



Absceso hepático piógeno roto: reporte de caso

Dr. Giovanni Serna Cortes

g_s_c_32@hotmail.com

<https://orcid.org/0000-0002-9639-6032>

Dra. Jocelyn Mildred Mora Loyo

morajocelyn284@gmail.com

<https://orcid.org/0000-0002-9585-8696>

Dr. Abner Bojalil Cabildo

abnerbc241199@gmail.com

<https://orcid.org/0000-0002-0663-6558>

Hospital General de Tecamachalco –
Centro de Estudios Superiores de Tepeaca
Puebla – México

RESUMEN

El absceso hepático es una patología poco común provocada por la invasión de microorganismos amebianos, piógenos o fúngicos al parénquima sano del hígado. Se presenta el caso clínico de un adulto masculino de 27 años con alcoholismo y tabaquismo ocasional, sin otras comorbilidades asociadas quien ingresa por dolor abdominal generalizado e intolerancia a la vía oral de 4 días de evolución en el Hospital General de Tecamachalco, Puebla, México. Se protocoliza y en la interpretación de TC se encuentran datos sugestivos de absceso hepático en los segmentos VI y VII del hígado con abundante líquido en cavidad abdomino pélvica. Se realiza laparotomía exploratoria con hallazgo de ruptura de absceso hepático piógeno roto, se realiza drenaje y limpieza de cavidad abdominal, se inicia terapia antimicrobiana con evolución satisfactoria y egreso sin complicaciones. En este paciente no se reportaron hallazgos de lesión o causa de migración de la infección de otro órgano abdominal hacia el hígado, confirmando el desconocimiento del origen.

Palabras clave: *adulto joven; absceso hepático piógeno; comorbilidades; laparotomía exploratoria.*

Correspondencia: g_s_c_32@hotmail.com

Artículo recibido 29 noviembre 2022 Aceptado para publicación: 29 diciembre 2022

Conflictos de Interés: Ninguna que declarar

Todo el contenido de **Ciencia Latina Revista Científica Multidisciplinar**, publicados en este sitio están disponibles bajo

Licencia [Creative Commons](https://creativecommons.org/licenses/by/4.0/) 

Cómo citar Serna Cortes, D. G., Mora Loyo, D. J. M. M. L., & Bojalil Cabildo, D. A. (2023). Absceso hepático piógeno roto: reporte de caso. *Ciencia Latina Revista Científica Multidisciplinar*, 6(6), 12392-12399. https://doi.org/10.37811/cl_rcm.v6i6.4260

Ruptured pyogenic liver abscess: case report

ABSTRACT

Liver abscess is an uncommon pathology caused by the invasion of amebic, pyogenic or fungal microorganisms into the healthy parenchyma of the liver. We present the clinical case of a 27-year-old male adult with alcoholism and occasional smoking, with no other associated comorbidities, who was admitted to the General Hospital of Tecamachalco, Puebla, Mexico, for generalized abdominal pain and intolerance to oral administration for 4 days. CT scan interpretation showed data suggestive of hepatic abscess in segments VI and VII of the liver with abundant fluid in the abdomino-pelvic cavity. Exploratory laparotomy was performed with the finding of rupture of a ruptured pyogenic liver abscess, drainage and cleaning of the abdominal cavity was performed, antimicrobial therapy was started with satisfactory evolution and discharge without complications. In this patient there were no findings of lesion or cause of migration of the infection from another abdominal organ to the liver, confirming the unknown origin.

Keywords: *young adult; pyogenic liver abscess; comorbidities; exploratory laparotomy.*

INTRODUCCIÓN

El absceso hepático es una patología poco común provocada por la invasión de microorganismos al parénquima sano del hígado, estos son de origen principalmente amebiano, bacteriano o fúngico. Entre los microorganismos causantes del absceso hepático piógeno más frecuentes se encuentran *Escherichia coli*, *Streptococcus* spp, *Kebsiella pneumonie* y *Esterococcus* spp (1,2).

El cuadro clínico de esta patología es inespecífico ya que los síntomas y los datos de laboratorio no se encuentra estrictamente en todos los pacientes, entre los síntomas más comunes se encuentra fiebre, dolor abdominal, anorexia, náuseas, vómito, ictericia, alteración del estado mental, hepatomegalia y signo de Murphy positivo (3, 4). Asimismo, entre los hallazgos de laboratorio más comunes, destaca el hallazgo de leucocitosis, ligero aumento en la fosfatasa alcalina, hipoalbuminemia, proteína C reactiva elevada y elevación de las pruebas de función hepática, en caso de obstrucción de la vía biliar es frecuente encontrar elevación de la bilirrubina directa (5, 6).

Para diagnosticarlo adecuadamente, se realizan estudios imagenológicos (que implican radiografía, ultrasonido y tomografía computarizada). Estos permiten aportar hallazgos de interés para detectar oportunamente la enfermedad. En el primer caso, puede observarse gas en el hígado. El ultrasonido es útil para localizar patologías de la vía biliar y la tomografía computarizada (TC) con contraste también es de elección diagnóstica en gran parte de los casos (4).

Como primera opción de tratamiento se encuentra la aspiración por aguja percutánea guiada por imagen. Esta es tanto diagnóstica como terapéutica. Si el absceso es único y de un tamaño pequeño, se puede acceder con seguridad obteniendo el material del absceso para realización de cultivos e iniciar manejo médico con antibióticos. Si la respuesta clínica es lenta, puede repetirse el procedimiento. La segunda opción es el drenaje por catéter percutáneo (DPC), este se realiza guiado por imagen. Puede practicarse únicamente con anestesia local. Se lleva a cabo una aspiración de primera intención para utilizarla con fines diagnósticos. Después se coloca la guía en la cavidad para posteriormente introducir un catéter digital de 8 a 14 fr. El catéter se deja colocado para que drene por gravedad, resolviéndose entre 2 y 3 semanas con manejo antibiótico (3, 4). La tercera opción es el drenaje quirúrgico utilizado cuando cualquiera de las opciones anteriores falla o presenta ruptura inminente lo que lo hace una urgencia

quirúrgica con alto riesgo de mortalidad. Se puede realizar una laparotomía o cirugía laparoscópica. Esto incluye drenaje, lavado de cavidad y, en algunos casos, hepatectomía de los segmentos dañados. Se deben colocar 2 drenajes un pen rose y otro grande (7).

METODOLOGÍA

Se realizó una búsqueda sistemática de bibliografía para realizar una introducción y discusión adecuadas, el presente trabajo tiene como objetivo presentar un caso clínico de un adulto joven sin comorbilidades con un absceso hepático piógeno roto.

PRESENTACION DEL CASO

Paciente masculino de 27 años sin antecedentes de importancia. Alcoholismo y tabaquismo ocasional. Inicia padecimiento con hiporexia y pérdida ponderal de aproximadamente 15 kg de 3 meses de evolución. Ingres a urgencias el día 22 de diciembre de 2021 por dolor abdominal generalizado e intolerancia a la vía oral de 4 días de evolución. Acudió con facultativo el cual da tratamiento no especificado y solicita RX de abdomen en bipedestación la cual presenta a su ingreso.

Exploración física: paciente despierto, pálido, deshidratado, sin compromiso respiratorio, abdomen distendido, mate a la percusión, dolor generalizado de predominio en hipocondrio derecho con datos de irritación peritoneal con dolor en escala de EVA 10/10. Se decide realizar paracentesis diagnóstica la cual obtiene líquido turbio, purulento, no fétido. Se solicita TAC de abdomen (Figura 1), citológico y citoquímico de líquido de ascitis y laboratorios.

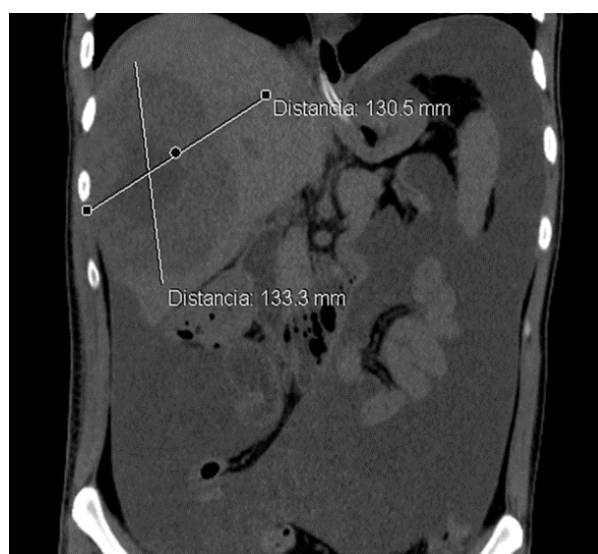


Figura 1.- Imagen de tomografía computarizada de abdomen, corte coronal en el cual se observa imagen hipodensa heterogénea localizada en los segmentos VI y VII del hígado, sugestivo de absceso hepático con diámetros mayores de 133 x 130 mm, abundante líquido en cavidad abdomino pélvica, resto de características normales.

Reporte de laboratorios: hemoglobina 11.40 gr/dl, hematocrito 34.5%, leucocitos 7,600, neutrófilos 6,150, linfocitos 970, monocitos 200, bandas 14%, plaquetas 427,000, grupo y Rh 0+, glucosa 97 mg/dl, nitrógeno ureico 40 mg/dl, urea 85.8 mg/dl, creatinina 1.46 mg/dl, ácido úrico 8 mg/dl, bilirrubina directa 0.69 mg/dl, albumina 1.9 gr/dl, ALT 71 U/L, AST 90 U/L, GGT 277 U/L, fosfatasa alcalina 221 U/L, deshidrogenasa láctica 765 U/L, TP 16.20 seg, TTP 30.3 seg.

Citoquímico de líquido de ascitis: pH 8, celularidad 1,502, proteína c reactiva 112 U/L, linfocitos 17,000, neutrófilos 8,100, monocitos 200, tinción de Gram reporta cocos gran negativos en escasa cantidad, tinción de Ziehl-Nielsen no se observan bacilos.

Citológico de líquido de ascitis: inflamación aguda moderada inespecífica, negativo para células neoplásicas.

Se decide tratamiento quirúrgico de urgencia por datos clínicos y radiológicos de absceso hepático piógeno roto. Se realiza laparotomía exploratoria para drenaje y limpieza de cavidad abdominal (Figura 2). Dentro de los hallazgos se encontraron 1500 ml de líquido de ascitis, 500 ml de contenido purulento con localización en segmento VI y VII del hígado. Se colocan 2 drenajes, el primero de tipo Saratoga colocado hacia el absceso y un pen rose (½) en hueco pélvico.

Posterior al procedimiento se indicó terapia antimicrobiana con Imipenem/Cilastatina y Metronidazol. El paciente curso con adecuada evolución con egreso al 5to día, retirando drenajes y puntos a los 15 días sin complicaciones.

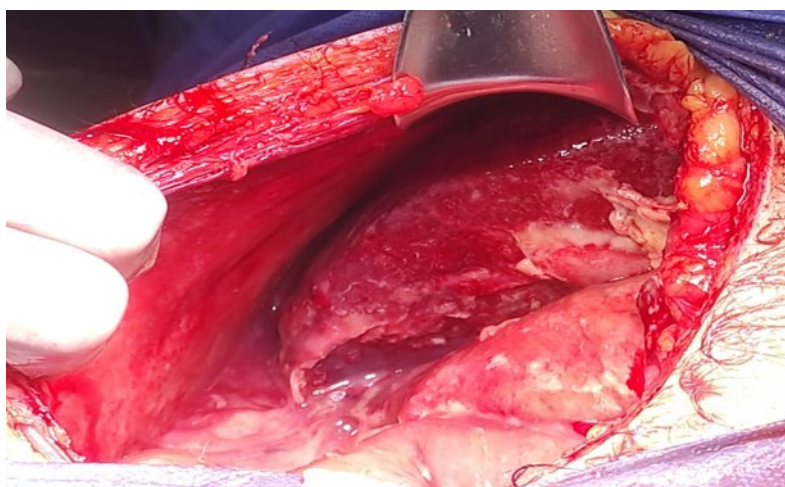


Figura 2.- Imagen intraoperatoria. Cavidad abdominal con presencia de material purulento en corredera parietocólica derecha secundario a ruptura de absceso hepático.

DISCUSIÓN

Este padecimiento suele ser secundario a patologías intraabdominales provocadas por la proliferación de microorganismos que logran emigrar. La colangitis esclerosante primaria, apendicitis, absceso biliar, tromboflebitis infecciosa de la vena porta, coledocolitiasis, diverticulitis, bilioma, complicaciones postoperatorias, colocación de endoprótesis biliares, trauma abdominal, tumores malignos y critptogénicos son las enfermedades con mayor asociación (2,3). No se reportaron hallazgos de lesión o causa de migración de la infección de otro órgano abdominal hacia el hígado, confirmando el desconocimiento del origen.

Los riesgos de ruptura de un absceso hepático integran que la cavidad del absceso sea de una medida mayor a 5 cm, que se localice en lóbulo izquierdo y que no responda al tratamiento farmacológico por 5 a 7 días. Si un caso se complica presentando rotura inminente, necesitará tratamiento quirúrgico abierto o laparoscópico (8,9).

CONCLUSIONES

La clínica sugestiva de este paciente era de un cuadro de abdomen agudo de resolución quirúrgica, el reto sin embargo es diagnosticar un absceso hepático piógeno roto como etiología. El uso de la tomografía computarizada como estudio con mayor sensibilidad para esta patología es una herramienta que permite mejorar el abordaje otorgando un diagnóstico más certero. Una mejora que podría implementarse en casos similares es solicitar una panendoscopía para confirmar o descartar el foco infeccioso de probable origen gastrointestinal, teniendo así un origen al cual atribuirle esta entidad.

REFERENCIAS BIBLIOGRÁFICAS

- Wong SWJ, Omar E, Koh SH. Ruptured liver abscess - A rare cause of an acute abdomen. *Vis J Emerg Med.* 2022;26(101265):101265.
- Roediger R, Lisker M. Pyogenic and amebic infections of the liver. *Gastroenterol Clin North Am.* 2020;49(2):361–77.
- Khalil JA, Helton S. Capítulo 49 Absceso Hepático. McIntyre R, Schulick R. *Toma de Decisiones en Cirugía.* USA. ELSEVIER. 6ta Edición. 2000; 148-150.
- Pitt HA. 73 Tratamiento de los Abscesos Hepáticos. Cameron J, Cameron A. *Terapias quirúrgicas actuales.* USA. ELSEVIER. 13va Edición. 2020; 388-393.
- Beal EW, Black SM. Chapter 122 Liver Abscess. Yeo C. *Shackelford's Surgery of the Alimentary Tract.* USA. ELSEVIER. 8th Edition. 2017; 1430-1445.

- Martinez A, Leon OC, Danta LM. Ruptura espontánea de absceso hepático del lóbulo izquierdo en hemitórax derecho. *Revista Cubana de Medicina Militar*. 2021;50(2):e02101003
- Miranda DW, Labadie PL, Wolf PS, Park JO. 47 Liver Abscess: Pyogenic and Amebic Hepatic Abscess. Jong E, Stevens D. *Netter's Infectious Diseases*. USA. ELSEVIER. 2nd Edition, 2021; 259-263.
- Guerra I, Cutié G, Castañeda FA. Absceso hepático piógeno. Presentación de un caso. *Rev Inf Cient [Internet]*. 2021; 100(1):e3263.
- Ndong A, Tendeng JN, Diallo AC, Dieye A, Diao ML, Diallo S, et al. Efficacy of laparoscopic surgery in the treatment of hepatic abscess: A systematic review and meta-analysis. *Ann Med Surg (Lond)*. 2022;75(103308):103308.
- 10.- Morales CA, González M, Quevedo E, Gil G. Síndrome de absceso hepático invasivo con embolismos pulmonares sépticos. *Rev Gastroenterol Méx (Engl Ed)*. 2020;86(4):439–41.
- Agüero C, Aucejo M. Resultados del Drenaje Percutáneo como tratamiento del absceso hepático piógeno en el servicio de Cirugía General del Hospital Nacional de Itaugua. *Rev. Cir. Parag*. 2018 Dec; 42(3): 29-31.
- Iglesias R. Absceso hepático polimicrobiano gigante. Reporte de caso. *Revista GEN*. 2018;72(2):49–51.
- Bayeh CEH, Pin CEG, Cevallos JIR, Intriago MDC, Lema ALB, Salcedo AFM, et al. Actualización en el diagnóstico y tratamiento de los abscesos hepáticos producidos por infecciones bacterianas, revisión bibliográfica. *Ciencia Latina*. 2021;5(4):4406–15.
- Plaza D, Ramírez A, Prieto P, Delgado A. Hallazgo incidental de absceso hepático en paciente adolescente con infección confirmada por covid-19. Reporte de caso. *Revista Semilleros Med*. 2021; 15(1): 39-46.
- Reoyo Pascual JF, Cabriada G, Zanfaño J, González C, García-Plata E, Martínez RM, et al. Abscesos Hepáticos Piógenos Múltiples: ¿Una Patología Superada O Un Reto Médico Vigente?: Un Caso A Recordar. *Rev Med Panama*. 2021;70–2.
- Liu Y, Li Z, Liu A, Xu J, Li Y, Liu J, Liu Y, Zhu H. Early percutaneous catheter drainage in protecting against prolonged fever among patients with pyogenic liver abscess: a retrospective cohort study. *Ann Med*. 2022 Dec;54(1):2269-2277.

- Li S, Yu S, Qin J, Peng M, Qian J, Zhou P. Prognostic value of platelet count-related ratios on admission in patients with pyogenic liver abscess. *BMC Infect Dis.* 2022 Jul 21;22(1):636.
- Desalegn H, Tesfaye A, Shume P. Pyogenic Liver Abscess Presenting as an Initial Manifestation of Underlying Hepatocellular Cancer: A Case Report in Ethiopia. *Ethiop J Health Sci.* 2022 May;32(3):665-668.
- Akyüz B. Pyogenic liver abscess following perforated appendicitis. *Rev Soc Bras Med Trop.* 2022 Sep 30;55:e02442022.
- Yu HX, Lin GS, Zhang JF, Wang CC, Long XJ, Zhao MM. Clinical Characteristics of 606 Patients with Community-Acquired Pyogenic Liver Abscess: A Six-Year Research in Yantai. *Infect Drug Resist.* 2022 Dec 2;15:7067-7075.