



**Ciencia Latina**  
Internacional

Ciencia Latina Revista Científica Multidisciplinar, Ciudad de México, México.  
ISSN 2707-2207 / ISSN 2707-2215 (en línea), mayo-junio 2024,  
Volumen 8, Número 3.

[https://doi.org/10.37811/cl\\_rcm.v8i3](https://doi.org/10.37811/cl_rcm.v8i3)

## **PRESENTACIÓN DE AMAUROSIS FUGAX EN PACIENTE MASCULINO. REPORTE DE CASO**

**THE EXCLUSION OF SHAREHOLDERS IN  
PUBLIC COMPANIES AND ITS IMPACT ON  
ECUADORIAN LEGISLATION**

**Julio César Ruiz Zhingre**

Investigador Independiente, Ecuador

**Alexandra Valeria Poma Delgado**

Investigador Independiente, Ecuador

**Carlos Geovanny Román Torres**

Investigador Independiente, Ecuador

DOI: [https://doi.org/10.37811/cl\\_rcm.v8i3.11714](https://doi.org/10.37811/cl_rcm.v8i3.11714)

## Presentación de Amaurosis Fugax en Paciente Masculino. Reporte de Caso

**Priscilla Andreina Aldaz Caicedo<sup>1</sup>**[prisandreialdaz@gmail.com](mailto:prisandreialdaz@gmail.com)<https://orcid.org/0009-0003-6622-4402>Universidad San Francisco de Quito  
Quito, Ecuador**Md. Bryan Jason Utreras Figueroa**[bryanufigue@gmail.com](mailto:bryanufigue@gmail.com)<https://orcid.org/0000-0002-4899-1371>Clínica Medilab  
Loja, Ecuador**Sebastian Rene Flores Droira**[sefloresdr@uide.edu.ec](mailto:sefloresdr@uide.edu.ec)<https://orcid.org/0009-0006-3296-7728>Médico General  
Ecorad, Quito, Ecuador**Lisseth Viviana Castillo Córdoba**[lisseth.castillo@unl.edu.ec](mailto:lisseth.castillo@unl.edu.ec)<https://orcid.org/0009-0008-2032-042X>Médico General  
Quito, Ecuador

### RESUMEN

La amaurosis fugax se refiere a la pérdida temporal de la capacidad de ver de forma repentina en un solo ojo, debido a una obstrucción momentánea del flujo de sangre hacia la retina, pudiendo extenderse desde unos cuantos segundos hasta varios minutos. Normalmente, esta condición actúa como un indicador de la presencia de otros problemas de salud. A continuación, vamos a detallar las razones comunes por las que ocurre y las estrategias recomendadas para abordar este problema. La amaurosis fugax no constituye una enfermedad independiente, sino que puede presentarse como un resultado derivado de la presencia de otros desórdenes médicos. Esto suele ocurrir en los casos en que hay una obstrucción en la arteria. Este fenómeno se produce cuando un coágulo sanguíneo, que es sangre que ha coagulado, o un fragmento de placa formado por la acumulación de sustancias como el colesterol en las arterias, se origina a partir de una arteria de mayor tamaño. La pérdida repentina e inesperada de la capacidad de ver en uno de los ojos es la forma en que se caracteriza el síntoma más importante en este caso. Puede ocurrir durante un breve período de tiempo, que puede ser breve, es decir, de varios segundos a incluso unos pocos minutos, tras lo cual la visión se restablece a su estado normal. Los individuos que han experimentado esto relatan que perciben una presencia de color gris o negro que se desplaza hacia abajo a través de sus ojos. Se reporta un paciente masculino de 60 años de edad, acude por presentar pérdida de la visión repentina por varios segundos.

**Palabras Claves:** amaurosis fugax, pérdida de la visión, obstrucción arterial

---

<sup>1</sup> Autor principal

Correspondencia: [prisandreialdaz@gmail.com](mailto:prisandreialdaz@gmail.com)

## Presentation of Amaurosis Fugax in a Male Patient. Case Report

### ABSTRACT

Amaurosis fugax refers to the temporary loss of the ability to see suddenly in one eye due to a momentary blockage of blood flow to the retina, which can last from a few seconds to several minutes. Normally, this condition acts as an indicator of the presence of other health problems. Below, we will detail the common reasons why it occurs and recommended strategies to address this problem. Amaurosis fugax does not constitute an independent disease but may occur as a result of the presence of other medical disorders. This usually occurs in cases where there is a blockage in the artery. This phenomenon occurs when a blood clot, which is blood that has coagulated, or a fragment of plaque formed by the accumulation of substances such as cholesterol in the arteries, originates from a larger artery. Sudden and unexpected loss of the ability to see in one of the eyes is how the most important symptom in this case is characterized. It may occur for a short period of time, which may be brief, i.e., from several seconds to even a few minutes, after which vision is restored to normal. Individuals who have experienced this report that they perceive a gray or black presence moving downward across their eyes. We report a 60-year-old male patient who presented with sudden loss of vision for several seconds.

**Keywords:** amaurosis fugax, loss of vision, arterial obstruction

*Artículo recibido 20 mayo 2024*

*Aceptado para publicación: 22 junio 2024*



## INTRODUCCIÓN

Con frecuencia, se suele emplear el término amaurosis fugaz de forma intercambiable para hacer referencia a la pérdida de la visión temporal, abreviada como TVL. No obstante, en el ámbito de la medicina, se utiliza de manera extendida para hacer mención de cualquier motivo que genere una pérdida temporal de visión en un solo ojo.(Kvickström et al., 2016a) En este contexto, discutiremos sobre la amaurosis fugaz, que se refiere específicamente a la pérdida temporal de visión en un ojo, relacionada con episodios tromboembólicos que se originan en el sistema arterial de la carótida interna. Esta condición no es frecuente en niños, siendo más probable que tenga un origen benigno. En adultos, es comúnmente la causa de este problema que se presenta en la mayoría de los casos, embolias ateroscleróticas que se originan en la bifurcación de la arteria carótida.(Douglas et al., 2024)

La pérdida temporal de visión debida a una obstrucción o estrechamiento en el flujo sanguíneo de la arteria carótida interna es conocida como amaurosis fugaz. Los procesos subyacentes que ocurren son la formación de un coágulo sanguíneo en la circulación de las arterias carótidas, así como la reducción del flujo sanguíneo causada por el estrechamiento de dichas arterias. El síndrome isquémico ocular se produce cuando hay una disminución crónica del flujo sanguíneo en el ojo debido a un bloqueo parcial o completo en uno o ambos lados de la arteria carótida.(Kvickström et al., 2016a)

Por lo general, la amaurosis fugaz se presenta en individuos de más de 50 años de edad, que presentan otros factores de riesgo vasculares como la presión arterial alta, niveles altos de colesterol, hábito de fumar, historial de ataques isquémicos transitorios (AIT) y dificultad para caminar debido a problemas circulatorios. Se calcula que la probabilidad de sufrir un accidente cerebrovascular en un solo hemisferio en pacientes que experimentan amaurosis fugaz es del 2 por ciento por cada año, mientras que para aquellos que tienen embolias retinianas, esta probabilidad se eleva al 3 por ciento por cada año.(Douglas et al., 2024; Zafar et al., 2022)

La amaurosis fugaz puede manifestarse como resultado de las siguientes circunstancias:

- Tromboembolismo por placa carotídea.
- hipoperfusión
- vasoespasmo



- Un ejemplo de una condición en la que la viscosidad del plasma se encuentra elevada es cuando se sufre de enfermedades como la leucemia o el mieloma múltiple.
- Enfermedad cerebrovascular aterosclerótica

En la amaurosis fugaz, la disminución repentina de la capacidad visual generalmente ocurre en un ojo, sin causar dolor y de manera temporal. Generalmente, la duración de la pérdida de visión suele oscilar entre breves momentos de unos cuantos segundos hasta periodos más prolongados de varios minutos en la mayoría de las situaciones. En la mayoría de las situaciones, el émbolo se origina de una placa aterosclerótica localizada en la bifurcación carotídea. La disminución del flujo sanguíneo debido a diversas causas puede también presentar síntomas similares a la amaurosis fugaz. (Manea et al., 2024)

Mientras se realiza el examen de la retina, el profesional médico tiene la capacidad de observar la acumulación de placa de colesterol ubicada en el interior de un vaso sanguíneo de la retina. La placa de Hollenhorst es el término utilizado para describir una situación en la que una partícula de colesterol se muestra de manera refringente, presentando un color amarillo y un brillo característico. (Baker et al., 2020)

### **Caso Clínico**

Individuo de 60 años de edad que no cuenta con historial médico significativo de enfermedades previas. El paciente acudió a urgencias por experimentar un episodio único de amaurosis fugaz en ambos ojos, que él describió como una distorsión, fragmentación y falta de claridad en las imágenes visuales. Hace una semana tuvo lugar el episodio, el cual se extendió durante varios segundos en más de tres ocasiones. Ha mencionado que tuvo síntomas similares en los meses anteriores y que como secuela persiste una reducción en la visión periférica.

Enfermedades médicas: No refiere

Antecedentes alérgicos: No refiere

Antecedentes quirúrgicos: No refiere

Antecedentes familiares: No refiere

Hábitos

- Alimentación: 4 veces al día
- Intolerancias alimenticias: ninguna



- Catarsis: 1 vez al día
- Diuresis: 4 veces al día
- Sueño: 8 horas diarias, reparador
- Medicación: ninguna

Paciente ingresa al servicio de Oftalmología en donde realiza la exploración física pertinente, signos vitales: frecuencia cardiaca 86 latidos por minuto, saturación 94% con fio2 21%, tensión arterial 122/79 mmhg, frecuencia respiratoria de 19, temperatura de 36.5°C axilar.

Paciente Lucido, afebril, orientado en tiempo, espacio y persona con razonamiento lógico, comprensión y juicio normales. Glasgow 15/15.

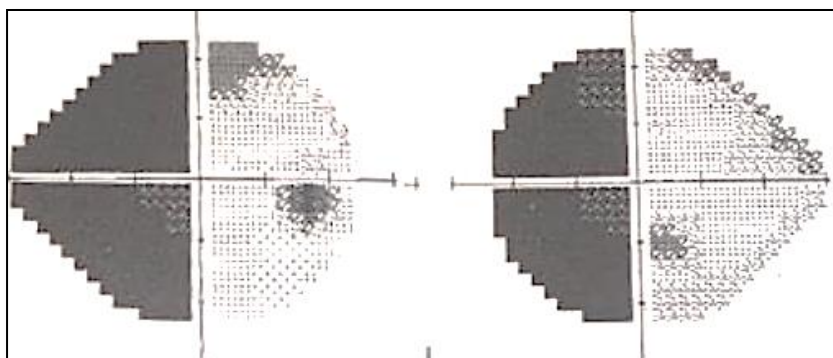
### **Exploración oftalmológica**

Agudeza visual: El ojo derecho (OD) tiene una medida de 10/10, y el ojo izquierdo (OI) tiene una medida de 10/10 en agudeza visual.

En la biomicroscopía con lámpara de hendidura se observó que la córnea se encontraba transparente, se observó la presencia de una cámara anterior bien formada y no se evidenció la presencia del fenómeno de Tyndall. Anejos cutáneos sin alteraciones

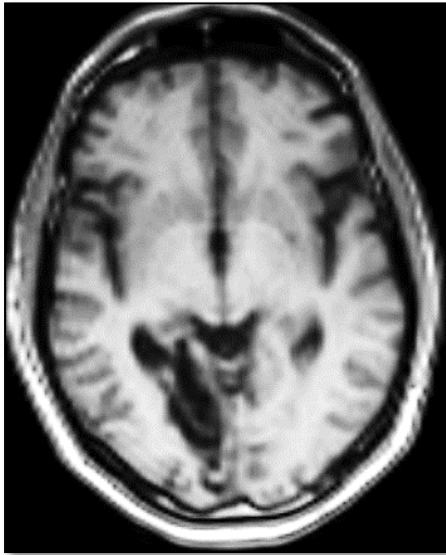
La presión intraocular en el ojo derecho se mide en 16, mientras que en el ojo izquierdo se registra en 15. Examen de la parte interna del ojo realizado y los resultados arrojaron que no se encontraron anomalías en la retina. No se encontraron coágulos sanguíneos obstruyendo los vasos sanguíneos de la retina durante la observación. Se lleva a cabo un examen de campo visual que evidencia la presencia de una pérdida de visión en la mitad izquierda del campo visual que afecta ambos ojos (Figura 1).

**Figura 1.** El examen de campo visual indica la presencia de una anomalía en la percepción visual en una mitad del campo visual, específicamente en el lado izquierdo, lo que se conoce como hemianopsia homónima.



Una tomografía computarizada axial reveló la presencia de áreas de tejido cerebral dañado en el lóbulo occipital derecho, localizado en la región irrigada por la arteria cerebral posterior.

**Figura 2.** Tomografía Axial Computarizada Cerebral revelando la presencia de áreas de encefalomalacia localizadas en el tejido cerebral. El lóbulo occipital derecho se encuentra ubicado dentro del área suministrada por la arteria cerebral posterior.



La Amaurosis fugax fue diagnosticada como secundaria a episodios vasculares en el lóbulo occipital derecho que concuerdan con el área suplida por la arteria cerebral posterior.

## DISCUSIÓN

La expresión "amaurosis fugax" se emplea comúnmente de manera intercambiable para hacer referencia a la pérdida temporal de la visión, también conocida como TVL. No obstante, este término es comúnmente utilizado en el campo de la medicina para hacer referencia a cualquier motivo temporal que provoque la pérdida de visión en un solo ojo. (Kvickström et al., 2016b) La amaurosis fugax, que se caracteriza por una pérdida temporal de la visión en un ojo, puede ser considerada como una señal anticipada que advierte sobre la posibilidad inminente de sufrir un accidente cerebrovascular. Esta actividad se enfoca en detallar y explicar las razones subyacentes, los síntomas al aparecer y las técnicas de diagnóstico usadas para identificar la amaurosis fugax, resaltando especialmente la importancia del trabajo en equipo de profesionales de diferentes disciplinas en el cuidado y tratamiento de estos individuos. (Kubo et al., 2021; Parsons et al., 2018)

Los pacientes reportan tener una disminución súbita de la vista en uno de sus ojos, la cual puede persistir durante un lapso de tiempo que oscila entre los 2 y 30 minutos. La pérdida de visión puede tener un

impacto en la totalidad del campo visual o manifestarse de forma parcial. Con frecuencia, los pacientes suelen describirlo como una especie de cortina que se despliega delante de sus ojos, o como una sensación de opacidad que se extiende de forma generalizada, similar a un oscurecimiento o sombra.(Kubo et al., 2021) De manera natural y sin intervención externa, estos episodios terminan solos. Los individuos que están bajo cuidado médico pueden sufrir la manifestación de un solo episodio o incluso de múltiples episodios a lo largo de su tratamiento. En caso de que una persona tenga más de 60 años y experimente repetidos episodios, se recomienda considerar la posibilidad de arteritis de células gigantes y realizar pruebas diagnósticas adicionales. Es posible que ciertos pacientes muestren síntomas de embolia intrarretiniana, por ejemplo, la presencia de placas de colesterol conocidas como placas de Hollenhorst. Dependiendo de la extensión del daño causado por la falta de oxígeno en la retina, es posible que se produzca un bloqueo en el flujo sanguíneo de la arteria central de la retina o en una de sus ramas.(Giltner et al., 2016)

En ciertos individuos, especialmente aquellos que sufren del síndrome isquémico ocular, el hecho de ser expuestos a luces intensas puede desencadenar los episodios, debido a que la obstrucción severa de la arteria carótida interna del mismo lado provoca una reducción en el flujo sanguíneo hacia la retina, lo cual a su vez genera una carencia en el suministro sanguíneo a los fotorreceptores de la retina. Como resultado, la combinación de esta disminución en el abastecimiento vascular y un aumento en la demanda metabólica desencadena la presencia de una visión borrosa o disminuida en estos pacientes.(Tan et al., 2022; Tripathy et al., 2015) La visión generalmente regresa a su estado habitual después de que los fotorreceptores se hayan completado la hiperpolarización. Durante el examen del fondo de ojo, es común observar que las venas en la retina se presentan dilatadas y con una forma tortuosa, mientras que las arteriolas tienden a estar estrechas, y se pueden encontrar hemorragias en zonas medias de la retina. Cuando la falta de flujo sanguíneo persiste, la falta de oxígeno en los tejidos progresa, lo cual resulta en la formación de nuevos vasos sanguíneos en el iris, en el ángulo de la cámara del ojo, en la retina y en el disco óptico. El dolor en los ojos es una característica única de la enfermedad que comúnmente se alivia cuando la persona se encuentra acostada boca arriba. Este resultado en particular se produce cuando las ramificaciones del nervio trigémino que abastecen de sangre a las áreas ocular y orbitaria experimentan un flujo sanguíneo insuficiente, conocido como isquemia.(Tazin et al.,





2022) El enfoque principal del tratamiento se centra en gestionar y abordar en primer término los factores de riesgo vasculares subyacentes, incluidos la hipertensión, la diabetes y la hiperlipidemia.(Hayreh et al. 2014)

## CONCLUSIONES

Si no se identifica ni se aborda debidamente la amaurosis fugaz, existe la posibilidad de que el paciente pueda enfrentar en el futuro la grave consecuencia de un accidente cerebrovascular. En un periodo de 12 meses, es probable que ocurra un accidente cerebrovascular significativo en la mayoría de los pacientes que no reciben tratamiento para placas importantes en la arteria carótida. Las personas que se someten a una endarterectomía carotídea generalmente tienen buenas perspectivas, sin embargo, todavía existe la posibilidad de que ocurran eventos cardíacos adversos. Los pacientes que experimentan un derrame cerebral suelen contar con un pronóstico que se considera no muy favorable.

La amaurosis fugaz, que es una pérdida temporal de la visión en uno o ambos ojos, puede ser considerada como un indicador o advertencia temprana de la posibilidad de sufrir un derrame cerebral en un futuro cercano. La primera prueba recomendada para evaluar si existe estrechamiento en la arteria carótida es la ecografía. Es crucial que, si a una persona se le diagnostica amaurosis fugaz, sea remitida inicialmente a un neurólogo para corroborar el diagnóstico y evaluar si presenta alguna otra deficiencia neurológica.

## REFERENCIAS BIBLIOGRÁFICAS

- Baker, P., Bindiganavile, S. H., Taylor, R., Bhat, N., & Lee, A. G. (2020). Dysgeusia and amaurosis fugax: a unique presentation in spontaneous internal carotid artery dissection. *Canadian Journal of Ophthalmology*, 55(6), e205–e207. <https://doi.org/10.1016/j.jcjo.2020.05.004>
- Douglas, V. P., Rachapudi, S. S., Davila Siliezar, P., Laylani, N. A. R., & Lee, A. G. (2024). Transient Monocular Visual Loss (Amaurosis Fugax): How Does Age Impact Diagnosis? *Ophthalmology and Therapy*. <https://doi.org/10.1007/s40123-024-00932-z>
- Giltner, J. W., Thomas, E. R., & Rundell, W. K. (2016). Amaurosis fugax associated with congenital vascular defect. *International Medical Case Reports Journal*, 9, 169–172. <https://doi.org/10.2147/IMCRJ.S106627>



- Hayreh, S. S., & Zimmerman, M. B. (2014). AMAUROSIS FUGAX IN OCULAR VASCULAR OCCLUSIVE DISORDERS Prevalence and Pathogeneses. *Retina*, *34*(1), 115–122.
- Kubo, K., Kimura, N., Watanabe, R., Higashino, M., Tsuda, M., & Kato, M. (2021). Oxaliplatin-Associated Amaurosis Fugax. *Case Reports in Oncology*, *14*(2), 832–837. <https://doi.org/10.1159/000516271>
- Kvickström, P., Lindblom, B., Bergström, G., & Zetterberg, M. (2016a). Amaurosis fugax – delay between symptoms and surgery by specialty. *Clinical Ophthalmology*, *10*, 2291–2296. <https://doi.org/10.2147/OPHTH.S115660>
- Kvickström, P., Lindblom, B., Bergström, G., & Zetterberg, M. (2016b). Amaurosis fugax: Risk factors and prevalence of significant carotid stenosis. *Clinical Ophthalmology*, *10*, 2165–2170. <https://doi.org/10.2147/OPHTH.S115656>
- Manea, M. M., Dragoș, D., Dobri, A. M., Ghenu, M. I., Stoican, I. C., Enache, I. I., & Tuta, S. (2024). The crucial role of gadolinium-enhanced MRI in a case of amaurosis fugax - a case report and literature review. *Romanian Journal of Internal Medicine = Revue Roumaine de Medecine Interne*, *62*(1), 75–81. <https://doi.org/10.2478/rjim-2023-0026>
- Parsons, M. R., Stoner, M. C., Doyle, A., Mix, D., & Cameron, S. J. (2018). Lights Out: An Unusual Case of Amaurosis Fugax. *American Journal of Medicine*, *131*(2), e39–e42. <https://doi.org/10.1016/j.amjmed.2017.08.032>
- Tan, S. S., Samsudin, A., Thavaratnam, L. K., & Nurul-Ain, M. (2022). Lights Off, Lights On: Amaurosis Fugax in Polycythemia. *Cureus*, *14*(6). <https://doi.org/10.7759/cureus.25752>
- Tazin, F., Kumar, H., Israr, M. A., & Celeste, C. (2022). Ocular Migraine With Amaurosis Fugax of the Left Eye: A Case Report. *Cureus*. <https://doi.org/10.7759/cureus.28272>
- Tripathy, K., Ramesh, P., & Sharma, Y. R. (2015). Headache and amaurosis fugax in an obese woman. *BMJ (Online)*, *351*, 1. <https://doi.org/10.1136/bmj.h6365>
- Zafar, M., Shotton, O., Abousamra, A., Kaluram, R. K., & Mucci, E. (2022). Amaurosis fugax and crescendo transient ischaemic attacks. *British Journal of Hospital Medicine*, *83*(8). <https://doi.org/10.12968/hmed.2021.0654>

