



Ciencia Latina
Internacional

Ciencia Latina Revista Científica Multidisciplinar, Ciudad de México, México.
ISSN 2707-2207 / ISSN 2707-2215 (en línea), mayo-junio 2024,
Volumen 8, Número 3.

https://doi.org/10.37811/cl_rcm.v8i3

DENGUE Y LEPTOSPIRA: FISIOPATOLOGÍA Y COINCIDENCIAS CLÍNICAS

**DENGUE AND LEPTOSPIRA: PATHOPHYSIOLOGY AND
CLINICAL COINCIDENCES**

Silvia Patricia Orozco Sotomayor

Universidad Libre Seccional Barranquilla, Colombia

Nelitza Judith Rojas Pua

Universidad Libre de Barranquilla, Colombia

Luisa Milena Trujillo González

Universidad del Sinú Elías Bechara Zainúm, Colombia

Tatiana Paola Vanegas Martínez

Universidad del Sinú, Colombia

Eliana Cristina Ureche Gámez

Universidad Simón Bolívar, Colombia

Stefany del Carmen Díaz Burgos

Corporación Universitaria Rafael Núñez, Colombia

Diana Lorena Bravo Solarte

Universidad del Cauca, Colombia

Dilan de Jesús Atilano Macias

Universidad del Magdalena, Colombia

Libardo Antonio Caballero Morales

Universidad del Sinú, Colombia

DOI: https://doi.org/10.37811/cl_rcm.v8i3.11861

Dengue y Leptospira: Fisiopatología y Coincidencias Clínicas

Silvia Patricia Orozco Sotomayor¹

silviaorozco1301@outlook.es

<https://orcid.org/0009-0008-5166-1577>

Médico General de la Universidad Libre
Seccional Barranquilla
Colombia

Nelitza Judith Rojas Pua

nelrojp@gmail.com

<https://orcid.org/0009-0005-8654-5582>

Médico General de la Universidad Libre de
Barranquilla
Colombia

Luisa Milena Trujillo González

luisamilena1997@gmail.com

<https://orcid.org/0009-0000-9924-3368>

Residente Pediatría de la Universidad del
Sinú Elías Bechara Zainúm
Colombia

Tatiana Paola Vanegas Martínez

tati01vanegas@gmail.com

<https://orcid.org/0009-0000-0510-5520>

Médico General de la Universidad del Sinú
Colombia

Eliana Cristina Ureche Gámez

elianaurecheg@hotmail.com

<https://orcid.org/0009-0001-0453-6406>

Médico Internista de la Universidad Simón
Bolívar
Colombia

Stefany del Carmen Díaz Burgos

diazburgosstefany@gmail.com

<https://orcid.org/0009-0000-0378-6983>

Estudiante de VIII semestre de Medicina de
la Corporación Universitaria Rafael Núñez
Colombia

Diana Lorena Bravo Solarte

dianitabravo@hotmail.com

Médico General Universidad del Cauca
Colombia

Dilan de Jesús Atilano Macias

diatma1804@gmail.com

<https://orcid.org/0009-0003-3474-3726>

Médico General de la Universidad del
Magdalena
Colombia

Libardo Antonio Caballero Morales

liancaballero@hotmail.com

Médico Residente de Ginecología y
Obstetricia de la Universidad del Sinú,
Colombia

¹ Autor principal

Correspondencia: silviaorozco1301@outlook.es

RESUMEN

El Dengue es una enfermedad producida por virus pertenecientes a la familia *Flaviviridae*, y es transmitida por mosquitos del género *Aedes* capaces de generar infecciones en los humanos, este virus posee 4 serotipos que van del 1 al 4 y en las últimas décadas el número de casos notificados a nivel mundial se ha multiplicado por diez, pasando de 500.000 a 5,2 millones de personas afectadas. Las manifestaciones clínicas características suelen ser fiebre aguda, malestar general, cefalea, dolor retro-ocular, artromialgias y exantema pruriginoso, en casos graves puede haber hemorragias, derrames serosos, incremento del hematocrito secundario a la pérdida de plasma y shock hipovolémico entre otras. Por su parte, la leptospirosis es una enfermedad antropozoonótica causada por la bacteria *Leptospira spp* cuya incidencia es de 5.1 casos/100.000 personas en áreas endémicas y 14 casos/100.000 personas en epidemias, dentro de las manifestaciones características de esta enfermedad se encuentra la fiebre; cefalea, mialgia, infección conjuntival, ictericia; malestar general entre otros síntomas/signos que suelen tener en común con la enfermedad del dengue, de hecho, las similitudes clínicas entre dengue y leptospirosis pueden generar confusión diagnóstica. Por tal motivo, el objetivo del presente artículo es hacer una búsqueda bibliográfica sobre las coincidencias clínicas del dengue y la leptospira.

Palabras clave: Dengue, DEV, Leptospira, Coincidencias clínicas, Fisiopatología y Leptospirosis

Artículo recibido 22 mayo 2024

Aceptado para publicación: 25 junio 2024



Dengue and Leptospira: Pathophysiology and Clinical Coincidences

ABSTRACT

Dengue is a disease caused by viruses belonging to the Flaviviridae family, and is transmitted by mosquitoes of the Aedes genus capable of generating infections in humans. This virus has 4 serotypes ranging from 1 to 4 and in recent decades the number of cases reported worldwide has multiplied by ten, going from 500,000 to 5.2 million people affected. The characteristic clinical manifestations are usually acute fever, general malaise, headache, retro-ocular pain, arthromyalgia and pruritic rash; in severe cases it can There may be hemorrhages, serous effusions, increased hematocrit secondary to plasma loss, and hypovolemic shock, among others. For its part, leptospirosis is an anthrozoönotic disease caused by the bacteria Leptospira spp whose incidence is 5.1 cases/100,000 people in endemic areas and 14 cases/100,000 people in epidemics. Among the characteristic manifestations of this disease is fever; headache, myalgia, conjunctival infection, jaundice; general malaise among other symptoms/signs that usually have in common with dengue disease; in fact, the clinical similarities between dengue and leptospirosis can generate diagnostic confusion. For this reason, the objective of this article is to conduct a bibliographic search on the clinical coincidences of dengue and leptospira.

Keywords: Dengue, DEV, Leptospira, Clinical coincidences, Pathophysiology and Leptospirosis



INTRODUCCIÓN

El virus dengue pertenece a la familia *Flaviviridae*, es transmitido entre humanos en general por mosquitos del género *Aedes* capaces de producir infecciones cuya gravedad es importante en algunos casos (1). Este virus posee 4 serotipos DEN 1, 2, 3 y 4 (2). La infección por un serotipo confiere inmunidad permanente contra dicho serotipo y solo por unos meses contra el resto de los serotipos pero realmente, una persona puede infectarse hasta 4 veces (una vez por cada serotipo). Esta enfermedad se encuentra distribuida en todas las regiones donde exista el vector transmisor, lo que corresponde a zonas desde los 30° de latitud norte a los 20° de latitud sur (3). La incidencia mundial del dengue ha aumentado considerablemente a lo largo de las últimas décadas, la Organización Mundial de la Salud (OMS) documentó que desde el 2000 al 2019 el número de casos notificados a nivel mundial se había multiplicado por diez, pasando de 500 000 a 5,2 millones de personas. Para el año 2019 se había alcanzado un pico sin precedentes, con casos notificados en 129 países. Sin embargo, entre los años 2020 y 2022 se observó un ligero descenso de los casos debido a la pandemia de COVID-19, en 2023 y lo que va del 2024 se ha observado un repunte en todo el mundo caracterizado por un aumento considerable del número, escala de los casos y por la simultaneidad de múltiples brotes, que se extienden a regiones anteriormente no afectadas por el dengue lo cual se vuelve un importante problema de salud pública (4)

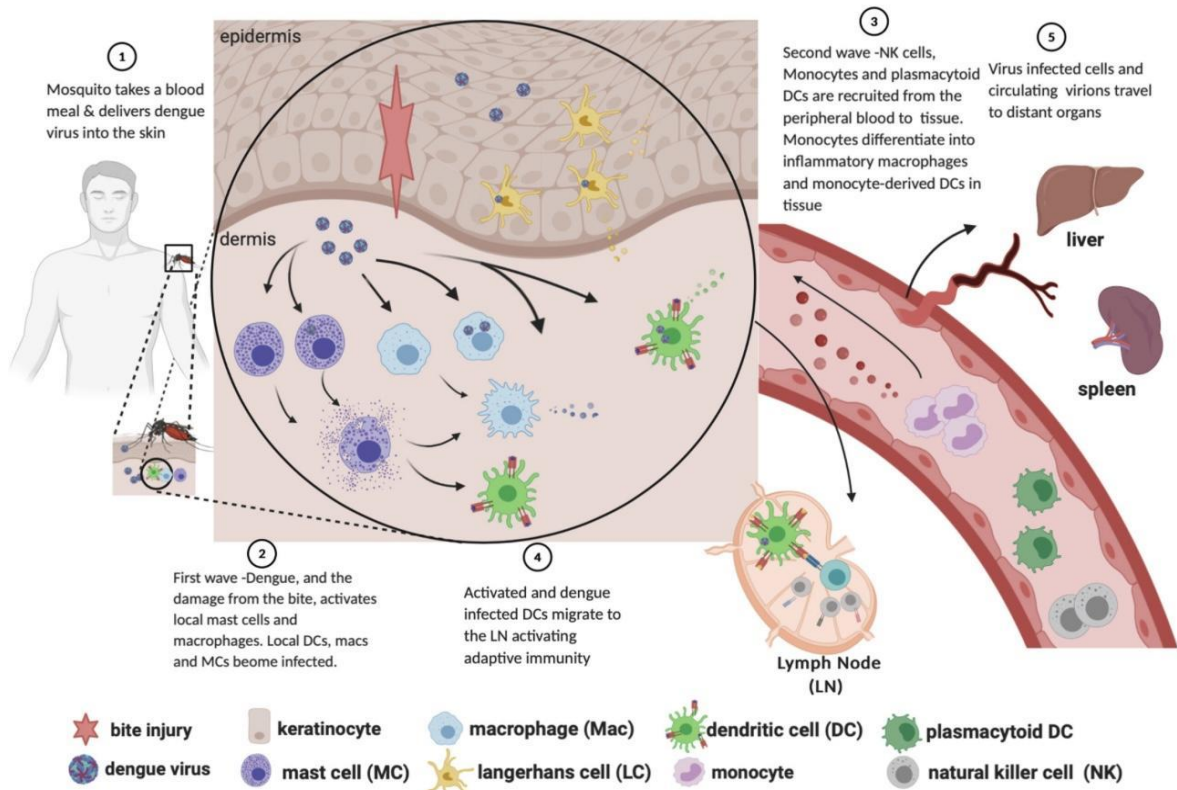
Es bien sabido que este virus afecta exclusivamente a humanos y cualquiera de ellos puede causar formas graves, aunque se ha descrito que los serotipos 2 y 3 tienen mayor relación con dichas formas (5). El mosquito conocido como *Aedes aegypti* puede picar en cualquier momento del día, aunque generalmente tiene mayor preferencia por las primeras horas del día y las últimas horas de la tarde-noche, y puede alimentarse en ambientes interiores durante la noche si hay luces encendidas. Una vez se lleva a cabo la picadura de un mosquito infectado a un huésped aparentemente sano, inicia la fisiopatología.

Cuando el mosquito toma sangre del huésped introduce en la piel, saliva la cual está contaminada del virus (Figura 1), se accede a los lechos capilares, donde el virus, y el daño de la mordedura, activa a los mastocitos locales y los macrófagos, además de estas células, se suman las natural killer y células dendríticas cuya acción será reclutar desde la sangre periférica al tejido, aquellos



monocitos diferenciados en macrófagos inflamatorios y CD derivadas de monocitos. Los DC activadas e infectadas con dengue migran a los tejidos linfáticos activando la inmunidad adaptativa, y por último las células infectadas por virus y los viriones circulantes viajan a órganos distantes (6)

Figura 1. Vía de la infección por dengue desde la picadura de mosquito hasta la diseminación a los órganos.



Nota.: Tomado de: King, Christine A., Adam D. Wegman, and Timothy P. Endy. "Mobilization and activation of the innate immune response to dengue virus." *Frontiers in Cellular and Infection Microbiology* 10 (2020): 574417.

Cuando el virus es introducido en la piel, la primera célula diana es la célula dendrítica presente en la epidermis que junto con las células de Langerhans, activan y presentan el virus al linfocito T. De igual manera, los virus que invaden la sangre son identificados por los monocitos y células endoteliales, que también cumplen la función presentadora. Los primeros linfocitos en ser activados son los CD4 y seguidamente los CD8, que desencadena la liberación de citoquinas. La respuesta inmunológica del huésped puede ser de dos tipos, bien protectora y promover curación o patogénica expresada por una "disregulación" que se caracteriza por el aumento excesivo de citoquinas, así como también una característica importante es el cambio de respuesta TH1 a TH2

e inversión del índice CD4 / CD8. El aumento excesivo de citoquinas conlleva al ascenso de la permeabilidad vascular que se traduce en una extravasación de plasma, que es considerada una alteración fisiopatológica importante del dengue, en donde se da un escape de agua y proteínas hacia el espacio extravascular provocando una hemoconcentración y a veces choque hipovolémico (7).

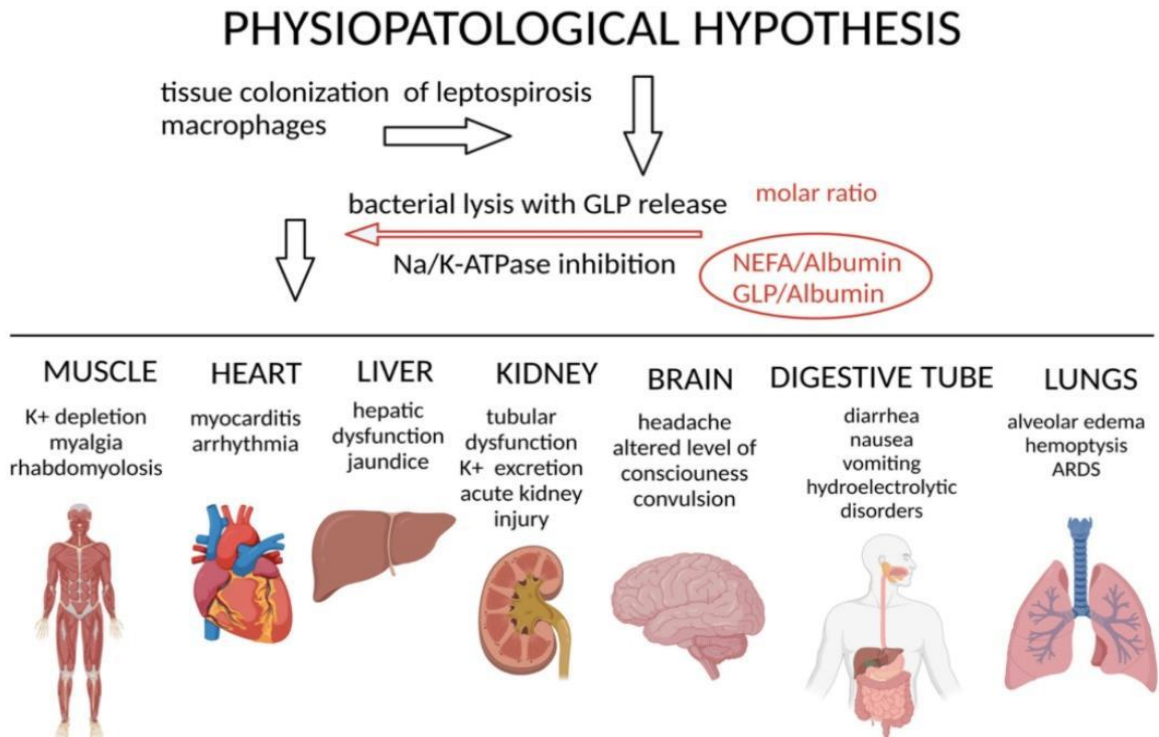
Dentro de las características clínicas del dengue, este puede ser asintomático en un 75%-85% de los casos, pero también puede manifestarse a través de formas leves o graves (8). Su período de incubación es de 3 a 7 días y luego suelen aparecer las manifestaciones clínicas, cuando la infección se presenta de forma leve, la fiebre es el síntoma principal y su inicio es agudo, con una duración de 2 a 7 días, que puede estar asociado a malestar general, cefalea, dolor retro-ocular, artromialgias y exantema pruriginoso (9). Los casos que evolucionan a formas graves se manifiestan con hemorragias, derrames serosos, incremento del hematocrito secundario a la pérdida de plasma que procede al aumento de la permeabilidad vascular, y shock hipovolémico (10).

Por su parte, la leptospirosis es una enfermedad antropozoonótica causada por la bacteria *Leptospira spp* con casos en todo el mundo, pero que se presenta con mayor frecuencia en climas tropicales o subtropicales donde afecta, al ser humano y a distintos mamíferos domésticos y silvestres siendo los roedores sinantrópicos sus principales reservorios (11), la OMS reporta una incidencia de 5.1 casos/100.000 personas en áreas endémicas y 14 casos/100.000 personas en epidemias (12).

Fisiopatológicamente, la leptospira penetra en el huésped y llega sin esfuerzo al torrente sanguíneo, lo que promueve la bacteriemia. Las bacterias llegan a los órganos y tejidos a través de la circulación, colonizando el bazo, el hígado, los pulmones y los riñones, donde se multiplican y se propagan (13). Existen muchas hipótesis de la fisiopatología de la leptospira observables en la figura 2 como la infección por colonización tisular, la lisis de leptospira de macrófagos y la liberación de GLP con inhibición de la Na/K-ATPasa y todas ellas pueden conducir a una disfunción orgánica múltiple (14) (15).



Figura 2. Descripción general de la hipótesis fisiopatológica de la leptospirosis.



Nota: Tomado de: Gonçalves-de-Albuquerque, Cassiano Felipe, et al. "Cellular pathophysiology of leptospirosis: role of Na/K-ATPase." *Microorganisms* 11.7 (2023): 1695.

La leptospirosis suele tener un período de incubación de 5 a 14 días, pero puede alcanzar hasta 30 días. A partir de ahí, la infección puede manifestarse de dos maneras: anictérica o icterica. La fase inmune, cuando las bacterias ya no se encuentran en la sangre. La forma icterica grave, llamada síndrome de Weil, implica trastornos hemorrágicos, ictericia e insuficiencia renal aguda (16). Sin embargo, las características clínicas más frecuentes son fiebre; cefalea, mialgia (en particular en el músculo de la pantorrilla), infección conjuntival, ictericia; malestar general entre otros síntomas/signos que suelen estar presentes en otras enfermedades como el dengue, por esta razón, el objetivo del presente artículo es hacer una búsqueda bibliográfica sobre dengue y leptospirosis y las coincidencias clínicas presentes en estas dos enfermedades para así, evitar diagnósticos erróneos por parte de trabajadores del sector de la salud.

MATERIALES Y MÉTODOS

Se realizó una búsqueda bibliográfica detallada de información publicada más relevante en las bases de datos pubmed, scielo, medline, bibliotecas nacionales e internacionales especializadas en los temas tratados en el presente artículo de revisión. Se utilizaron los siguientes descriptores:

Dengue, DEV, Leptospira, Coincidencias clínicas, Fisiopatología y Leptospirosis. La búsqueda de artículos se realizó en español e inglés, se limitó por año de publicación y se utilizaron estudios publicados desde 2000 a la actualidad.

RESULTADOS

La presencia entre la similitud de síntomas por dengue y leptospira en su fase inicial ha propiciado dificultades para un diagnóstico oportuno y certero así como para la adecuada atención de los enfermos, su notificación y clasificación. De este modo, muchos pacientes sospechosos por dengue resultan negativos para las pruebas diagnósticas en cuanto a esta infección, pero positivos para Leptospira (17).

En el año 2016, Rodríguez y colaboradores realizaron un estudio con el objetivo de describir las manifestaciones clínicas y hallazgos de laboratorio de una serie de casos febriles agudos con diagnóstico presuntivo de infección por el virus dengue en Quindío (Colombia). El estudio analizó 149 individuos con síndrome febril agudo y sospecha de dengue. De estos, el 60% buscó atención médica dentro de los primeros 5 días de síntomas, que principalmente incluían fiebre (97,9%), cefalea (58,1%), mialgias (51,3%), y artralgias (47,3%). Sin embargo, también se observaron síntomas menos comunes como hematemesis (4,7%), ictericia (4,1%), y ascitis (1,41%).

De los casos analizados, 43,6% resultaron positivos para dengue, con varias combinaciones de resultados de pruebas específicas. Además, se detectaron casos de coinfección con otras enfermedades, incluyendo leptospirosis e infecciones por rickettsias. Específicamente, el 4,05% de las muestras fueron positivas para Leptospira interrogans. Hubo casos de coinfección entre dengue y ambas enfermedades.

En cuanto a la sintomatología, se observaron diferencias significativas entre los casos de dengue y otras enfermedades febriles. Por ejemplo, los pacientes con dengue mostraron mayor frecuencia de cefalea, hiporexia, erupción cutánea, astenia, adinamia, epistaxis, dolor abdominal y dolor epigástrico en comparación con otras enfermedades febriles analizadas. Por otro lado, los casos positivos para leptospirosis presentaron mayor frecuencia de dolor lumbar e ictericia (18). A pesar de ser el dengue la principal enfermedad sospechosa debido a la sintomatología, los resultados



arrojados en el estudio lograron evidenciar como se reflejo la presencia de otras enfermedades como lo fue la leptospirosis.

Asimismo, las características clínicas similares entre leptospirosis y dengue hacen difícil diferenciarlas en las etapas tempranas (19). Nuñez y colaboradores en el año 2015 dan a conocer el reporte de caso de una niña de 10 años de Iquitos, Perú, presentó fiebre con escalofríos, cefalea, dolor osteomuscular, náuseas y vómitos sin sangre ni moco, y dolor epigástrico leve. Tras recibir metamizol sin mejoría, desarrolló epistaxis y hematemesis, por lo que fue hospitalizada. Presentaba frecuencia cardíaca de 115 lpm, respiratoria de 42 rpm, piel fría y pálida, y dolor epigástrico. El hemograma mostró trombocitopenia (125,000 plaquetas/mm³), hematocrito de 38%, leucocitos 8800/mL, y la orina mostró 18-24 leucocitos/campo y 10-12 hematíes/campo. La gota gruesa para malaria fue negativa y la radiografía de tórax mostró infiltrado intersticial bilateral. A las 24 h, el hematocrito bajó a 32% y las plaquetas a 96,000/mm³, y a las 48 h, el hematocrito a 28% y las plaquetas subieron a 146,000/mm³. Otros resultados fueron VSG 8 mm/h, urea 20 mg/dL, creatinina 0.89 mg/dL, proteínas totales 7.28 g/dL, TGO 67 U/L y TGP 40 U/L. La orina mostró 2-3 leucocitos/campo sin hematíes, y la ecografía abdominal reveló una vesícula biliar con paredes edematizadas. Recibió hidratación endovenosa y penicilina G sódica, mejorando y siendo dada de alta a los 7 días. La serología confirmó leptospirosis y dengue por ELISA IgM. Los síntomas iniciales de fiebre, cefalea, dolor osteomuscular, y trombocitopenia confundieron el diagnóstico de dengue con leptospirosis, destacando la necesidad de considerar múltiples diagnósticos en regiones endémicas (20).

De igual manera, De Melo y colaboradores en el año 2015 realizaron un estudio observacional prospectivo en un hospital local, con pacientes de al menos 18 años que presentaban fiebre de hasta cinco días, sin fuente focal obvia y dos de los siguientes síntomas: cefalea, dolor retroorbitario, artralgia, mialgia o exantema. Se recolectaron muestras de sangre en dos etapas: durante los primeros 5 días de fiebre para pruebas de dengue y en la fase de recuperación para pruebas serológicas de dengue y leptospira. De los 86 pacientes evaluados, 48 fueron confirmados con dengue y 5 con leptospirosis. Los síntomas comunes entre ambos grupos incluyeron fiebre, cefalea, mialgia, artralgia y dolor retroorbitario. Los pacientes con leptospirosis también



reportaron anorexia, náuseas, vómitos, diarrea y tos. Las similitudes clínicas entre dengue y leptospirosis pueden generar confusión diagnóstica. Este estudio destaca la importancia de considerar ambas enfermedades en regiones endémicas para un diagnóstico adecuado y tratamiento oportuno (21).

DISCUSIÓN

Teniendo en cuenta la revisión realizada, la leptospirosis y el dengue son enfermedades endémicas que presentan una clínica similar, ocasionando en diversas ocasiones confusiones diagnósticas, lo cual hace necesario un seguimiento minucioso a este tipo de pacientes y la realización de un diagnóstico diferencial oportuno, que permita evitar la progresión y complicación de estas enfermedades.

En su estudio retrospectivo, realizado por Dhanashree y colaboradores en el Kasturba Medical College Hospital (KMCH) de Mangalore, India, se analizaron datos de pacientes hospitalizados desde junio de 2016 hasta mayo de 2017 con diagnóstico confirmado de leptospirosis y dengue mediante ELISA. Se incluyeron 2,139 muestras de sangre, excluyendo pacientes ambulatorios. Las pruebas ELISA utilizadas tuvieron sensibilidades y especificidades del 90.8% y 95.1% para *Leptospira*, y del 87% y 72.2% para dengue, respectivamente.

De las 1,612 muestras analizadas para dengue IgM, el 23.7% fueron positivas. De las 811 muestras analizadas para *Leptospira* IgM, el 14.7% fueron positivas. De las 284 muestras evaluadas para ambas infecciones, el 3.2% resultaron positivas para *Leptospira* y dengue IgM.

Los pacientes con leptospirosis mostraron fiebre, dolor de cabeza, mialgia, vómitos e insuficiencia renal, con alteraciones en pruebas de laboratorio. Los pacientes con dengue presentaron síntomas similares y trombocitopenia. De los 9 pacientes coinfectados, la mayoría eran hombres con una edad media de 44.78 años y mostraron alteraciones significativas en pruebas hepáticas y renales, además de trombocitopenia y leucocitosis. (22)

Esto evidencia la importancia de la realización de estudios serológicos para ambas enfermedades en pacientes que presentan una clínica sugestiva para ambas, puesto que sus manifestaciones clínicas pueden ser indicativas de una coinfección, por lo que es necesario abordar y manejar ambas etiologías.



Por su parte, Nakandakari y colaboradores presentan el caso de una paciente de 13 años procedente de Iquitos, Loreto. Cinco días antes de su ingreso, la paciente comenzó con fiebre recurrente y malestar general, y su madre le administró paracetamol de 500 mg cada vez que tenía fiebre. Tres días antes de la hospitalización, la paciente experimentó un sangrado abundante en las encías y un leve sangrado vaginal intermenstrual. No tenía antecedentes prenatales, natales y postnatales relevantes.

Debido al sangrado, la paciente acudió al Centro de Salud de Nanay y fue referida al Hospital de Apoyo Iquitos (HAI). En el HAI, un hemograma reveló leucopenia, neutropenia, linfocitosis y trombocitopenia severa. Fue hospitalizada durante dos días con diagnósticos de dengue con signos de alarma y posible leptospirosis. Se le administró fluidoterapia con cloruro de sodio al 0.9% a una tasa de 3 cc/kg/hora y tratamiento sintomático. Al segundo día, desarrolló dificultad respiratoria y una prueba rápida para COVID-19 resultó positiva para SARS-CoV-2 IgM e IgG. Se le diagnosticó neumonía por COVID-19 y se inició tratamiento con ceftriaxona, dexametasona y soporte oxigenatorio por cánula binasal a 2 litros/minuto.

La paciente fue referida al Hospital Regional de Loreto "Felipe Santiago Arriola Iglesias" (HRL), designado como hospital COVID-19. A su ingreso en el HRL, saturaba 98% con cánula binasal a 2 litros/minuto, tenía una frecuencia respiratoria de 20 respiraciones/minuto y una presión arterial media (PAM) de 73.3 mmHg. La evaluación física mostró una erupción cutánea generalizada y signos de sangrado antiguo en la cavidad oral. Respiratoriamente, se notaba disminución del murmullo vesicular en los dos tercios inferiores de ambos hemitórax sin ruidos agregados. Tenía dolor abdominal en el epigastrio a la palpación superficial y profunda, sin alteraciones en otros sistemas.

Los exámenes complementarios mostraron una mayor disminución de leucocitos, hemoconcentración y un aumento de plaquetas en comparación con el hemograma previo. La proteína C reactiva estaba elevada y las enzimas hepáticas (AST y ALT) eran aproximadamente 10 veces su valor normal. Las serologías confirmaron infección por dengue (positivo NS1) y leptospirosis (IgM positiva). La radiografía de tórax reveló un patrón intersticial bilateral y la



tomografía pulmonar sin contraste mostró áreas de consolidación y vidrio esmerilado en las bases pulmonares, además de cisuritis.

Los diagnósticos fueron neumonía por COVID-19, dengue con signos de alarma y leptospirosis. Se inició fluidoterapia a 5 cc/kg/hora, ajustada según la PAM y la diuresis, se aumentó la dosis de ceftriaxona y se retiró progresivamente el soporte de oxígeno. Al quinto día de hospitalización en el HRL, las plaquetas aumentaron, no hubo más hemoconcentración, desaparecieron los picos febriles, el dolor abdominal y la dificultad respiratoria. La paciente desarrolló una erupción característica de la fase de convalecencia del dengue en las extremidades. Debido a su evolución favorable, fue dada de alta médica. (23)

Por lo tanto, es necesario realizar todas las pruebas necesarias para el diagnóstico de estas enfermedades en pacientes provenientes de zonas endémicas, donde los vectores de las mismas se encuentran muy presentes, tal como en el caso presentado por Crociati y colaborador en su reporte de caso de un hombre de 41 años, previamente sano, originario de la Amazonía brasileña, donde convivía con roedores e insectos. Fue ingresado con fiebre alta, dolor abdominal, náuseas, vómitos, escalofríos, artralgia, mialgia intensa y anorexia, sin evidencia de sangrado. Su historial médico no mostraba anomalías. Al examen físico, presentaba fiebre, deshidratación y erupciones cutáneas eritematosas en todo el cuerpo. Se palpó el hígado a 3 cm bajo el borde costal derecho y el bazo a 1.5 cm bajo el borde costal izquierdo.

Los análisis de laboratorio revelaron electrolitos y funciones renales normales. Los recuentos sanguíneos mostraron leucocitosis ($13,400/\text{mm}^3$) y trombocitopenia ($119,000/\text{mm}^3$). Las pruebas hepáticas indicaron elevación de fosfatasa alcalina, GGT, AST y ALT. No se observaron anomalías en el electrocardiograma ni en la radiografía de tórax. Se trató al paciente sintomáticamente mientras se buscaba la causa específica de su enfermedad.

Los análisis iniciales para malaria y fiebre tifoidea fueron negativos. Las pruebas serológicas para hepatitis A, B, C y VIH también fueron negativas. Sin embargo, las pruebas para *Leptospira* y dengue resultaron positivas, confirmando una infección aguda. El paciente mostró mejoría durante la observación médica y fue dado de alta 21 días después, cuando ya estaba libre de síntomas. (24)



CONCLUSIÓN

La epidemiología del dengue y la leptospirosis revela su alta prevalencia en países tropicales, donde los vectores y las condiciones ambientales favorecen su propagación. La coexistencia de síntomas similares entre el dengue y la leptospirosis, especialmente en etapas iniciales, puede dificultar un diagnóstico preciso y oportuno. En nuestra revisión bibliográfica, los estudios expuestos resaltan la importancia de considerar ambas enfermedades en regiones endémicas para evitar diagnósticos erróneos y garantizar un tratamiento adecuado. Las pruebas serológicas para ambas enfermedades son fundamentales en pacientes con síntomas sugestivos, ya que la infección es posible y puede influir en la progresión y complicación de la enfermedad.

REFERENCIAS BIBLIOGRÁFICAS

- Simmons, C. Farrar, J. Nguyen, V. Wills, B. Dengue. *N Engl J Med* 2012;366(15):1423-32.
- De Castro, M. De Nogueira, F. Nogueira, R. Lourenço, R. Dos Santos, F. Genetic variation in the 3' untranslated region of dengue virus serotype 3 strains isolated from mosquitoes and humans in Brazil. *Virology* 2013; 10:3
- Da Silva Santos, F., & López Vargas, R. (2020). Efecto del Estrés en la Función Inmune en Pacientes con Enfermedades Autoinmunes: una Revisión de Estudios Latinoamericanos. *Revista Científica De Salud Y Desarrollo Humano*, 1(1), 46–59. <https://doi.org/10.61368/r.s.d.h.v1i1.9>
- Rivera, P. Vaughan, G. Ramírez, J. Fonseca, S. Ruíz, K. Cruz, M. et al. Molecular epidemiology of autochthonous dengue virus strains circulating in Mexico. *J Clin Microbiol* 2011; 49(9):3370-4.
- Organización mundial de la salud, Dengue situación actual, 2023.
- Leo, Y. Gan, V. Ng, E. Hao, Y. Ng, L. Pok, K. et al. Utility of warning signs in guiding admission and predicting severe disease in adult dengue. *BMC Infect Dis* 2013; 13:498.
- King, C. Wegman, A. Endy, T. "Mobilization and activation of the innate immune response to dengue virus." *Frontiers in Cellular and Infection Microbiology* 10. 2020; 574417.
- Ochoa, M. Casanova, M. Díaz, M. "Análisis sobre el dengue, su agente transmisor y estrategias de prevención y control." *Revista Archivo Médico de Camagüey* 19.2 .2015; 189-202.



- World Health Organization. Dengue guidelines for diagnosis, treatment, prevention and control. 3rd ed. Geneva: WHO, 2009.
- Argentina. Ministerio de Salud. Enfermedades Infecciosas: Dengue, diagnóstico de dengue: guía para el equipo de salud 2. 3 ed. Buenos Aires: Ministerio de Salud, 2013.
- Jaenisch, T. Tam, D. Kieu, N. Van Ngoc, T. Nam, N. Van Kinh, N. et al. Clinical evaluation of dengue and identification of risk factors for severe disease: protocol for a multicentre study in 8 countries. *BMC Infect Dis* 2016; 16(1):120.
- Bourhy, P. Collet, L. Clément, S. Huerre, M. Ave, P. Giry, C. et al. Isolation and characterization of new *Lep-tospira* genotypes from pallents in Mayotte (Indian Ocean). *PLoS Negl Trop Dis* 2010; 4:e724.
- World Health Organization. Report of the second meeting of the Leptospirosis Burden Epidemiology Keterence Group 2011.
- Athanazio, D. Silva, E. Santos, C. Rocha, G. Vannier, M. McBride, A. Ko, A. Reis, M. Rattus norvegicus as a model for persistent renal colonization by pathogenic leptospira interrogans. *Acta Trop.* 2008, 105, 176–180
- Ratet, G. Veyrier, F. Fanton, M. Kammerscheit, X. Nicola, M. Picardeau, M. Boneca, I. Werts, C. Live imaging of bioluminescent *Leptospira interrogans* in mice reveals renal colonization as a stealth escape from the blood defenses and antibiotics. *PLoS Negl. Trop. Dis.* 2014, 8, e3359.
- Gonçalves, C et al. "Cellular pathophysiology of leptospirosis: role of Na/K-ATPase." *Microorganisms.* 2023; 11 (7): 1695.
- Lau, C. Townell, N. Stephenson, E. Van den Berg, D. Craig, S. Leptospirosis: An important zoonosis acquired through work, play and travel. *Aust. J. Gen. Pract.* 2018, 47, 105–110
- Cabelllo, C; Dengue y leptospirosis compartiendo el mismo nicho epidemiológico en la localidad ribereñan de Carmen de Parana (Itapua). *Mem. Inst. Investig. Cienc. Salud.* 2010; 6: 35-40
- Rodríguez, C. Recalde, D. González, M. Sanabria, L. Quintero, L. Gallego, J. Castaño, J. Manifestaciones clínicas y hallazgos de laboratorio de una serie de casos febriles agudos



- con diagnóstico presuntivo de infección por el virus dengue. Quindío (Colombia). *Infectio*. 2016; 20(2), 84-92.
- Levett, P. Branch, S. Edwards, C. Detection of dengue infection in patients investigated for leptospirosis in Barbados. *Am J Trop Med Hyg*. 2000; 62 (1): 112-4
- Núñez, A. Espinoza, F. Sihuíncha, M. Suarez, L. Coinfección por dengue y leptospirosis en una niña de la Amazonía peruana. *Rev Peru Med Exp Salud Publica*. 2015;32(1):179-82.
- De Melo, L. Fontes, R. Gomes, A. Silva, D. Colares, J. Lima, D. Serological evidence of leptospirosis in patients with a clinical suspicion of dengue in the State of Ceará, Brazil. *Biomedica*. 2015; 35(4), 557-562
- Dhanashree, B. Shenoy, S. Seropositivity for dengue and *Leptospira* IgM among patients with acute febrile illness: an indicator of co-infection? *Germes*. 2021 Jun 2;11(2):155-162.
- Mejía Sotelo, C. Y., Bucheli Ruiz, A. F., & Gustín Villota, M. E. (2024). Experiencias de Docentes, Estudiantes y Padres de Familia con el Aprendizaje Basado en Proyectos a Nivel Primaria. *Estudios Y Perspectivas Revista Científica Y Académica* , 4(1), 2649–2668. <https://doi.org/10.61384/r.c.a.v4i1.218>
- Mejía Sotelo, C. Y., Bucheli Ruiz, A. F., & Gustín Villota, M. E. (2024). Experiencias de Docentes, Estudiantes y Padres de Familia con el Aprendizaje Basado en Proyectos a Nivel Primaria. *Estudios Y Perspectivas Revista Científica Y Académica* , 4(1), 2649–2668. <https://doi.org/10.61384/r.c.a.v4i1.219>
- Nakandakari, M. Marin, H. Seminario, R. Dengue con signos de alarma y leptospirosis en un paciente pediátrico con covid 19. *Rev. Fac. Med. Hum*. Abril 2021;21(2):438-444.
- Noboa Pullaguari, K. D. (2024). Beneficios y Consideraciones de la Aplicación Tópica de la Leche Materna. *Revista Científica De Salud Y Desarrollo Humano*, 5(2), 154–164. <https://doi.org/10.61368/r.s.d.h.v5i2.126>
- Crociati, L. De Medeiros, H. Coinfección por leptospirosis y dengue en un paciente de la Amazonía brasileña. *Rev Pan-Amaz Saude* 2010; 1(4):97-99

