



**Ciencia Latina**  
Internacional

Ciencia Latina Revista Científica Multidisciplinar, Ciudad de México, México.  
ISSN 2707-2207 / ISSN 2707-2215 (en línea), mayo-junio 2024,  
Volumen 8, Número 3.

[https://doi.org/10.37811/cl\\_rcm.v8i3](https://doi.org/10.37811/cl_rcm.v8i3)

## **ANGIORESONANCIA EN ANEURISMA DE LA ARTERIA VERTEBRAL**

### **ANGIORESONANCE IN VERTEBRAL ARTERY ANEURYSM**

**Nury Liseida Guevara Rosero**  
Universidad del Valle, Colombia

**María Alejandra Tobón Arango**  
Universidad Pontificia Bolivariana, Colombia

**Solangel Burbano Villota**  
Universidad de Ciencias Médicas de La Habana, Cuba

**María José Durango De la Ossa**  
Universidad de Ciencias Médicas de La Habana, Cuba

**Gabriel Orlando González Herrera.**  
Universidad de Ciencias Médicas de La Habana, Cuba

**Anny Carolina Sarria Mena**  
Universidad Pontificia Bolivariana, Colombia

**María Fernanda Cifuentes Ortiz**  
Fundación Universitaria de Ciencias de la Salud, Colombia

**Javier Alexander Enamorado Giraldo**  
Universidad del Sinú, Colombia

**Juan Mario Tobón Arango**  
Corporación Universitaria Iberoamericana, Colombia

**Danna Catalina Rojo Atehortua**  
Corporación Universitaria Remingtón, Colombia

**Karín Manrique**  
Universidad del Bosque, Colombia

## Angioresonancia En Aneurisma De La Arteria Vertebral

**Nury Liseida Guevara Rosero<sup>1</sup>**

[nuryguevara111@gmail.com](mailto:nuryguevara111@gmail.com)

<https://orcid.org/0009-0007-3549-6383>

Universidad del Valle Colombia

**María Alejandra Tobón Arango**

[nubelar10@gmail.com](mailto:nubelar10@gmail.com)

<https://orcid.org/0000-0002-7800-682X>

Universidad Pontificia Bolivariana Colombia

**Solangel Burbano Villota**

[gabbogh@gmail.com](mailto:gabbogh@gmail.com)

Universidad de Ciencias Médicas de La Habana  
Cuba

**María José Durango De la Ossa**

[mariajodurango@gmail.com](mailto:mariajodurango@gmail.com)

Universidad de Ciencias Médicas de La  
Habana Cuba

**Gabriel Orlando González Herrera**

[gabbogh@gmail.com](mailto:gabbogh@gmail.com)

Universidad de Ciencias Médicas de La Habana  
Cuba

**Anny Carolina Sarria Mena**

[sarria.ani@gmail.com](mailto:sarria.ani@gmail.com)

<https://orcid.org/0000-0001-8429-1244>

Universidad Pontificia Bolivariana Colombia

**María Fernanda Cifuentes Ortiz**

[mafecifuentes@gmail.com](mailto:mafecifuentes@gmail.com)

<https://orcid.org/0009-0009-6456-0019>

Fundación Universitaria de Ciencias de la Salud  
Colombia

**Javier Alexander Enamorado Giraldo**

[Jenamorado90@gmail.com](mailto:Jenamorado90@gmail.com)

<https://orcid.org/0000-0002-1828-7674>

Universidad del Sinú Colombia

**Juan Mario Tobón Arango**

[tobon.juanmario@gmail.com](mailto:tobon.juanmario@gmail.com)

<https://orcid.org/0000-0002-0126-3107>

Corporación Universitaria Iberoamericana  
Colombia

**Danna Catalina Rojo Atehortua**

[Dannacatalinarojo@gmail.com](mailto:Dannacatalinarojo@gmail.com)

Corporación Universitaria Remington  
Colombia

**Karín Manrique**

[ykarinmv@gmail.com](mailto:ykarinmv@gmail.com)

<https://orcid.org/0000-0001-6585-1314>

Universidad del Bosque, Colombia

### RESUMEN

El aneurisma se define como la dilatación anormal de la pared del vaso sanguíneo o el corazón, esta patología cuando ocurre a nivel cerebral en pacientes menores de 18 años, representan solo el 1-5% de todos los aneurismas. De la vasculatura cerebral, las arterias vertebrales son una causa inusual de accidentes cerebrovasculares de circulación posterior, de hecho, dentro de los aneurisma, los que ocurren a nivel de la arteria vertebral (AV) comprenden aproximadamente un tercio de todos los aneurismas circulación posterior. La sintomatología presentada y las posibles complicaciones de una aneurisma pueden ser de leves a más graves como dolor arriba y detrás del ojo, debilidad, entumecimiento parálisis en un lado del rostro, midriasis, cambios en la visión o diplopía, además, si ocurre un estallido suele observarse la cefalea repentina, náusea, vómitos, rigidez en el cuello, fotofobia, convulsiones, pérdida de conciencia y paro cardíaco. Por esta razón, es necesario implementar medidas que permitan realizar un correcto manejo seguro y a tiempo. En los últimos años, la angioresonancia se cataloga como uno de los exámenes imagenológicos más importantes y útiles al momento de diagnosticar aneurismas y demás patologías vasculares a nivel cerebral, siendo así, es importante resaltar el papel de la angioresonancia en el aneurisma de las arterias cerebrales, más propiamente la arteria vertebral para apuntar a un diagnóstico certero y la disminución de la tasa de complicaciones.

**Palabras Claves:** aneurisma, angioresonancia, arteria vertebral, patología vascular

<sup>1</sup> Autor Principal

Correspondencia: [nuryguevara111@gmail.com](mailto:nuryguevara111@gmail.com)

## Angioresonance in Vertebral Artery Aneurysm

### ABSTRACT

An aneurysm is defined as the abnormal dilation of the wall of a blood vessel or the heart. When this pathology occurs in the brain of patients under 18 years old, it represents only 1-5% of all aneurysms. Within the cerebral vasculature, vertebral arteries are an uncommon cause of posterior circulation strokes. In fact, vertebral artery (VA) aneurysms comprise approximately one-third of all posterior circulation aneurysms. Symptoms and potential complications of an aneurysm can range from mild to severe, such as pain above and behind the eye, weakness, numbness, facial paralysis on one side, pupil dilation, changes in vision or double vision. If rupture occurs, sudden headache, nausea, vomiting, neck stiffness, photophobia, seizures, loss of consciousness, and cardiac arrest may be observed. Therefore, it is crucial to implement measures that allow for timely and safe management. In recent years, magnetic resonance angiography (MRA) has been considered one of the most important and useful imaging exams for diagnosing cerebral aneurysms and other vascular pathologies. Hence, it is important to highlight the role of MRA in vertebral artery aneurysms for accurate diagnosis and reducing complication rates.

**Keywords:** aneurysm, magnetic resonance angiography (MRA), vertebral artery, vascular pathology

*Artículo recibido 20 mayo 2024*

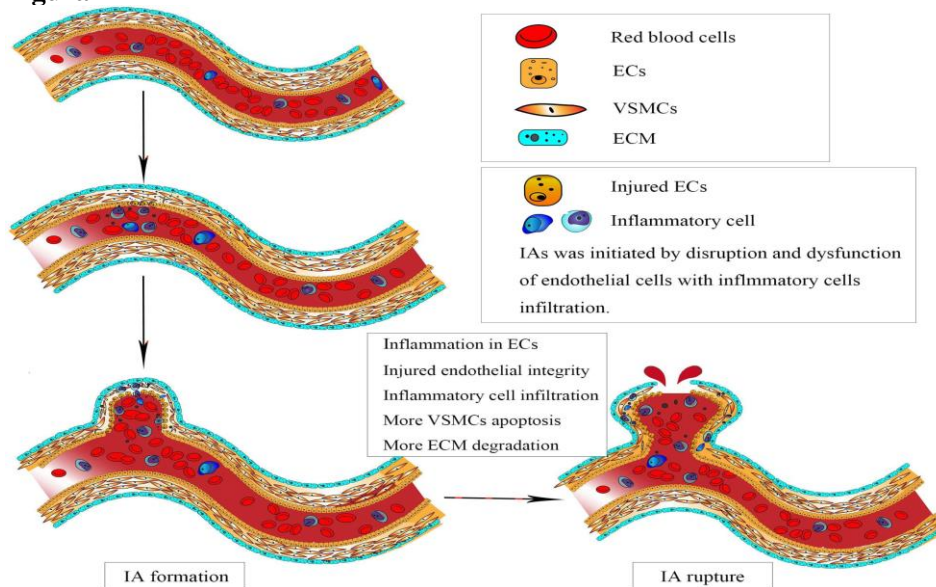
*Aceptado para publicación: 22 junio 2024*



## INTRODUCCIÓN

Un aneurisma es conocido como aquella dilatación anormal ubicada en la pared del corazón o de la circunferencia de un vaso sanguíneo. El significado del término griego "aneurynein" es "ensanchar" (1). En el caso de las arterias, la dilatación debe ser de 1,5 veces su diámetro normal para llamarse aneurisma, y según su origen, puede clasificarse en congénito o adquirido (2). En el caso de suceder a nivel cerebral, el aneurisma abultado puede ejercer presión sobre los nervios o el tejido cerebral, en el peor de los casos puede romperse provocando una hemorragia en el tejido circundante. Un aneurisma roto puede causar problemas de salud graves, como daño cerebral, un accidente cerebrovascular hemorrágico, coma o incluso la muerte (3). Epidemiológicamente, se ha estimado que entre el 1% al 5% de la población mundial, pueden tener un aneurisma y 1 de cada 10,000 sufre HSA por rotura de aneurisma (4), esta afectación vascular puede ocurrir en cualquier persona y a cualquier edad pero son más frecuentes en adultos de 30 a 60 años de edad y se ha observado una prevalencia mayor en mujeres en comparación a los hombres (5). En su fisiopatología (Figura 1), el aneurisma intracraneal (IA) se inicia por la alteración y disfunción de las células endoteliales (CE) causadas por una tensión de corte fisiológico anormal de la pared. Posteriormente, la apoptosis y migración de las células del músculo liso vascular, acompañadas de infiltración de células inflamatorias, dan como resultado la degradación de la pared vascular, lo que lleva a la progresión y eventual ruptura de los IA (6).

**Figura 2**



Tomado de: zhao liu, y col. Departamento de Neurocirugía, Hospital Popular de Jingjiang, Taizhou, China

En función de su patología y etiología, los aneurismas cerebrales (AC) como se observa en la tabla 1, se pueden dividir en categorías, en la literatura se han descrito 4 que son: saculares, fusiformes, infecciosas y traumáticas (7). Adicionalmente, los síntomas van a depender de la presencia u ausencia de la ruptura y el tamaño del aneurisma, por lo general, los aneurismas pequeños que no muestran cambios no producen síntomas. Un aneurisma más grande que crece constantemente puede generar presión en los tejidos y los nervios originando dolor arriba y detrás del ojo, debilidad, entumecimiento parálisis en un lado de la cara, dilatación de una pupila del ojo, cambios en la visión o diplopía (8). Cuando un aneurisma se rompe (estalla), siempre se presenta la cefalea repentina, también puede presentar diplopía, náusea, vómitos, rigidez en el cuello, fotofobia, convulsiones, pérdida de conciencia (esta puede ser breve o puede prolongarse), y paro cardíaco (9).

**Tabla 1** clasificación de las aneurismas cerebrales

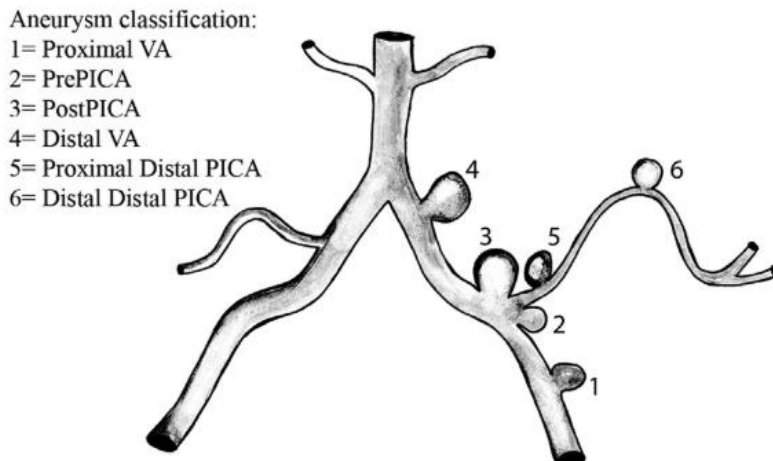
	<b>Saculares</b>	<b>Fusiformes</b>	<b>Infecciosas</b>	<b>Traumáticas</b>
<b>Característica</b>	Frambuesa congénitos	Dolico ectásicos ó ateroescleróticos	Etiología embólica, principalmente asociados a endocarditis	Consecuencia de fracturas desplazadas del cráneo o lesión traumática
<b>Frecuencia</b>	Representan el 90% de los aneurismas cerebrales	Salientes de la Pared arterial de la parte proximal de las arterias, en particular de la circulación vertebrobasilar	Representan cerca del 0.5% de los casos	No descrito
<b>Localización</b>	Puntos de ramificaciones de las arterias grandes, la parte anterior del polígono de Willis	Representan el 7% de los aneurismas cerebrales	Se localizan típicamente en las ramas distales de las arterias cerebrales medias (hasta en el 80%, en esta ubicación).	Pueden localizarse en la parte distal de las arterias corticales.

Elaboración propia

Los aneurismas vertebrales son una causa inusual de accidentes cerebrovasculares de circulación posterior, mucho menos frecuentes que otras fuentes embólicas. Si bien los aneurismas de la circulación posterior se localizan principalmente en la circulación intracraneal, los aneurismas intracraneales son extremadamente raros (10). De hecho, dentro de los aneurisma, los que ocurren a nivel de la arteria

vertebral (AV) comprenden aproximadamente un tercio de todos los aneurismas de la circulación posterior (11). En su morfología, un aneurisma AV puede variar desde un tamaño pequeño, puede ser sacular en la arteria cerebelosa posteroinferior (PICA), puede ser lesión fusiforme disecante frágil o puede ser una aneurisma gigante con compresión del tronco encefálico en la figura 2 se observa la clasificación de los aneurismas AV (12).

**Figura 2.** Clasificaciones de arteria vertebral (AV) y posteroinferior

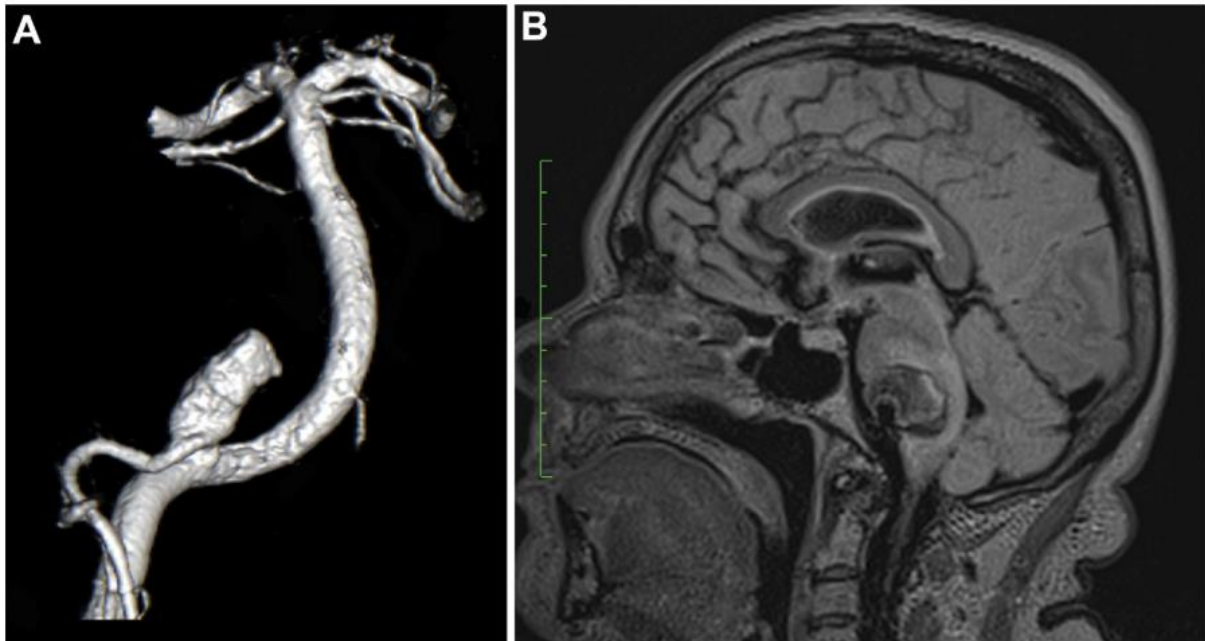


Tomado de: 12. Drake CG, Peerless SJ, Hernesniemi JA: Surgery of Vertebrobasilar Aneurysms: London, Ontario Experience on 1767 Patients. Wien, New York: Springer.

Anatómicamente, ellos se encuentran en lo profundo de la fosa posterior, muy cerca de la tronco encefálico y nervios craneales y para ser diagnosticados, una alternativa diagnóstico es el uso de la angi resonancia, ya que esta técnica de imagen puede encontrar bloqueos en las arterias del cerebro o el cuello. También por medio de esta herramienta se pueden observar puntos débiles en una arteria, como los aneurisma. La prueba se usa para determinar la causa del sangrado en el cerebro y la ubicación exacta, el tamaño y la forma de un aneurisma como se observa en la figura 3 (13). Por esta razón, es importante resaltar el papel de la angi resonancia en el aneurisma de las arterias cerebrales, más propiamente la arteria vertebral para apuntar a un diagnóstico certero y disminuir la tasa de complicaciones.



**Figura 3** Un aneurisma gigante de la arteria vertebral parcialmente trombosado que se observa en la angiografía sustraída digital (A) e Imágenes por resonancia magnética (B).



Tomado de: Lehto y col. Intracranial Vertebral Artery Aneurysms: Clinical Features and Outcome of 190 Patients. *World Neurosurgery*, 2015, 84(2), 380–389. doi:10.1016/j.wneu.2015.03.034

## MATERIALES Y MÉTODOS

Se realizó una búsqueda bibliográfica detallada de información publicada más relevante en las bases de datos pubmed, scielo, medline, bibliotecas nacionales e internacionales especializadas en los temas tratados en el presente artículo de revisión. Se utilizaron los siguientes descriptores: Aneurisma, Angioresonancia, Arteria vertebral, Patología vascular. La búsqueda de artículos se realizó en español e inglés, se limitó por año de publicación y se utilizaron estudios publicados desde 2000 a la actualidad.

## RESULTADOS

Los aneurismas cerebrales en pacientes menores de 18 años solo representan del 1-5% de todos los aneurismas (14). La presencia de aneurismas gigantes en la población pediátrica se relacionan con un mecanismo diferente a los de la población adulta (15), donde factores como disección, traumatismo, enfermedad poliquística renal y la coartación aórtica han sido mencionados como predisponentes a la patología encefálica vascular.

En el año 2018, Jaikin y Zubillaga describen el caso de un paciente de 11 años con síntomas de ataques diarios de hipo de dos a tres horas de duración, cefaleas y diplopía intermitente de tres meses de duración, sin antecedentes de traumatismo cervical relevantes o comorbilidades conocidas. Se le realiza

una tomografía computarizada que revela una lesión pretruncal hiperdensa con efecto de masa significativo, seguida de una resonancia magnética y angioresonancia que identificaron una dilatación aneurismática en el territorio de la arteria vertebral izquierda. Seguido a eso, se procede a la realización de una Angiografía Digital (AD) de vasos craneales para evaluar posibles ramificaciones afectadas y considerar opciones de tratamiento. La AD revela la presencia de un aneurisma gigante en la arteria vertebral izquierda, con flujo presente. Se decide realizar un abordaje quirúrgico extremo lateral izquierdo modificado para la exclusión del aneurisma.

Postoperatoriamente, el paciente presenta una hemiparesia homolateral que se recupera completamente en tres horas. Es dado de alta al quinto día con un examen neurológico normal y una disminución significativa en la frecuencia del hipo. La AD realizada a los veinte días postoperatorios muestra la exclusión total del aneurisma sin relleno por reflujo contralateral, y las arterias cerebrales y cerebelosas permanecen permeables. El hipo desapareció gradualmente durante el primer mes de seguimiento ambulatorio. La angioresonancia en este caso fue fundamental permitiendo caracterizar la lesión aneurismática en la arteria vertebral izquierda, lo que permitió planificar adecuadamente el tratamiento quirúrgico (16).

Asimismo, en el año 2023 Oshi y colaboradores dan a conocer el caso de un niño de 13 años que acude al servicio de urgencias por 7 días de evolución de cefaleas intensas localizadas en la región frontal. Los dolores de cabeza se acompañan de vómitos y diplopía, pero no se reportaron alteraciones en el nivel de conciencia, inestabilidad, agudeza visual o defectos de campo, movimientos anormales o convulsiones. El paciente negó cualquier antecedente de traumatismo craneoencefálico o cervical, excepto el uso excesivo ocasional del cuello. Sus antecedentes no eran contributivos y no había antecedentes familiares significativos de epilepsia, dolores de cabeza crónicos o accidentes cerebrovasculares. El examen oftalmológico mostró que el paciente tenía oftalmoplejía internuclear, sin embargo, la agudeza visual, los campos visuales, las respuestas pupilares a la luz y el examen del fondo de ojo estaban dentro de los parámetros normales. El paciente no experimentó dolor al mover los ojos. Aparte de la ataxia troncal, todos los demás exámenes neurológicos y sistémicos fueron normales. Para indagar más a fondo la condición del paciente se realizó una tomografía computarizada del cerebro, que no mostró lesiones que ocupan espacio ni otras anomalías. No obstante, al realizar una resonancia magnética cerebral con



contraste reveló la presencia de múltiples infartos embólicos que involucran el territorio de la circulación posterior con restricción en la imagen ponderada por difusión. Al realizar una angiografía por resonancia magnética de los vasos del cuello mostró estrechamiento e irregularidad de la arteria cerebral izquierda a nivel de C3 y C4, sugestivo de DAV permitiendo dar con el diagnóstico evidenciando DAV izquierdo y una pequeña dilatación aneurismática al mismo nivel (17).

De igual manera, la frecuencia de aneurismas en la circulación posterior es menor que la de otros tipos de aneurismas dentro del cráneo, representando aproximadamente el 6,6% del total de aneurismas intracraneales. Los aneurismas en esta área, particularmente los aneurismas disecantes vertebrobasilares (VBDA), están vinculados a un mayor riesgo de resultados desfavorables (18). Los tratamientos para los aneurismas intracraneales, incluidos los de la circulación posterior, conllevan riesgos significativos de complicaciones graves, lo que plantea interrogantes sobre la necesidad de intervención quirúrgica en aneurismas no rotos. La recuperación espontánea de estos aneurismas, particularmente los VBDA, es extremadamente rara, y existen escasos informes documentados sobre este fenómeno (19).

En el año 2022, Wu y colaboradores dan a conocer el caso de una paciente de 40 años que consultó por cefalea persistente, especialmente intensa en el occipucio izquierdo. No tenía antecedentes médicos relevantes ni familiares de aneurismas intracraneales, uso de anticonceptivos orales, hipertensión o diabetes mellitus. Los exámenes físicos no revelaron anomalías. La resonancia magnética no mostró anomalías en el parénquima cerebral, pero la angiografía por resonancia magnética y tomografía computarizada evidenciaron un aneurisma de la arteria vertebral izquierda, con estenosis leve de la arteria principal proximal. Los síntomas mejoraron con el tratamiento sintomático con clorhidrato de flunarizina, y la paciente rechazó el tratamiento quirúrgico adicional, optando por una observación cuidadosa. A los 3 meses de seguimiento, la angiografía mostró la desaparición completa del aneurisma. La resonancia magnética de alta resolución de la pared vascular reveló engrosamiento de la íntima y estenosis leve en la arteria vertebral izquierda sin señal de aneurisma. Las pruebas de laboratorio no revelaron anomalías. A los 7 meses de seguimiento, la RM mostró persistente desaparición del aneurisma, con reducción del realce en comparación con la evaluación anterior (20). La angiografía por resonancia magnética fue fundamental para el diagnóstico y seguimiento del aneurisma de la arteria vertebral izquierda.

## DISCUSIÓN

Teniendo en cuenta la sintomatología presentada y las posibles complicaciones de una aneurisma, es necesario implementar medidas que permitan realizar un diagnóstico certero y a tiempo, que permita aplicar diversos manejos con el fin de evitar una fatídica progresión de la misma, por esto, en los últimos años, la angi resonancia se cataloga como uno de los exámenes imagenológicos más importantes y útiles al momento de diagnosticar aneurismas y demás patologías vasculares a nivel cerebral.

Marinkovic y colaboradores, en su reporte de caso, presentan el caso de una paciente femenina de 24 años, sin antecedentes patológicos relevantes, que fue tratada en el servicio de emergencia tras presentar un cuadro clínico súbito de aproximadamente 12 horas de evolución. Inicialmente manifestó cefalea hemicraneana izquierda, vértigo, pérdida del equilibrio y coordinación para la marcha, debilidad muscular, náuseas con episodios de vómitos repetidos, y diplopía. Estos síntomas surgieron luego de realizar levantamiento de pesas con flexiones repetidas del cuello.

Al examen físico, la paciente se encontraba somnolienta pero afebril, hemodinámicamente estable con presión arterial de 110/70 mmHg, frecuencia cardíaca de 86 latidos por minuto y saturación de oxígeno del 95%. El examen neurológico reveló pupilas isocóricas y fotoreactivas, marcha atáxica, aumento de la base de sustentación, nistagmus horizontal, y fuerza muscular disminuida en miembros inferiores.

Se realizaron dos tomografías computarizadas de cráneo: la primera mostró signos de lesión isquémica aguda en ambos lóbulos cerebelosos con predominio izquierdo. En la segunda TAC 3D, se evidenció extenso edema cerebeloso con efecto de masa sobre el tronco cerebral, hidrocefalia triventricular y signos de reabsorción transependimaria de líquido cefalorraquídeo secundario.

La paciente fue ingresada a la unidad de terapia intensiva para monitorización neurológica con diagnósticos de lesión isquémica y disección de arteria vertebral en la fosa posterior. Tras ser evaluada por neurocirugía, se realizó una angi resonancia cerebral contrastada que confirmó la disección de la arteria vertebral izquierda complicada con infartos cerebelosos.

Se intervino quirúrgicamente para descomprimir la fosa posterior debido a hipertensión endocraneal e hidrocefalia, seguido de una derivación ventricular externa. Durante su estancia en terapia intensiva bajo sedación profunda, ventilación mecánica y cuidados neurocríticos y neuroquirúrgicos, la paciente presentó una evolución estacionaria con pronóstico reservado.



Tras mostrar mejoría neurológica y respiratoria, fue dada de alta a medicina interna en el día 22 de ingreso a UCI, con movimientos voluntarios de las extremidades, aunque con reflejo deglutorio disminuido y episodios de manejo inadecuado de secreciones. Se realizó traqueostomía debido a una lesión del nervio glossofaríngeo y se cambió el esquema antibiótico por neumonía aspirativa asociada a cuidados de la salud.

Finalmente, tras una hospitalización prolongada de 34 días, la paciente fue dada de alta con buena tolerancia oral, reflejo deglutorio presente y sin dificultades respiratorias, con deambulaci3n asistida y sin complicaciones para la verbalizaci3n. Se recomend3 seguimiento peri3dico y la culminaci3n del tratamiento antibi3tico. (21)

A su vez, Perez y colaboradores presentan el caso de un paciente de sexo masculino, de 7 a1os de edad, ingres3 al Hospital Privado Franc3s el 12 de febrero de 2004 despu3s de presentar varios episodios relacionados con trauma cerebral leve en semanas previas, incluyendo un impacto en la regi3n frontal contra las gradas de una piscina sin p3rdida del conocimiento. Dieciocho horas despu3s de un esfuerzo f3sico intenso nadando en la piscina, desarroll3 parestesias en el miembro superior izquierdo, seguidas de cefalea occipital intensa que respondi3 a analg3sicos. Seis horas m3s tarde, experiment3 nuevamente cefalea occipital intensa y desarroll3 cuadriparesia, manteniendo el sensorio conservado durante todo el episodio.

Al examen f3sico, el ni1o se encontraba l3cido, apir3tico, con hipertensi3n arterial severa (PAM: 160 mmHg) y cuadriparesia predominante en el lado derecho. No presentaba compromiso de los pares craneales, ten3a fondo de ojos normales y se observ3 alteraci3n de la sensibilidad dolorosa en el lado izquierdo y t3ctil propioceptiva en el lado derecho. Los reflejos osteotendinosos eran normales y no hab3a compromiso esfinteriano.

Se realizaron estudios auxiliares incluyendo TAC y RMN, esta 3ltima revel3 una lesi3n hipodensa en T1 e hiperse1al en T2 que abarcaba la regi3n anterior del bulbo medular y la regi3n cervical alta medular. La angiorresonancia y la arteriograf3a mostraron im3genes compatibles con disecci3n de la arteria vertebral derecha, con una oclusi3n del 75% del calibre de dicha arteria en comparaci3n con el lado opuesto, responsable de la isquemia troncal y medular alta.

Se investigaron múltiples posibilidades etiológicas incluyendo enfermedades cardíacas, renales, hematológicas, síndrome de anticuerpo antifosfolípido, lupus eritematoso y otras enfermedades autoinmunes, así como estados pre-trombóticos y feocromocitoma, con resultados negativos.

El diagnóstico fue de accidente vascular isquémico cérico vertebral con lesión isquémica anterolateral medular alta. El tratamiento inicial incluyó metilprednisolona a dosis altas y aspirina como antiagregante plaquetario.

Se inició nitroprusiato de sodio con moderada respuesta, seguido de nifedipina, metildopa y minoxidil para el control de la hipertensión arterial, aunque inicialmente con resultados limitados. Sin embargo, se observó una recuperación neurológica progresiva, con mejora gradual de la motilidad de los miembros. A las tres semanas del evento, la movilidad estaba completamente restablecida y la sensibilidad recuperada en los cuatro miembros. Después de 19 días de hospitalización, el paciente fue dado de alta con un puntaje de Glasgow de 15/15, con recomendaciones de evitar la posición sedente y la deambulación por precaución. Tres semanas más tarde, se realizó una angiorresonancia de control que mostró la desaparición de la lesión medular, sin cambios en la arteria vertebral derecha y un aumento compensatorio del calibre en la arteria vertebral izquierda. (22)

Finalmente, esta técnica es ampliamente aceptada debido a su buena resolución espacial, su capacidad para minimizar la pérdida de señal por flujo turbulento y la posibilidad de realizarse simultáneamente con una RM anatómica en la misma sesión de imágenes. La resolución espacial de la AngioRM a 1,5 T es de aproximadamente 1 mm, mientras que con escáneres de 3 T puede alcanzar hasta 0.6 mm.

La apariencia de los aneurismas en la resonancia magnética puede ser muy variable y compleja. La señal en las secuencias estándar depende del flujo sanguíneo, la presencia de coágulos, fibrosis y calcificaciones dentro del aneurisma. Los aneurismas típicamente aparecen como masas bien delimitadas con una pérdida de señal de alta velocidad (vacío de flujo) en las secuencias T1 y T2 cuando tienen flujo rápido y permeable. En casos de flujo turbulento, puede observarse cierta heterogeneidad de la señal. Las secuencias de RM con reenfoque de gradiente son útiles para definir la luz permeable de los aneurismas. (23)

## CONCLUSIÓN

La angioresonancia se destaca como una herramienta crucial en el tratamiento de los aneurismas de la arteria vertebral, gracias a su capacidad única de ofrecer imágenes de alta precisión y seguridad para los pacientes. Su habilidad para detectar y caracterizar problemas vasculares de manera no invasiva facilita diagnósticos tempranos, orienta tratamientos efectivos y permite un seguimiento detallado postoperatorio. Esta utilidad se destacó en los casos presentados, donde la angioresonancia desempeñó un papel crucial al evaluar detalladamente y planificar intervenciones quirúrgicas precisas, mejorando significativamente la gestión clínica de estos pacientes. Estas características subrayan su importancia en la práctica médica actual, garantizando una atención integral y reduciendo los riesgos asociados con métodos diagnósticos invasivos.

## REFERENCIAS BIBLIOGRAFICAS

1. Bergqvist, D. Historical aspects on aneurysmal disease. *Scand J Surg.* 2008; 97(2):90–99.
2. Forsyth, J. Abdominal aortic aneurysm. *InnovAiT.* 2016; 9(5):298–302
3. Kumar V, Abbas AK, Aster JC. Robbins y Cotran Patología estructural y funcional. 9th. Barcelona: Elsevier; 2015
4. Canbrao, A. Pinto, A. Ferro, H. et al Smoking and aneurysmal subarachnoid hemorrhage : A case-control study. *J. Cardiovasc. Risk* 2000; 1: 155-158.
5. Shang, E. Fairman, R. Foley, P. Jackson, B. Tratamiento endovascular de un aneurisma sintomático de la arteria vertebral extracraneal , *Journal of Vascular Surgery.* 2013; 58 (5): 1391-1393
6. Liu, Z. Ajimu, K. Yalikun, N. Zheng, Y. Xu, F. Potential Therapeutic Strategies for Intracranial Aneurysms Targeting Aneurysm Pathogenesis. *Frontiers in Neuroscience*, 2019, 13.
7. Weir, B. Unruptured intracranial aneurysms: a review. *J Neurosurg.* 2002; 96(1):3-42.
8. Kim, C. Park, S. Lee, H. Chung, H. Choi, W. Chung, J. et al. Identification of an autosomal dominant locus for intracranial aneurysm through a model-based family collection in a geographically limited area. *J. Hum. Genet.* 2011; 56, 464–466.
9. Froelich, J. Neilson, S. Peters, J. Dubey, A. Thani, N. Erasmus, A. et al. Size and location of ruptured intracranial aneurysms: a 5- year clinical survey. *World Neurosurg.* 2016; 91, 260–265.



10. Oderich, G. Sullivan, T. Bower, T. Głowiczki, P. Miller, D. Babovic, D. Macedo, T. Stanson, A. Anomalías vasculares en pacientes con síndrome de neurofibromatosis tipo I: espectro clínico, tratamiento y resultados , *Journal de Cirugía Vascul*. 2007; 46 (3), 475 – 484
11. Sanai, N. Tarapore, P. Lee, A. Lawton, M. The current role of microsurgery for posterior circulation aneurysms: a selective approach in the endovascular era. *Neurosurgery*. 2008; 62: 1236-1249.
12. Crowley, R. Albuquerque, F. Ducruet, A. Williamson, R. McDougall, C. Technical considerations in the endovascular management of aneurysms of the posterior inferior cerebellar artery. *Neurosurgery*. 2012; 71: 204-218.
13. Lehto, H. Niemelä, M. Kivisaari, R. Laakso, A. Jahromi, B. Hijazy, F. Hernesniemi, J. Intracranial Vertebral Artery Aneurysms: Clinical Features and Outcome of 190 Patients. *World Neurosurgery*. 2015; 84(2), 380–389.
14. Aryan, H. Giannotta, S. Fukushima, T. Park, M. Ozgur, B. Levy, M. et al. Aneurysms in children: Review of 15 years experience. *J Clin Neurosci*. 2006;13:188–92.
15. Huang, J. McGirt, M. Gaillood, P. Tamargo, R. Intracranial aneurysms in the pediatric population: Case series and literature review. *Surg Neurol*. 2005;63:424–32.
16. Jaikin, M. Zubillaga, L. Aneurisma gigante de arteria vertebral en paciente de edad pediátrica. *Surg Neurol Int*. 2018; 9(4):S85-S90.
17. Oshi, M. Aljabri, M. Alotaibi, S. Alzahrani, Y. Alfaifi, J. Abosabie, S. Abosabie, S. Algethami, S. Younes, A. Almanjoomi, R. Babkour, B. Kamal, N. Vertebral artery dissection aneurysm in a pediatric patient: A rare case with unusual clinical manifestations, diagnostic, and management challenges. *Medicine (Baltimore)*. 2023; 102(47):e35906.
18. Church, E. Bigder, M. Sussman, E. et al. Tratamiento de los aneurismas fusiformes de la circulación posterior. *J Neurocirugía* . 2020; 134 : 1894–900.
19. Algra, A. Lindgren, A. Vergouwen, M. et al. Complicaciones clínicas de procedimiento, riesgos de letalidad y factores de riesgo en el tratamiento endovascular y neuroquirúrgico de aneurismas intracraneales no rotos: una revisión sistemática y un metanálisis. *JAMA Neurol* . 2019; 76 : 282–93.



20. Wu, Q. Li, T. Li, L. Chang, K. Shao, Q. Spontaneous healing and complete disappearance of an intracranial vertebral artery dissecting aneurysm: A case report. *Medicine (Baltimore)*. 2022; 101(47):e31444
21. Marinkovic, T. Jimenez, V. Reporte de caso clínico: disección de arteria vertebral. *Revista Médica*. 2023;28(1):49-58.
22. Pérez, D. de Doldán, M. Ramírez, F. Accidente vascular isquémico por disección de la arteria vertebral. *Pediatr (Asunción)*. 2018;31(1):43-7.
23. Villavicencio, CO. Hallazgos en la angiotomografía y angioresonancia en el diagnóstico de alteraciones vasculares en pacientes con hemorragia subaracnoidea no traumática. Tesis de posgrado. Aguascalientes. Universidad autónoma de Aguascalientes. 2018. URL:  
<http://bdigital.dgse.uaa.mx:8080/xmlui/bitstream/handle/11317/1652/435020.pdf?sequence=3&isAllowed=y>

