



Ciencia Latina
Internacional

Ciencia Latina Revista Científica Multidisciplinar, Ciudad de México, México.
ISSN 2707-2207 / ISSN 2707-2215 (en línea), mayo-junio 2024,
Volumen 8, Número 3.

https://doi.org/10.37811/cl_rcm.v8i3

INTERVENCIONISMO RADIOLÓGICO EN MALFORMACIONES ARTERIOVENOSAS CEREBRALES

INTERVENCIONISMO RADIOLÓGICO EN MALFORMACIONES ARTERIOVENOSAS CEREBRALES

Silvia Patricia Orozco Sotomayor

Universidad Libre seccional Barranquilla Colombia

Juan Pablo Gómez Sánchez

Universidad Simón Bolívar Colombia

José Luis Díaz Díaz

Universidad del Valle Colombia

Ángel David Herazo Bula

Fundación Universitaria San Martín Colombia

Jhonny David Fals Molina

Fundación Universitaria San Martín Colombia

Isaías Garcerant Campo

Fundación Universitaria San Vicente de Paul Colombia

Carlos Hernando Murgas Cañas

Universidad libre seccional Barranquilla Colombia

María José Díaz Pinto

Corporación Universitaria Rafael Núñez Colombia

Gabriel Orlando González Herrera

Universidad de Ciencias Médicas de La Habana Cuba

Javier Alexander Enamorado Giraldo

Universidad del Sinú Colombia

Daniel Augusto Buendía Gomez

Investigador Independiente

Adriana Gabriela Álvarez

Universidad de Caldas, Colombia

DOI: https://doi.org/10.37811/cl_rcm.v8i3.11872

Intervencionismo Radiológico En Malformaciones Arteriovenosas Cerebrales

Nury Liseida Guevara Rosero¹

nuryguevara1111@gmail.com

<https://orcid.org/0009-0007-3549-6383>

Universidad del Valle Colombia

Juan Mario Tobón Arango

tobon.juanmario@gmail.com

<https://orcid.org/0000-0002-0126-3107>

Corporación Universitaria Iberoamericana
Colombia

Christian Javier Cerón Bolaños

Christian.ceron@hotmail.com

<https://orcid.org/0009-0008-5840-1217>

Universidad Libre de Cali Colombia

María Alejandra Tobón Arango

nubelar10@gmail.com

<https://orcid.org/0000-0002-7800-682X>

Universidad Pontificia Bolivariana Colombia

María Alejandra Márquez Petro

Mary.marquez_04@hotmail.com

<https://orcid.org/0009-0006-8081-5956>

Universidad del Sinú Colombia

Solangel Burbano

gabbogh@gmail.com

Universidad de Ciencias Médicas de La Habana

María José Durango De la Ossa

mariajodurango@gmail.com

Universidad de Ciencias Médicas de La Habana
Cuba

Gabriel Orlando González Herrera

gabbogh@gmail.com

Universidad de Ciencias Médicas de La Habana
Cuba

Javier Alexander Enamorado Giraldo

Jenamorado90@gmail.com

<https://orcid.org/0000-0002-1828-7674>

Universidad del Sinú Colombia

Daniel Augusto Buendia Gomez

danielbuendiagomez@gmail.com

<https://orcid.org/0000-0002-0313-8588>

Investigador Independiente

Adriana Gabriela Álvarez

gabyalvarez-1234@hotmail.com

<https://orcid.org/0009-0002-6220-2751>

Universidad de Caldas Colombia

RESUMEN

Las alteraciones arteriovenosas son definidas como el conjunto de ramas arteriales o aferentes, nido y venas que presentan anomalías como conglomerados, paredes irregulares, escleróticas, y el tejido cerebral se encuentra ausente entre sí. La aparición de una malformación arteriovenosa cerebral después de los 60 años de edad es poco frecuente. Entre sus diferentes manifestaciones clínicas, la que genera mayor preocupación es la hemorragia, por esta razón, y para disminuir el riesgo de muerte el neurorradiólogo intervencionista, el neurocirujano y el anestesiólogo trabajan juntos para dar un tratamiento seguro al paciente con este tipo de lesión. En el presente artículo, se resalta la importancia del intervencionismo radiológico en las malformaciones arteriovenosas cerebrales.

Palabras Claves : radiología, malformaciones arteriovenosas, intervencionismo, mav

¹ Autor Principal

Correspondencia: nuryguevara1111@gmail.com

Intervencionismo Radiológico En Malformaciones Arteriovenosas Cerebrales

ABSTRACT

Arteriovenous malformations (AVMs) are defined as clusters of abnormal arteries, nidus, and veins with irregular, sclerotic walls, lacking normal brain tissue between them. The occurrence of cerebral arteriovenous malformations after the age of 60 is uncommon. Among its various clinical manifestations, the most concerning is hemorrhage. Therefore, interventional neuroradiologists, neurosurgeons, and anesthesiologists collaborate to safely treat patients with this type of lesion and reduce the risk of death. This article emphasizes the importance of radiological intervention in cerebral arteriovenous malformations.

Keywords: radiology, arteriovenous malformations, interventional radiology, avm

Artículo recibido 20 mayo 2024

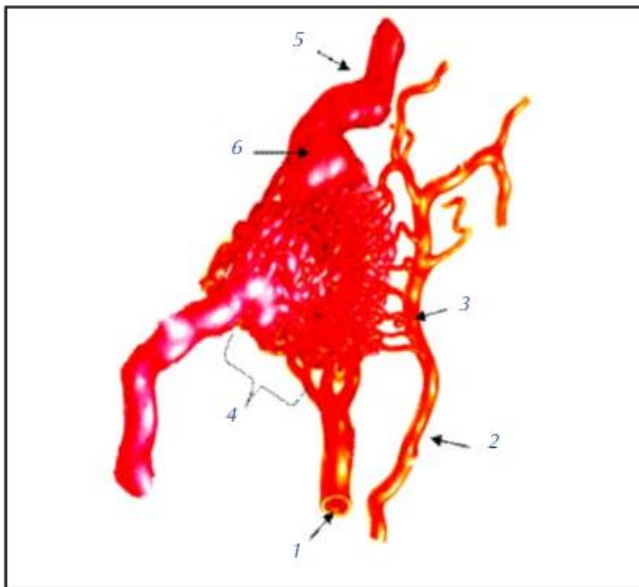
Aceptado para publicación: 22 junio 2024



INTRODUCCIÓN

Las malformaciones arteriovenosas cerebrales son lesiones complejas que requieren tratamiento multidisciplinario. Es definida por múltiples autores como el conjunto de ramas arteriales o aferentes, nido y venas de drenaje, que desde el punto de vista anatomopatológico, se presentan anormalmente conglomerados con paredes irregulares, escleróticas, sin tejido cerebral entre sí ni una red capilar normal como se observa en la figura 1 (1) (2).

Figura 1. Esquema de una MAV

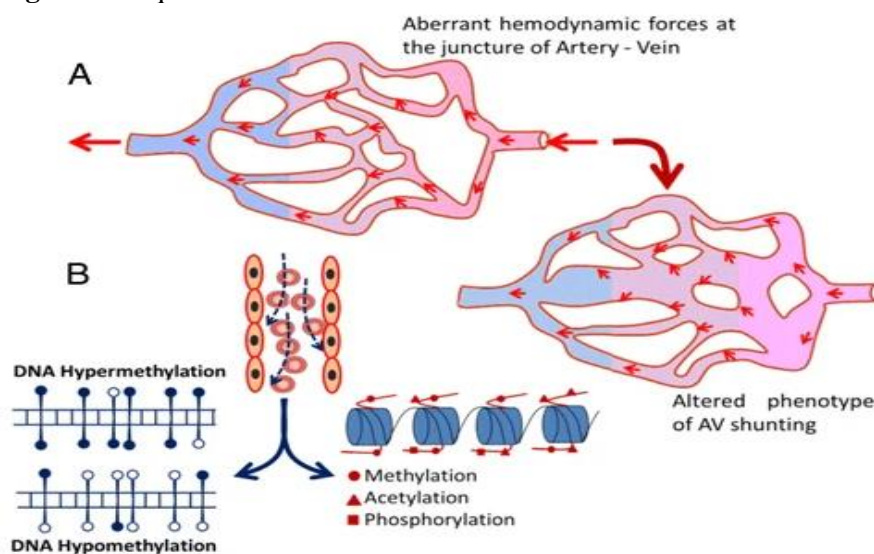


1. Arteria aferente terminal 2. Arteria aferente de tránsito con participación. 3. Aneurisma de dujo. 4. Nido de la MAV (plexiforme, multicompartmental) 5. Vena arterializada. 6. Pseudoaneurisma venoso. Tomado de: Gerardo López Flores y col.

Las malformaciones arteriovenosas cerebrales suelen tener una localización en zonas cerca o propiamente en la circulación limítrofe con aferencias provenientes de ramas distales de las arterias cerebelosas o cerebrales y se distribuyen por igual tanto en el hemisferio derecho como en el izquierdo (3). Aproximadamente 90% de las malformaciones arteriovenosas cerebrales son supratentoriales, 10% infratentoriales, y en general 15% son profundas y engloban a los ganglios basales, tálamo, tallo cerebral o intraventriculares, adicional a ello, datos en la literatura reportan que existen pacientes que pueden tener una combinación de estos, sin embargo es demasiado raro (4). En su etiología es importante entender que tanto los factores genéticos como los epigenéticos determinan la identidad de las células endoteliales en una arteria, una vena o bien un capilar. Las causas del desarrollo de MAV en el cerebro humano aún son difíciles de determinar. Sin embargo, se especula ampliamente que las fuerzas

hemodinámicas alteradas en la unión de una arteria y una vena podrían provocar el desarrollo de MAV y las fuerzas hemodinámicas pueden ser el regulador epigenético crítico para decidir el destino endotelial (5). La MAV es una anomalía vascular de alto flujo y los cambios hemodinámicos del flujo cerebral tienen un papel importante en la fisiopatología de la MAV, que incluye hemorragia, isquemia y convulsiones (6). Dos parámetros hemodinámicos importantes, como la presión arterial y el esfuerzo cortante de la pared, inducen la remodelación vascular. Se ha descrito que la inmensa tensión de corte de la pared y la tensión circunferencial en las MAV que se alimentan activan cambios endoteliales, lo que da como resultado una mayor expresión de factores como la metaloproteasa de matriz 9, el factor de crecimiento derivado de plaquetas y el VEGF que eventualmente inducen la remodelación vascular en humanos como se observa en la figura 2 (7).

Figura 2. Esquema sobre desarrollo del MAV



A) Representación esquemática de cómo las fuerzas hemodinámicas aberrantes causan una derivación arteriovenosa alterada y luego se desarrolla en una MAV. B) Las fuerzas sanguíneas alteradas pueden dar lugar a un paisaje epigenético aberrante con posibilidad de hipo o hiper metilaciones del ADN y alteraciones de diversas modificaciones de histonas y provocar MAV.

Por lo general, las malformaciones arteriovenosas cerebrales se vuelven sintomáticas entre la segunda y la cuarta décadas de la vida, aunque no son raras como manifestación de ictus hemorrágico en la niñez (8). La aparición de una malformación arteriovenosa cerebral después de los 60 años de edad es poco frecuente. Entre sus diferentes manifestaciones clínicas, la que genera mayor preocupación es la

hemorragia. El 50% de ellas puede iniciar con sangrado que puede ser intracerebral, intraventricular, sub aracnoideo, o cualquier combinación. La mortalidad que ocasiona la rotura de una malformación arteriovenosa cerebral es de aproximadamente el 10% en el primer episodio de sangrado (9). La probabilidad de resangrado es particularmente alta en el primer y el segundo año; dependiendo de la edad del paciente, varía de 5.8 a 53%, posteriormente disminuye hasta estabilizarse en 2 a 4% anual. Para clasificarlas, se utiliza el sistema para las malformaciones arteriovenosas cerebrales propuesto por Robert F Spetzler y Neil Martin en 1986 , el el cual se valora el diámetro mayor, el tipo de drenaje venoso y la elocuencia del tejido cerebral donde se encuentra la lesión (tabla 1) (10).

Tabla 1. Clasificación de Spetzler-Martin para malformaciones arteriovenosas cerebrales

Tamaño	Pequeña (<3 cm)	1
	Mediana (3-6 cm)	2
	Grande (>6 cm)	3
Elocuencia*	No elocuente	0
	Elocuente	1
Drenaje venoso	Solo superficial	0
	Profundo	1

Tomado de: . Spetzler RF, Martin NA. A proposed grading system for arteriovenous malformations. J Neurosurg 1986;65:476-83.

La radiología intervencionista comprende los procedimientos que, apoyándose con equipos de imagen, se realizan con fines terapéuticos, dentro del área vascular existieron varias técnicas que se utilizaron en el pasado y que son precursoras de las actuales, en el caso del paciente con MAV cerebral, la decisión de dar o no tratamiento depende de su localización y de la extensión del posible déficit. El manejo de las MAVs cerebrales ha sido tremendamente facilitado por el abordaje en equipo (11). El neurorradiólogo intervencionista, el neurocirujano y el anestesiólogo trabajan juntos para dar un tratamiento seguro al paciente con este tipo de lesión, por esta razón, en el presente artículo, se resaltarán la importancia del intervencionismo radiológico en las malformaciones arteriovenosas cerebrales.

MATERIALES Y MÉTODOS

Se realizó una búsqueda bibliográfica detallada de información publicada más relevante en las bases de datos pubmed, scielo , medline, bibliotecas nacionales e internacionales especializadas en los temas tratados en el presente artículo de revisión. Se utilizaron los siguientes descriptores: Radiología,

Malformaciones arteriovenosas, Intervencionismo, MAV. La búsqueda de artículos se realizó en español e inglés, se limitó por año de publicación y se utilizaron estudios publicados desde 1986 a la actualidad.

RESULTADOS

Al ser las malformaciones arteriovenosas cerebrales lesiones tan complejas, es necesaria la implementación de técnicas radiológicas intervencionistas que tienen como objetivo principal la obliteración de las mismas.

Olarte y colaboradores (2020) presentan el caso de un paciente de 66 años, con antecedentes de cardiopatía isquémica y portador de cinco stents, quien acudió a Urgencias tras haber sufrido un síncope precedido de cefalea, náuseas y vómitos. El paciente fue sometido a diversas pruebas de imagen: una tomografía axial computarizada (TAC) craneal mostró una hemorragia tetraventricular (intraventricular y subependimaria) con discreta hidrocefalia; un angioTAC cerebral reveló una malformación arteriovenosa (MAV) relacionada con el suelo del III ventrículo y con las venas cerebrales internas, con aferencias de las arterias cerebrales posteriores y el tronco basilar; y una arteriografía cerebral confirmó la MAV profunda en el mesencéfalo con drenaje venoso único a la vena de Galeno y aferencias arteriales de ramas perforantes de ambas arterias cerebrales posteriores, no tratable mediante embolización endovascular.

Se concluyó que se trataba de una MAV en el mesencéfalo, grado III según la escala de Spetzler-Martin, que había debutado con una hemorragia. El paciente fue trasladado a la unidad de Cuidados Intensivos para vigilancia. A las pocas horas, presentó una disminución del nivel de consciencia. Tras descartarse un resangrado, se le colocó un drenaje ventricular externo, mejorando su estado clínica y radiológicamente.

Una vez estabilizado, el paciente fue trasladado a la planta hospitalaria bajo el cuidado del servicio de Neurocirugía, donde se recuperó totalmente y fue dado de alta sin déficits sensitivos y motores. Se descartó la cirugía de la MAV y la embolización endovascular, optándose por la radiocirugía como tratamiento.

Previo al tratamiento de radiocirugía, se realizó una angio-resonancia magnética nuclear (RM), un angioTAC y una arteriografía cerebral, siendo esta última útil para delimitar el nido de la malformación.

Se administró una dosis única de 15 Gy de radiocirugía. El paciente se mantuvo asintomático, sin presentar toxicidad aguda ni tardía.

Una semana después de la radiocirugía, el paciente presentó una sordera súbita del 65% en el oído izquierdo. Una RM cerebral mostró una posible neuritis del VIII par craneal izquierdo, que se resolvió completamente tras recibir cuatro inyecciones intratimpánicas de corticoides. Esta neuritis fue incidental y no relacionada con el tratamiento de radiocirugía. (12)

En su serie de casos, Lemme y colaboradores presentan 3 pacientes en los cuales se desarrollaron técnicas terapéuticas para el tratamiento de malformaciones arteriovenosas cerebrales que no tenían indicaciones quirúrgicas. El primer caso es de una paciente de 25 años, con antecedentes juveniles de cefaleas, que presentó dos episodios de cefaleas intensas tras un embarazo al realizar esfuerzos bruscos. Fue estudiada mediante PAC y TC, descubriéndose una MAV de mediano volumen localizada en la ínsula derecha. La malformación tenía alta velocidad de flujo, con aferencias originadas en la trifurcación silviana y drenajes corticales hacia el seno longitudinal superior y el seno lateral derecho. Se le realizaron estudios y embolizaciones mediante cateterismo ultraselectivo en dos aferencias rolándicas, logrando una reducción del 50% del nido angiomaso y una significativa reducción del tiempo, observándose una mayor oclusión de la malformación por trombosis progresiva.

En otro caso, un paciente de 37 años, sin antecedentes de importancia, presentó cefaleas intensas y fue estudiado mediante TC y PAC. Los exámenes evidenciaron una MAV gigante en la región parietal izquierda, en el territorio de confluencia de las arterias cerebrales anterior y media, con drenajes a sistemas venosos superficial y profundo. Intentaron realizar un cateterismo ultraselectivo con microcatéter balón desde vía femoral, pero fracasaron debido a una estenosis en la trifurcación silviana. Entonces, se decidió realizar una embolización intraarterial a cielo abierto. Bajo neuroleptoanalgesia e infiltración anestésica troncular en el cuero cabelludo, se realizó una craneotomía osteoplástica parietal izquierda, y se colocaron clips y ligaduras transitorias en la primera arteria para luego cateterizar con un tubo de Silastic 2 French. Se realizaron angiografías de control y test de Amytal, inyectándose 0,8 ml de solución de IBCA, logrando una oclusión parcial de la MAV. Se repitió el procedimiento con la otra aferencia silviana, logrando la repleción completa del lecho angiomaso irrigado por la arteria cerebral media. El paciente toleró el procedimiento sin complicaciones ni secuelas neurológicas. En el PAC de

control se comprobó una embolización del 75% del nido angiomatoso, quedando pendiente tratar las aferencias pericallosas restantes antes de la exéresis quirúrgica completa de la MAV ya trombosada. Finalmente, una paciente de 10 años con antecedentes de cefaleas, vómitos en chorro y hemiparesia progresiva fue estudiada, revelándose una MAV gigante profunda en el hemisferio derecho. Las múltiples aferencias se originaban en ramas perforantes de ganglios basales y el drenaje venoso desembocaba en el sistema venoso profundo. En una primera sesión, se realizó un estudio supraselectivo mediante microcatéter con balón de goteo calibrado, estudiándose las aferencias del angioma originadas en los segmentos M1 de la arteria cerebral media y A1 de la arteria cerebral anterior, sin encontrar ninguna de calibre suficiente para una embolización con IBCA. Se decidió efectuar embolizaciones con microesferas de Silastic calibradas a flujo libre en suspensión de contraste. Para evitar embolizaciones accidentales en territorios normales, se colocó un microcatéter con balón en la trifurcación silviana, logrando canalizar el flujo de contraste con microesferas hacia el nido de la malformación. El control angiográfico final evidenció una notable reducción de la malformación y una normalización de la hemodinamia intracraneana, con llenado de vasos normales previamente ausentes debido al "robo" hemodinámico de la MAV. La paciente toleró el procedimiento sin secuelas ni complicaciones, siendo dada de alta para su control ulterior. (13)

Ahora bien, estas son técnicas que corresponden a décadas anteriores, por lo que en la actualidad existen técnicas más avanzadas e innovadoras que permiten la resolución de este tipo de malformaciones.

Por su parte, en su estudio observacional y descriptivo publicado en 2018 por Herdoiza y colaboradores sobre pacientes con diagnóstico de malformaciones arteriovenosas cerebral que fueron sometidos a intervención radiológica, durante el período de enero 2016 a diciembre 2017, en el Hospital de Especialidades Carlos Andrade Marín, hallaron 21 casos que acudieron al servicio de intervencionismo radiológico con diagnóstico o sospecha de malformación arteriovenosa cerebral. De estos, 4 casos fueron excluidos, quedando una muestra final de 17 casos. Del total, el 53% fueron hombres. La media de edad de los hombres fue de 42,8 años (DE 11,79 años), mientras que la media de edad de las mujeres fue de 34 años (DE 20,25 años). La media general de edad fue de 38,71 años (DE 16,43 años).

El tamaño promedio de las malformaciones fue de 39,6 mm (DE 24,5 mm), y la media global del tamaño de las malformaciones sometidas a embolización endovascular fue de 39,5 mm (DE 24,5 mm). El 52,9% de los casos sometidos a embolización tenían antecedentes de hemorragia intracraneal previa.

En todos los casos se utilizó alcohol copolímero de etileno-vinilo (ONIX-18), con una estancia hospitalaria de entre 5 a 7 días, incluyendo la estancia en cuidados intensivos. Las MAV con una escala Spetzler-Martin mayor a 3 necesitaron más de una sesión de embolización. El 35,3% de los casos alcanzó una reducción del volumen de la MAV del 70% o superior después de las sesiones de embolización. De manera global, el porcentaje promedio de obliteración de todas las MAV fue del 61,5%, y el 11,7% de los casos alcanzó una embolización total del 100% del volumen de la MAV. (14)

DISCUSIÓN

Como se evidencia en los resultados obtenidos, en los últimos años se realizaban técnicas radiológicas intervencionistas que buscaban realizar el diagnóstico de las malformaciones arteriovenosas cerebrales, sin embargo, Se ha avanzado significativamente en el diagnóstico gracias al desarrollo de nuevas técnicas de imagen, la radiología intervencionista y la radiocirugía. Estas tecnologías permiten, en centros altamente desarrollados, no solo confirmar el diagnóstico, sino también lograr la curación. (15)

En su serie retrospectiva de casos de 57 pacientes que se dividió en 2 grupos (uno de radiocirugía y otro de tratamiento endovascular) Perez observó que ambos grupos eran comparables en cuanto a sus características demográficas. Sin embargo, en el grupo de radiocirugía, la presentación con clínica epiléptica fue más frecuente que en el grupo de tratamiento endovascular ($p=0,05$). En cuanto a las características angio arquitectónicas, la presencia de drenaje venoso profundo, un mayor volumen del nido, el aporte a través de lenticuloestriadas y la localización elocuente fueron más frecuentes en el grupo de radiocirugía ($p=0,038$, $p=0,000$, $p=0,004$ y $p=0,009$, respectivamente). Los pacientes sometidos a tratamiento endovascular necesitaron más frecuentemente asistencia quirúrgica para resolver complicaciones ($p=0,005$). Las complicaciones fueron más comunes en el grupo de embolización ($p=0,05$), incluyendo la aparición o empeoramiento de crisis comiciales y complicaciones hemorrágicas ($p=0,019$ y $p=0,007$, respectivamente). No se encontraron diferencias significativas en las tasas de oclusión entre ambos tratamientos ni en el tiempo hasta la oclusión completa de la malformación ($p=0,184$ y $p=0,326$, respectivamente).

Las regresiones logísticas mostraron que el aporte elocuente (OR de 4,99, IC95%: 0,904-27,66; $p=0,047$) y el tratamiento con embolización (OR 0,142, IC95%: 0,021-0,983; $p=0,037$) fueron variables independientes de riesgo hemorrágico. La localización elocuente (OR indeterminado, CI95% 0,000-.; $p=0,002$) y el aporte elocuente (OR 0,084, CI95%: 0,010-0,737, $p=0,005$) se identificaron como factores predictivos de un resultado clínico desfavorable, mientras que la presencia de drenaje venoso superficial se identificó como una variable protectora (OR: 0,061, CI95%: 0,006-0,653, $p=0,006$). (16)

Por otra parte Zwanzger y colaboradores realizaron un análisis retrospectivo de una base de datos prospectiva, abarcando pacientes con sangrado intracraneal debido a una MAV cerebral desde enero de 2007 hasta diciembre de 2012. Se revisaron variables radiológicas, incluyendo características de la malformación como tamaño, localización, presencia de drenaje venoso profundo, afectación de un área elocuente y presencia de aneurismas relacionados. La angio-TC mostró una alta precisión en la clasificación de casos de MAV menores de 3 cm, con una tasa de acierto del 93,75% (15 de 16 casos). Demostró una sensibilidad del 100% en la detección de MAV con drenaje venoso profundo y localizadas en áreas elocuentes. En cuanto a la presencia de aneurismas asociados a las MAV, detectó dicha condición en 13 de 15 pacientes en general (sensibilidad del 86,6%). Específicamente, identificó aneurismas intranidales en 7 de 9 casos (sensibilidad del 77,78%) y aneurismas de flujo en 6 de 9 casos (sensibilidad del 66,67%). (17)

A su vez, la radiología intervencionista es útil en el caso de aneurismas secundarias a malformaciones arteriovenosas. Nicolas y colaboradores presentan el caso de una mujer de 51 años sin historial médico o quirúrgico previo, que había experimentado cefaleas holocraneanas pulsátiles de moderada intensidad durante los últimos 30 años, controladas con antiinflamatorios no esteroideos. Durante el estudio de una masa cervical incidental, se descubrió un cortocircuito arteriovenoso en la región parieto occipital medial izquierda, lo que la llevó a ser referida al servicio de neurocirugía. Se confirmó mediante angiografía una malformación arteriovenosa de $33 \times 26 \times 32$ mm, recibiendo suministro sanguíneo de las arterias cerebral media izquierda y cerebral posterior homolateral, con drenaje venoso hacia el seno sagital superior y el seno transversal, clasificada como grado III según la escala de Spetzler-Martin. Se identificaron aneurismas proximales en la arteria cerebral media izquierda, con medidas de $3.1 \times 2 \times 3.3$ mm y $5.7 \times 6.2 \times 7$ mm en la bifurcación de la misma arteria.

Inicialmente se intentó la embolización de los aneurismas proximales, pero debido a la compresión de la arteria temporal posterior durante el procedimiento endovascular, se retiró el material cohesivo y se concluyó de manera incompleta. Posteriormente, se procedió a embolizar la malformación arteriovenosa a través de la arteria occipital izquierda, logrando una embolización del 90%. En una segunda intervención quirúrgica mediante un abordaje pterional izquierdo, se realizó el clipaje del aneurisma más grande, monitorizando continuamente las velocidades de flujo sanguíneo con Doppler transcraneal. La paciente no presentó complicaciones durante el procedimiento y su recuperación fue adecuada. Se programó una craneotomía seis meses después para la resección completa de las malformaciones arteriovenosas cerebrales, la cual se llevó a cabo sin complicaciones significativas, con mínima hemorragia y buena recuperación neurológica. (18)

Finalmente, el tratamiento de las malformaciones arteriovenosas cerebrales (MAV) en áreas elocuentes es un verdadero desafío, tanto en cirugía como en radiología intervencionista. Esto se debe al alto riesgo de complicaciones y mortalidad asociado con estos procedimientos, así como a la impredecible evolución de la malformación (19) sin embargo, la embolización percutánea es la técnica de radiología intervencionista más utilizada en estos casos. (20)

CONCLUSIÓN

La radiología intervencionista comprende los procedimientos que, apoyándose con equipos de imagen, se realizan con fines terapéuticos. Dentro de las diferentes técnicas de imagen, el angioTAC y la angiografía han sido de suma importancia para el diagnóstico de malformaciones arteriovenosas cerebrales sobre todo en pacientes con antecedentes de cardiopatía, portadores de stent y alguna alteración neurológica. Actualmente el uso de la radiología intervencionista gracias al desarrollo de nuevas técnicas de imagen, y de la mano con la radiocirugía se ha convertido no solo en un método confirmatorio del diagnóstico, sino también en uno de los mejores medios para lograr la curación, la técnica más utilizada según la literatura y que ha tenido mejores resultados tanto en diagnóstico como terapia es la angiografía.

REFERENCIAS BIBLIOGRAFICAS

1. Mohr JP, Stein BM, Pile-Spellman J. Arteriovenous malformation. In: Barnett JM, Mohr JP, Stein BM, Yatsu FM, editors. Stroke. Pathophysiology, diagnosis, and management, 3rd ed. Philadelphia: Churchill Livingstone, 1998;pp:725-50i
2. Geibprasert, S. Pongpech, S. Jiarakongmun, P. Shroff, M. Armstrong, D. Krings, T. Radiologic assessment of brain arteriovenous malformations: what clinicians need to know. Radiographics 2010; 30: 483-501.
3. Choi, J. Mohr, J. Brain arteriovenous malformations in adults. Lancet Neurol 2005;4:299-308.
4. Tu, J. Li, Y. Hu, Z. La señalización de Notch1 y 4 responde a un estrés de corte de la pared vascular cada vez mayor en un modelo de malformaciones arteriovenosas en ratas. Biomed Res Int. 2014;2014:368082
5. Markl, M. Wu, C. Hurley, M. Ansari, S. Carroll, T. Rahme, R. et al. Malformación arteriovenosa cerebral: hemodinámica 3D compleja y alteraciones del flujo sanguíneo 3D durante la embolización por etapas. Imágenes de resonancia de J Magn. 2013;38:946–50.
6. Markl M, Wu C, Hurley MC, Ansari SA, Carroll TJ, Rahme RJ, et al. Malformación arteriovenosa cerebral: hemodinámica 3D compleja y alteraciones del flujo sanguíneo 3D durante la embolización por etapas. Imágenes de resonancia de J Magn. 2013;38:946–50.
7. Hashimoto, T. Emala, C. Joshi, S. Mesa, R. Quick, C. Feng, L. et al. Patrón anormal de Tie-2 y expresión del receptor del factor de crecimiento endotelial vascular en malformaciones arteriovenosas cerebrales humanas. Neurocirugía. 2000;47:910–9
8. Sheikh, B. Nakahara, I. El-Naggari, A. Nagata, H. A proposed grading system for intracranial arteriovenous malformations applicable to endovascular procedures. Interventional Neuroradiol 2000;1:121-6
9. Greenberg, M. Handbook of neurosurgery. 6th ed. New York: Thieme Medical Publishers Inc, 2006;pp:835-9
10. Spetzler RF, Martin NA. A proposed grading system for arteriovenous malformations. J Neurosurg 1986;65:476-83.



11. Kandarpa, Krishna. Manual de procedimientos en radiología intervencionista. Eds. Lindsay Machan, and Janette Durham. Barcelona, España: Wolters Kluwer, 2017.
12. Olarte, A. et al. Manejo de malformaciones arteriovenosas cerebrales. Gac Med Bilbao. 2020;117(1):38-42
13. Lemme, L. Schonholz, C. Matera, R. Denamiel, J. Neurorradiología Terapéutica. Variantes técnicas para el tratamiento de las malformaciones arteriovenosas cerebrales. Revista Argentina de Neurocirugía. 1986; 3 (1).
14. Herdoíza, X. Cuaspu, P. Cornejo, P. Experiencia de embolización de malformaciones arteriovenosas cerebrales en Hospital de Especialidades Carlos Andrade Marín, 2016-2017. Cambios rev. méd. 2018; 17(2):23-27
15. Baigorriá, I. Miranda, A. Castillo, I. Terrero, M. Sánchez, L. González, Y. Malformación arteriovenosa. Presentación de un caso. Revista de Medicina Isla de la Juventud. 2014; 15(2).
16. Perez, R. Estudio comparativo de los resultados del tratamiento con intención curativa con embolización y radiocirugía en malformaciones arteriovenosas cerebrales de alto grado. Validación de escalas predictivas y pronósticas. Tesis doctoral. Madrid. Universidad complutense de Madrid. 2019.
17. Zwanzger, C. Lopez, A. Campodónico, D. Rosati, S. Blasco, J. San Roman, J. Macho, J. Utilidad de la angio-TC para la caracterización de malformaciones arteriovenosas cerebrales con presentación hemorrágica comparada con la angiografía por sustracción digital. Radiología. 2020; 62(5): 392-399.
18. Nicolas, C. Mondragon, M. Aguilar, J. Melo, G. Manejo bimodal de aneurismas asociados a malformaciones arteriovenosas cerebrales. Reporte de caso y breve revisión de la literatura. Cirugía y Cirujanos. 2020;88(S2)
19. Cafiero, S. Tratamiento de las malformaciones arteriovenosas cerebrales en áreas eloquentes mediante radiocirugía estereotáxica con LINAC. Tesis doctoral. Universidad del país Vasco. 2022. URL: https://addi.ehu.es/bitstream/handle/10810/58573/TESIS_CAFIERO_BALLESTEROS_SERGI_O.pdf?sequence=1
20. Garcia, M. Ramirez, O. Vazquez, E. Malformación arteriovenosa epicraneal compleja (aneurisma cirsoideo). Presentación de un caso y revisión de la literatura. Multimed 2022; (26)2: e2688.