



Ciencia Latina
Internacional

Ciencia Latina Revista Científica Multidisciplinar, Ciudad de México, México.
ISSN 2707-2207 / ISSN 2707-2215 (en línea), julio-agosto 2024,
Volumen 8, Número 4.

https://doi.org/10.37811/cl_rcm.v8i4

LIQUEN PLANO PIGMENTADO: NOVEDADES EN SU MANEJO

PIGMENTED LICHEN PLANUS: NEW DEVELOPMENTS IN ITS MANAGEMENT

Andrés Ricardo Guerrero Ortiz

Facultad de Ciencias Médicas de La Habana

María Alejandra Tobón Arango

Corporación Universitaria Iberoamericana

María Lucía Sánchez Pupo

Universidad CES

Javier Camilo Eraso Guerrero

Universidad Cooperativa de Colombia

María Camila Paredes del Castillo

Fundación Universitaria San Martín

Angela Daniela Paz Chamorro

Fundación Universitaria San Martín

Tatiana Paola Vanegas Martínez

Universidad del Sinú Elías Bechara Zainúm

Valentina Salgado Espitia

Universidad del Sinú

Sara Cristina Baquero Mendoza

Universidad Libre de Colombia

DOI: https://doi.org/10.37811/cl_rcm.v8i4.12631

Liquen plano pigmentado: novedades en su manejo

Andrés Ricardo Guerrero Ortiz¹

andresguerr@gmail.com

<https://orcid.org/0009-0003-6453-6998>

Facultad de Ciencias Médicas de La Habana
Cuba

María Alejandra Tobón Arango

nubelar10@gmail.com

<https://orcid.org/0000-0002-7800-682X>

Corporación Universitaria Iberoamericana

María Lucía Sánchez Pupo

malusapu@gmail.com

<https://orcid.org/0000-0002-1429-8616>

Universidad CES Colombia

Javier Camilo Eraso Guerrero

erakamiloo@gmail.com

<https://orcid.org/0009-0004-6793-8658>

Universidad Cooperativa de Colombia

María Camila Paredes del Castillo

dra.camilaparedes@gmail.com

<https://orcid.org/0009-0002-1359-2239>

Fundación Universitaria San Martín, Colombia

Angela Daniela Paz Chamorro

angeladanielapaz@hotmail.com

<https://orcid.org/0009-0002-3193-5557>

Fundación Universitaria San Martín, Colombia

Tatiana Paola Vanegas Martínez

tati01vanegas@gmail.com

<https://orcid.org/0009-0000-0510-5520>

Universidad del Sinú Elías Bechara Zainúm,
Colombia

Valentina Salgado Espitia

<https://orcid.org/0000-0002-1585-3570>

Médico General de la Universidad del Sinú,
Colombia

Sara Cristina Baquero Mendoza

sacribame197@gmail.com

<https://orcid.org/0009-0007-7437-0425>

Universidad Libre de Colombia, Colombia

RESUMEN

El liquen plano, se define como una dermatosis de origen desconocido, asociada a factores inmunitarios y genéticos, la cual se caracteriza por presentar papulas pruriginosas poligonales de color púrpura además de presentarse de diferentes formas. Esta se manifiesta con manchas hiperpigmentadas y se presenta principalmente en el sexo femenino entre los 30 y 60 años, en zonas fotoexpuestas, y es prevalente en lugares con altas temperaturas y gran exposición solar. Su diagnóstico es clínico e histopatológico, y su tratamiento se basa en el uso de corticoides tópicos y cremas blanqueadoras, sin embargo, las lesiones pueden ser resistente al tratamiento, por lo que en los últimos años se han implementado diferentes e innovadoras técnicas que permiten el manejo de esta patología, por lo cual, el siguiente artículo de revisión tiene como objetivo mencionar las novedades en el manejo del liquen plano pigmentado.

Palabras Clave: liquen plano pigmentado, dermatosis, lesión dermatológica, pápulas hiperpigmentadas, actualización

¹ Autor Principal

Correspondencia: andresguerr@gmail.com

Pigmented lichen planus: new developments in its management

ABSTRACT

Lichen planus is defined as a dermatosis of unknown origin, associated with immune and genetic factors, which is characterized by presenting purple polygonal pruritic papules in addition to presenting in different forms. This manifests itself with hyperpigmented spots and occurs mainly in women between 30 and 60 years of age, in photoexposed areas, and is prevalent in places with high temperatures and high sun exposure. Its diagnosis is clinical and histopathological, and its treatment is based on the use of topical corticosteroids and whitening creams, however, the lesions can be resistant to treatment, which is why in recent years different and innovative techniques have been implemented that allow the management of this pathology, therefore, the following review article aims to mention the developments in the management of pigmented lichen planus.

Keywords: pigmented lichen planus, dermatosis, dermatological lesion, hyperpigmented papules, update

Artículo recibido 09 julio 2024

Aceptado para publicación: 10 agosto 2024

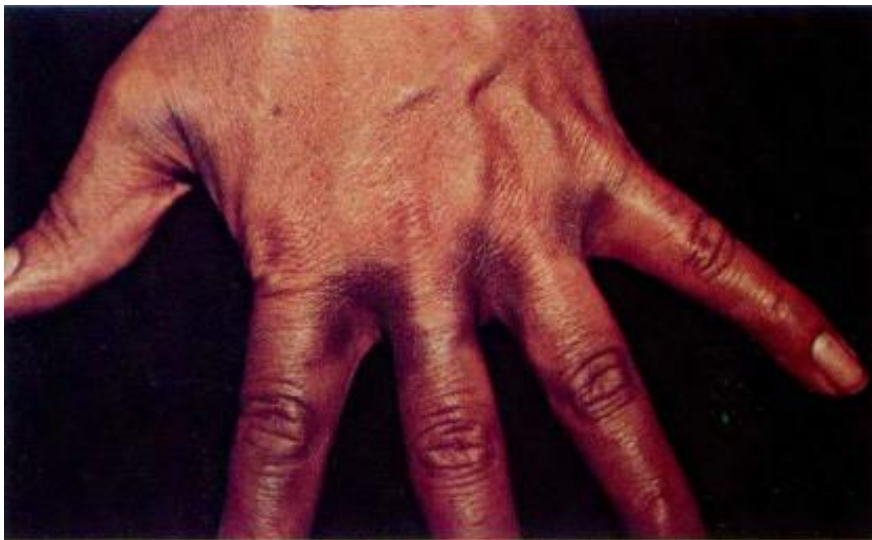

INTRODUCCIÓN

El liquen plano, se define como una dermatosis de origen desconocido, asociada a factores inmunitarios y genéticos (1) la cual se caracteriza por presentar papulas pruriginosas poligonales de color púrpura además de presentarse de diferentes formas. El liquen plano pigmentado específicamente se manifiesta con manchas marrones o grisáceas hiperpigmentadas en zonas que se encuentran expuestas al sol, como son el rostro y zonas intertriginosas, como axilas, región anogenital, fosas nasales, pliegues de los senos y entre los dedos. (2)

El término “Liquen Plano” proviene del griego *Leichen* que significa “musgo de árbol” y el latín *planus* que significa “plano”, lo cual hace referencia al aspecto de las lesiones. Esta enfermedad es inflamatoria idiopática que predomina durante la cuarta década de la vida (3), y además de la piel, también se presenta en pelo, uñas y mucosas con papulas escamosas, anguladas, de color rosáceo o violeta oscuro que tienden a unirse o presentarse de manera aislada. (4)

Figura 1. Liquen plano pigmentado que compromete espacios interdigitales



Tomado de: Duque, M. Leon, W. Liquen plano pigmentoso. Revista Asociación Colombiana de Dermatología & Cirugía Dermatológica. 2002; 10 (1).

Históricamente, en 1869, Wilson acuñó el término "Lichen Planus" para referirse a una dermatosis que von Hebra había identificado previamente como "Lichen Ruber". Más tarde, en 1892, Kaposi describió una variante clínica con ampollas llamada "Lichen Ruber Penfigoide". En 1895, Wickham identificó las lesiones distintivas que presentan estrías y puntos blanquecinos sobre pápulas aplanadas. Darier, en

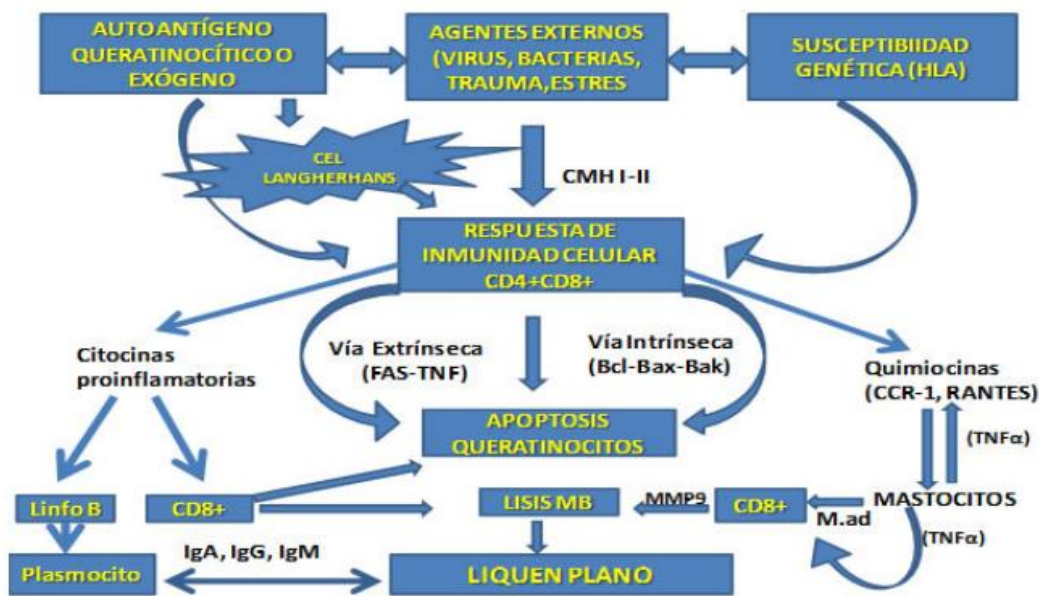
1909, ofreció una descripción detallada de las características histológicas, y en 1919, Gram Little documentó la afectación folicular y del cuero cabelludo. Finalmente, en 1973, Pinkus definió la reacción tisular liquenoide como una respuesta que provoca daño en las células basales de la epidermis y los cambios histológicos que se derivan de dicho daño. (5)

Esta tiene una prevalencia de 1% a nivel mundial y aunque no tiene una predilección entre sexos, según los casos clínicos reportados, es más frecuente en el sexo femenino, con una prevalencia del 65% y se presenta principalmente entre los 30 y 60 años. Y si bien es una entidad infrecuente, afecta especialmente a personas de la India, Oriente Medio y zonas pobladas por raza afro; y se estima que aunque su etiología es idiopática, la inmunidad mediada por células juega un papel fundamental en su fisiopatología. (6)

Por esto, los fenómenos inmunológicos que participan en la patogénesis del liquen plano son resultado de factores internos o externos, los cuales se activan mediante una reacción de hipersensibilidad retardada, mediada por una alteración celular, explicada en dos fases. En la primera fase, se produce una inducción y proliferación, donde los queratinocitos basales dañados actúan como transmisores de señales e inducen la liberación de citocinas, como TNF-alfa y TNF-gamma, por parte de los linfocitos T activados, así como moléculas de adhesión como ICAM-1 y factores quimiotácticos, que inician el proceso inflamatorio, con la participación de células presentadoras de antígeno como las de Langerhans, mastocitos, linfocitos T CD4 y linfocitos T CD8 citotóxicos. En la segunda fase, el cuadro clínico se agrava debido a la retención y activación de los linfocitos T CD8 citotóxicos en la zona afectada. Estos linfocitos reconocen un antígeno específico del liquen plano asociado con moléculas del MHC de clase I en la superficie de los queratinocitos dañados, que también expresan moléculas HLA-1, lo que lleva a la producción de factor de necrosis tumoral alfa, interferón, citocinas que promueven la proliferación de células T, factores quimiotácticos como IL-6, IL-8, y prostaglandina E2. Esto aumenta la expresión de HLA-DR en los queratinocitos y de moléculas de adhesión tanto en las células endoteliales como en los queratinocitos, resultando en apoptosis, formación de cuerpos de Civatte y degeneración hidrópica. Se teoriza que el antígeno podría ser un péptido autorreactivo, lo que explicaría por qué el liquen plano es una enfermedad autoinmune. Sin embargo, su patogénesis también podría estar relacionada con un antígeno externo, como una proteína alterada, un medicamento, un alérgeno de contacto, un agente viral o infeccioso, o un sitio diana inmunógeno no identificado. (7)



Figura 2. Esquema integrador sobre la patogénesis del liquen plano



Tomado de: Urbizo, J. Estudio inmunohistoquímico del liquen plano bucal. Revista Habanera de Ciencias Médicas 2012;11(4):457-463

El diagnóstico de esta condición se fundamenta en las características clínicas y los hallazgos histopatológicos; sin embargo, también existen técnicas no invasivas como la dermatoscopia, en la cual se pueden observar estructuras polimórficas o líneas longitudinales de color blanco nacarado, conocidas como estrías de Wickham, que histológicamente corresponden a áreas de ortoqueratosis (8) y a su vez, existen una serie de diagnósticos diferenciales que son importantes descartar como la dermatosis cenicienta, pinta, melasma, enfermedad de Addison, melanosis de Riehl, melanosis dérmicas difusas secundarias a medicamentos, ocronosis y reacciones liquenoides. (9)

En cuanto al tratamiento, inicialmente deben indicarse una serie de recomendaciones como evitar la exposición solar, la exposición al níquel y controlar patologías de base. Farmacológicamente, se recomiendan corticoides tópicos de mediana y alta potencia, cremas blanqueantes como la hidroquinona y tacrolimus, además, dentro del tratamiento sistémico se indican pulsos de corticoides (10) sin embargo, las lesiones pueden ser resistente al tratamiento (11), por lo que en los últimos años se han implementado diferentes e innovadoras técnicas que permiten el manejo de esta patología, por lo cual, el siguiente artículo de revisión tiene como objetivo mencionar las novedades en el manejo del liquen plano pigmentado.

MATERIALES Y MÉTODOS

Se realizó una búsqueda bibliográfica detallada de información publicada más relevante en las bases de datos pubmed, scielo , medline, bibliotecas nacionales e internacionales especializadas en los temas tratados en el presente artículo de revisión. Se utilizaron los siguientes descriptores: Liquen plano pigmentado, dermatosis, lesión dermatológica, pápulas hiperpigmentadas, actualización, manejo. La búsqueda de artículos se realizó en español e inglés, se limitó por año de publicación y se utilizaron estudios publicados desde 1993 a la actualidad.

RESULTADOS

En los últimos años, debido a que en algunos casos, estas lesiones son resistentes a los tratamientos establecidos convencionalmente, se han implementado ciertas alternativas de manejo, con el fin de mejorar la calidad del tratamiento y de los resultados del mismo.

En el año 2021, Suñer mencionó en su artículo de revisión que puede usarse el ácido tranexámico como tratamiento para el liquen plano pigmentado (12) basándose en un estudio realizado en el Hospital Universitario de Casablanca en el que se incluyeron 20 pacientes diagnosticados histológicamente con liquen plano pigmentado, y se concluyó que puede ser un tratamiento eficaz para esto, ya que tiene un buen perfil de seguridad, y tras 6 meses de tratamiento, se observó una mejoría considerable en 10 pacientes, el prurito desapareció en todos los pacientes y no se observaron recidivas. (13) Además, se han reportado algún beneficio con el uso de vitamina A oral, retinoides y láseres Nd-YAG Q-switched. (14)

A su vez, Ferrá y colaboradores (2023) plantean que en la literatura se destacan tratamientos que reducen el uso de esteroides o alternativas para casos de recaídas. Estas opciones incluyen medicamentos de segunda línea como metronidazol, sulfasalazina, retinoides aromáticos, fototerapia (nbUVB, UVA-1, PUVA y fotoquimioterapia), metotrexato y ciclosporina A, y la seguridad del metronidazol oral ha llevado a muchos dermatólogos a emplear este medicamento como primera línea de tratamiento (15), además de ser útil en casos de contraindicación a los esteroides sistémicos o resistencia a los tratamientos convencionales. (16)

Salgado y colaboradores (2024) presentan el caso clínico de un paciente de 62 años que acudió al Servicio de Dermatología del Centro Médico Nacional La Raza, en Ciudad de México, debido a una



dermatosis que había evolucionado durante dos meses. El paciente presentó pápulas del color de la piel en el hueco poplíteo de la pierna izquierda, las cuales se habían diseminado en una disposición lineal por el resto de la extremidad, acompañadas de intenso prurito localizado. En la exploración física, se observó la dermatosis localizada en el hueco poplíteo y en la parte posterior del muslo de la pierna izquierda. La dermatosis consistía en múltiples pápulas poligonales que se fusionaban formando una placa lineal hiperpigmentada de coloración marrón-violácea con bordes mal delimitados, hiperqueratosis y presencia de escamas, con unas dimensiones de 74 × 3 cm. La dermatoscopia reveló una lesión no melanocítica con un patrón heterogéneo, que incluía glóbulos y manchas de color marrón a gris azulado sobre un fondo marrón difuso y líneas blancas (estrías de Wickham). Con estos hallazgos, se integró el diagnóstico clínico de liquen plano pigmentado unilateral de distribución blaschkoide. Se realizó una biopsia por sacabocados de 4 mm de la lesión, la cual mostró en el corte de piel teñido con hematoxilina-eosina epidermis con hiperqueratosis en red de canasta, paraqueratosis, acantosis irregular, ligera espongirosis, patrón de interfaz liquenoide y vacuolar focal, dientes de sierra en la unión dermoepidérmica, con importante incontinencia del pigmento, extravasación de eritrocitos y un infiltrado inflamatorio predominante perivascular linfocitario. El diagnóstico presuntivo fue confirmado. Se realizaron estudios adicionales, incluyendo biometría hemática completa, perfil viral (VHC, VIH, VHB), anticuerpos antinucleares, anti-ADN de doble cadena, complemento, anti-Ro y anti-La, todos con resultados normales. Se ofreció tratamiento tópico con clobetasol al 0.05% cada 12 horas durante un mes, seguido de cada 24 horas por otro mes, y luego cada tres noches durante un mes antes de suspenderse. Se observó una buena respuesta al tratamiento, con mejoría de la dermatosis y disminución del prurito a los tres meses de seguimiento. (17)

Por su parte, en los últimos años se ha evaluado la utilidad de los campos magnéticos en el manejo de esta dermatosis, debido a su efecto antiinflamatorio, reparador y sobre el sistema inmunológico. Aleman y colaboradores (2022) presentan el caso clínico de un paciente masculino de 30 años, con fototipo cutáneo IV, acudió a la consulta de dermatología del Policlínico Docente "Julio Castillo" en el municipio Chambas, Ciego de Ávila, Cuba, el 11 de enero de 2021. El paciente presentaba lesiones cutáneas numerosas, pruriginosas y de varios meses de evolución, que no habían respondido a tratamientos previos.



Durante el examen físico, se observó un cuadro cutáneo diseminado en grandes pliegues del cuello, axilas, regiones inguinocrurales, muslos y abdomen. Las lesiones se manifestaban en forma de maculopápulas y placas eritematovioláceas amarronadas, de tamaño variable y elevadas, asociadas a prurito. Los exámenes complementarios mostraron hemoglobina en 140 g/L, velocidad de sedimentación globular en 5 mm, conteo de plaquetas en $252 \times 10^9/L$, glicemia en 5.6 mmol/L, leucograma en $7.5 \times 10^9/L$ y conteo de eosinófilos en $0.01 \times 10^9/L$.

La biopsia de piel reveló hiperqueratosis ligera, degeneración vacuolar de la capa basal, un infiltrado inflamatorio linfoplasmocitario prerivascular e intersticial en la dermis superficial, además de melanofagia e incontinenencia del pigmento. Se inició tratamiento con esteroides tópicos de alta potencia (clobetasol en crema al 0.05%) y antihistamínicos (dexclorfeniramina, una tableta de 2 mg cada 12 horas). Además, se realizaron 20 sesiones diarias de cama magnética MAG 80, con frecuencia de 25 Hz, intensidad al 25%, aplicando el solenoide grande en el área de las lesiones durante 20 minutos, de lunes a viernes, durante cuatro semanas.

El tratamiento resultó en una mejora clínica significativa a corto plazo. Al finalizar el tratamiento, el cuadro cutáneo mostró una notable mejoría, con solo algunas máculas pigmentadas persistentes y sin prurito. (18)

DISCUSIÓN

Teniendo en cuenta la revisión realizada, existen alternativas terapéuticas para esta condición diferentes al manejo convencional, tales como el uso del ácido tranexámico y la magnetoterapia, siendo esta última, la más innovadora.

Su utilidad ha sido tema de gran interés y controversia, sin embargo, investigaciones in vitro indican que el campo magnético podría influir en la actividad biológica celular al modificar la bomba sodio-potasio de la membrana celular y las reacciones químicas. Este efecto permite la regulación en la síntesis de trifosfato de adenosina (ATP), monofosfato de adenosina cíclico (AMPc) y ácido desoxirribonucleico (ADN), lo que facilita una proliferación celular controlada, la síntesis de proteínas, así como la producción de prostaglandinas y cortisol en sangre. Además, altera la estructura de la membrana celular e interviene en la cascada bioquímica relacionada con la adherencia celular, mediada por el reconocimiento de los antígenos de superficie epitelial por las células inmunitarias, gracias a cambios



conformacionales en las glicoproteínas estructurales de la membrana. Estos efectos, junto con su acción sobre los procesos inflamatorios de origen inmune (en los que participan los linfocitos T, mediante un aumento significativo de las alfa globulinas), la actividad de la tripsina y los fibroblastos, podrían ayudar a mejorar las lesiones cutáneas. (19)

A su vez, esta es una condición que no solo produce cambios físicos en el paciente, sino que también tiene repercusiones psicológicas en el mismo, debido a los cambios estéticos que se presentan, desencadenando inseguridades y estrés.

Dado que se trata de un proceso benigno con tendencia a la cronicidad y que está estrechamente vinculado con el estrés, el uso de terapias alternativas y de rehabilitación se presenta como una excelente opción terapéutica. Se ha demostrado que los campos magnéticos tienen un efecto positivo sobre la calidad del sueño, actuando como sedante y reduciendo el estrés mediante la inhibición de los receptores beta-adrenérgicos en el sistema nervioso central y periférico, así como en la musculatura. Además, han mostrado una acción mioenergética y espasmolítica sobre los músculos, y también poseen propiedades antialérgicas, cicatrizantes y tróficas. Asimismo, se ha descrito un efecto bacteriostático, derivado del aumento de la actividad inmunológica, que intensifica la microcirculación, estimula los mecanismos de reparación de la integridad de los planos cutáneos y reorganiza las proteínas de las membranas de las células endoteliales. (20)

Perez y colaboradores (2022) se basaron en un estudio realizado por Mercedes y colaboradores, en 24 pacientes diagnosticados con liquen plano, quienes fueron remitidos a la consulta de Dermatología del HMC "Dr. Carlos J. Finlay" entre 1993 y el primer semestre de 1994. Los pacientes se dividieron en dos grupos: el grupo I, compuesto por 12 pacientes que recibieron tratamiento con magnetoterapia, y el grupo II, grupo control, que fue tratado con tópicos y antihistamínicos.

El grupo I fue informado detalladamente sobre el tratamiento y, previa aprobación, se les aplicó magnetoterapia. Este tratamiento consistió en la colocación de polos magnéticos a ambos lados de la nuca y la aplicación de un campo magnético sinusoidal constante, utilizando el equipo Polius I de fabricación soviética. A cada paciente se le indicaron 12 sesiones de 10 minutos diarias y, en casos necesarios, se extendió el tratamiento a 24 sesiones. Durante el tratamiento, se retiró toda medicación tópica y general, y se valoró el impacto del estrés en la evolución de la enfermedad.

Los resultados se evaluaron de acuerdo a la mejoría de los síntomas: mejorado (cuando el prurito disminuyó o las lesiones empezaron a desaparecer), asintomático (cuando todos los signos y síntomas desaparecieron) y sin mejoría (cuando no hubo cambios). De los 12 pacientes del grupo I, 2 mejoraron después de 12 sesiones y 5 requirieron 24 sesiones para alcanzar este resultado, lo que representó el 41,6% de los pacientes. Al finalizar el tratamiento, 5 pacientes quedaron asintomáticos (41,6%), mientras que 2 no mostraron mejoría (16,8%). Dos pacientes presentaron recidivas, pero mejoraron nuevamente al completar las 24 sesiones.

En el grupo II, que recibió el tratamiento convencional, no se observaron cambios significativos. En general, el tratamiento con magnetoterapia logró una mejoría en el 83% de los pacientes, con un 41,6% de ellos asintomáticos al finalizar las 24 sesiones, mientras que un 16,6% no mostró mejoría. Así que se concluyó que la magnetoterapia fue eficaz para la remisión de los síntomas del liquen plano en la mayoría de los pacientes, sin necesidad de utilizar medicamentos convencionales.

Por lo tanto, concluyeron que esta es una opción terapéutica para el liquen plano y otras afecciones dermatológicas crónicas. (21)

CONCLUSIÓN

El liquen plano pigmentado es una dermatosis crónica caracterizada por la presencia de papulas pruriginosas poligonales de color púrpura o manchas hiperpigmentadas en zonas expuestas al sol, la cual tiene un origen idiopático y afecta principalmente al sexo femenino, en zonas donde se presentan altas temperaturas, como la India y el medio oriente. Si bien es una condición benigna y crónica, y su tratamiento se basa principalmente en corticoides tópicos, debido a los cambios tanto físicos como psicológicos que produce en el paciente, además de la resistencia al mismo en algunos casos, es necesario implementar alternativas terapéuticas que permitan abordarla de manera rápida y eficaz. Por esto, en los últimos años se ha propuesto el uso de ácido tranexámico y magnetoterapia, respaldados por diversos estudios que comprueban su efectividad tanto a nivel físico como psicológico, sin embargo, es necesario realizar más estudios sobre su utilidad en este tipo de afecciones dermatológicas.

REFERENCIAS BIBLIOGRÁFICAS

1. Kanwar, A. Dogra, S. Handa, S. A study of 124 Indian patients with lichen planus pigmentosus. Clin Exp Dermatol. 2003;28:481-5.



2. Rodríguez, C. Tellez, E. Baron, W. Tejera, J. Gonzalez, L. Liquen plano pigmentado. *Folia Dermatológica*. 2021; 14 (2).
3. Fitzpatrick, TB. Eisen, A et al. "Dermatology in general medicine". Fourth Edition. Interamericana McGraw-Hill, Estados Unidos de América. 1993; 1134-1136.
4. Rodríguez, M. Carbajal, P. Liquen plano. Revisión de la literatura. *Rev Cent Dermatol Pascua*. 2006; 15 (3): 203-208.
5. Martínez, L. Dilata, J. Liquen plano. *Med CutanIberLat Am*. 2008;36:223-231.
6. Gómez, B. Salazar, C. López, S. Romano, S. Lórenz, A. Liquen Plano Pigmentado: a propósito de un caso y revisión de literatura. *Arch. Argent.Dermatol*. 2012; 62: 102-105.
7. Tobia, S. Paez, E. Duarte, J. Herrera, K. Colmenares, V. Vivas, S. Liquen Plano Pigmentado: a propósito de un caso. *Rev. argent. dermatol*. 2019; 100 (3): 71-80
8. Díaz, P. Silva, A. Camarena, S. Barragán, Z. Gutiérrez, S. Martínez, A. Asz, D. Roldán, R. Aplicaciones y uso del dermatoscopio en la Dermatología General. Una revisión. *Dermatología CMQ*. 2016;14 (4): 299-317.
9. Duque, M. Leon, W. Liquen plano pigmentoso. *Revista Asociación Colombiana de Dermatología & Cirugía Dermatológica*. 2002; 10 (1).
10. Verma, P. Pandhi, D. Topical tacrolimus and oral Dapsone combination regimen in lichen planus pigmentosus. *Skinmed*. 2015;13:351-4
11. Nurmohamed, S. Hardin, J. Haber, R. Lichen planus pigmentosus inversus in children: Case report and updated review of the literature. *Pediatr Dermatol* 2018; 35 (1): e49-e51.
12. Suñer, E. Acido tranexámico en dermatología. *Mas Dermatol*. 2021; 34: 21 - 27.
13. Zenjari, L. Elfetoiki, F. Hali, F. Skalli, H. Chiheb, S. Oral tranexamic acid in the treatment of lichen planus pigmentosus: a prospective study of 20 cases. *Ann Dermatol Venereol*. 2020; 147 (12): 818-22.
14. Mora, R. Leiva, T. Piedra, K. Hiperpigmentación macular dérmica adquirida: una actualización en terminología, diagnóstico y manejo. *Revista Médica Sinergia*. 2023; 8 (5): e1041.
15. Ferrá, T. Florat, D. Segura, L. Calderin, L. Bastian, L. Coexistencia de liquen plano pigmentado zosteriforme y blaschkoide. Presentación de un caso. *Dermatología CMQ*. 2023;21(1):33-36



16. Sánchez-Saldaña LA, Liquen plano. Estrategia de manejo, Dermatol Perú. 2019; 29(1):31-4
17. Salgado, A. Vega, M. Sanchez, C. Cano, C. Liquen plano pigmentado unilateral blaschkoide. A propósito de un caso. Dermatología CMQ. 2024;22(2):163-165
18. Alemán. T. De Leon, O. Gonzalez, M. Liquen plano pigmentoso inverso tratado con magnetoterapia. Informe de caso. Revista médica electrónica de Ciego de Ávila. 2022; 28:e3366
19. Pérez, Z. Falcón, L. Magnetoterapia en la dermatitis atópica. Rev Cub Med Física y Rehabilitación. 2012; 4(1).
20. Zayas, J. Magnetoterapia, su aplicación en la medicina. Rev Cub Med Mil. 2001;30(4):263-271.
21. Perez, Z. Falcón, L. Magnetoterapia en pacientes con dermatitis crónicas. Revista cubana de medicina militar. 2022;51(1): e02201528

