

Ciencia Latina
Internacional

Ciencia Latina Revista Científica Multidisciplinar, Ciudad de México, México.
ISSN 2707-2207 / ISSN 2707-2215 (en línea), julio-agosto 2024,
Volumen 8, Número 4.

https://doi.org/10.37811/cl_rcm.v8i4

**PINZAMIENTO AORTOMESENTÉRICO Y BANDA
CONGÉNITA DUODENAL COMO CAUSA DE
OCLUSIÓN INTESTINAL: PRESENTACIÓN DE UN
CASO RARO EN LA LITERATURA MÉDICA**

**AORTOMESENTERIC COMPRESSION AND CONGENITAL
DUODENAL BAND AS A CAUSE OF INTESTINAL
OBSTRUCTION: PRESENTATION OF A RARE CASE IN THE
MEDICAL LITERATURE**

Jesús Roberto Aguirre López

Hospital Regional Lic. Adolfo López Mateos, México

Isaías Gómez Barrera

Centro Médico Nacional La Raza, México

Alberto Delgado Porras

Hospital Regional Lic. Adolfo López Mateos, México

Alfonso de Jesús Carmona Moya

Hospital Regional Lic. Adolfo López Mateos, México

DOI: https://doi.org/10.37811/cl_rcm.v8i4.12650

Pinzamiento Aortomesentérico y Banda Congénita Duodenal como Causa de Oclusión Intestinal: Presentación de un Caso Raro en la Literatura Médica

Jesús Roberto Aguirre López¹jesus_aguirre89@hotmail.com<https://orcid.org/0009-0006-2781-6781>Hospital Regional Lic. Adolfo López Mateos,
Servicio de Cirugía Pediátrica
México**Isaías Gómez Barrera**Isaias99.9@hotmail.com<https://orcid.org/0009-0008-8219-4166>Hospital General, Centro Médico Nacional La
Raza
México**Alberto Delgado Porras**dralbertodelgado@gmail.com<https://orcid.org/0000-0002-2015-0052>Hospital Regional Lic. Adolfo López Mateos,
Servicio de Cirugía Pediátrica
México**Alfonso de Jesús Carmona Moya**p3dialfons0@gmail.com<https://orcid.org/0009-0005-6822-3168>Hospital Regional Lic. Adolfo López Mateos,
Servicio de Cirugía Pediátrica
México

RESUMEN

La oclusión intestinal es una condición común en cirugía pediátrica, generalmente causada por diversas etiologías. Entre estas, la combinación de una banda congénita duodenal y el pinzamiento aortomesentérico es excepcionalmente rara. Este reporte de caso describe la presentación clínica, los desafíos diagnósticos y el manejo quirúrgico de una paciente con esta patología dual. Femenino de 13 años con epigastralgia intensa (10/10) irradiada al flanco derecho y vómitos que progresan de gástricos a biliares. Evaluada por cirugía pediátrica, presenta abdomen doloroso en epigastrio a la palpación media y profunda, sin signos de irritación peritoneal. Los estudios revelan enzimas pancreáticas elevadas y datos radiológicos de oclusión parcial en el duodeno. La serie esofagogastroduodenal muestra gastromegalia significativa y dilatación hasta la cuarta porción del duodeno, corroborado por endoscopía. La tomografía no es concluyente, y la angiorresonancia muestra un ángulo y una distancia aortomesentérica de 13° y 5 mm respectivamente. Se inicia manejo médico con dieta mixta, sonda transpilórica y nutrición parenteral total, pero persiste el dolor abdominal y las enzimas pancreáticas elevadas. Se realiza una laparoscopia diagnóstica y procedimiento de Strong, encontrándose una brida en la 4ª porción del duodeno con perforación puntiforme sellada y tejido fibroso periduodenal. Se realiza resección de la brida y duodenoplastia tipo Heineke-Mikulicz. El postoperatorio fue satisfactorio y egresada del servicio, a dos años de seguimiento presenta adecuada evolución. En conclusión, este caso destaca la necesidad de un alto índice de sospecha y evaluación diagnóstica exhaustiva en casos de cirugía pediátrica con sintomatología compleja para un manejo exitoso.

Palabras clave: Oclusión intestinal, banda congénita duodenal, pinzamiento aortomesentérico, síndrome de Wilkie

¹ Autor principal

Correspondencia: jesus_aguirre89@hotmail.com

Aortomesenteric Compression and Congenital Duodenal Band as a Cause of Intestinal Obstruction: Presentation of a Rare Case in the Medical Literature

ABSTRACT

Intestinal obstruction is a common condition in pediatric surgery, usually caused by various etiologies. Among these, the combination of a congenital duodenal band and aortomesenteric compression is exceptionally rare. This case report describes the clinical presentation, diagnostic challenges, and surgical management of a patient with this dual pathology. A 13-year-old female presented with severe epigastric pain (10/10) radiating to the right flank and vomiting that progressed from gastric to biliary. Evaluated by pediatric surgery, she had a painful abdomen in the epigastric region upon medium and deep palpation, without signs of peritoneal irritation. Studies revealed elevated pancreatic enzymes and radiological evidence of partial duodenal obstruction. The esophagogastroduodenal series showed significant gastromegaly and dilation up to the fourth portion of the duodenum, corroborated by endoscopy. The tomography was inconclusive, and the angio-MRI showed an aortomesenteric angle and distance of 13° and 5 mm, respectively. Medical management was initiated with a mixed diet, transpyloric tube, and total parenteral nutrition, but abdominal pain and elevated pancreatic enzymes persisted. A diagnostic laparoscopy and Strong's procedure were performed, revealing a band in the 4th portion of the duodenum with a sealed pinpoint perforation and periduodenal fibrous tissue. Resection of the band and a Heineke-Mikulicz type duodenoplasty were performed. The postoperative course was satisfactory, and the patient was discharged. At two years of follow-up, she shows adequate evolution. In conclusion, this case highlights the need for a high index of suspicion and exhaustive diagnostic evaluation in pediatric surgery cases with complex symptoms for successful management.

Keywords: Intestinal obstruction, congenital duodenal band, aortomesenteric compression, Wilkie syndrome

Artículo recibido 24 junio 2024

Aceptado para publicación: 27 julio 2024



INTRODUCCIÓN

La oclusión intestinal es una condición prevalente en la práctica de la cirugía pediátrica, caracterizada por la interrupción del tránsito intestinal, esta patología puede manifestarse de manera aguda o crónica y puede ser el resultado de diversas etiologías que incluyen tantas anomalías congénitas hasta condiciones adquiridas que pueden dividirse en extrínsecas e intrínsecas, cada una con sus propias particularidades y desafíos diagnósticos (Pintos, et al., 2022; Joubert & Rosales2021).

Entre las causas menos comunes se encuentra la combinación de una banda congénita duodenal y el pinzamiento aortomesentérico, también conocido como síndrome de Wilkie (SW). Esta condición dual representa un desafío significativo tanto en el diagnóstico como en el manejo, debido a su presentación clínica inusual y su rara ocurrencia en la literatura médica (Benavides-Olivera, et al., 2021).

Una de las causas menos frecuentes de obstrucción intestinal son las bandas congénitas, que son adherencias intraperitoneales. Estas bandas pueden causar síntomas crónicos de oclusión intestinal alta, con episodios de agudización (Márquez-Bayona, et al., 2020). Debido a su cronicidad, el diagnóstico también suele ser de exclusión y puede ser identificado en pacientes que presentan síntomas recurrentes de oclusión.

Por otro lado, el SW, también conocido como síndrome de arteria mesentérica superior (SMAS), es una patología rara pero significativa en el campo de la cirugía pediátrica. Este síndrome se caracteriza por la compresión de la tercera porción del duodeno entre la arteria mesentérica superior y la aorta, lo que provoca una obstrucción intestinal alta. La incidencia exacta del SMAS es incierta debido a su rareza y a la dificultad en el diagnóstico, pero se estima que afecta aproximadamente a 0.01-0.3% de la población general. Esta baja incidencia lo convierte en una entidad infrecuente pero clínicamente relevante debido a sus complicaciones potenciales y su presentación clínica inespecífica (Jaimes-González, et al., 2024). La patogénesis del SAMS involucra una reducción en el ángulo aortomesentérico, normalmente de 25-60 grados, que disminuye a 6-25 grados en los pacientes con este síndrome. Esta reducción del ángulo puede ser causada por múltiples factores, incluyendo pérdida de peso rápida, condiciones congénitas, anomalías anatómicas y enfermedades crónicas que producen catabolismo elevado (Merino, et al., 2021). La pérdida de la almohadilla de grasa mesentérica que normalmente mantiene el ángulo entre la arteria mesentérica superior y la aorta, provoca un estrechamiento crítico de este ángulo a menos de 25



grados o una distancia aortomesentérica de menos de 8 mm, es un factor contribuyente significativo, llevando a la compresión duodenal (Liz, et al., 2023).

Los pacientes afectados por este síndrome suelen presentar síntomas gastrointestinales inespecíficos y persistentes que incluyen náuseas, vómitos postprandiales, pérdida de peso, epigastralgia, saciedad temprana, malnutrición y sensación de plenitud. Estos síntomas pueden llevar a una desnutrición progresiva, creando un círculo vicioso que agrava aún más la condición. Debido a la naturaleza inespecífica de los síntomas, el diagnóstico es frecuentemente tardío y se realiza mediante exclusión, tras descartar otras causas más comunes de obstrucción intestinal (Lozano-Vega, et al., 2023).

El diagnóstico del SW es desafiante y a menudo requiere un alto índice de sospecha clínica, especialmente en pacientes con factores de riesgo predisponentes. Las modalidades diagnósticas incluyen: Radiografía de abdomen donde puede mostrar distensión gástrica y duodenal proximal. La serie esofagogastroduodenal puede mostrar una dilatación significativa de estómago y de la porción proximal del duodeno, retardo en el vaciamiento del contenido duodenal y con un abrupto corte a nivel de la compresión. El ultrasonido doppler puede evaluar el flujo sanguíneo en la AMS y el ángulo aortomesentérico, aunque este estudio se considera operador dependiente. La endoscopia es una herramienta diagnóstica y terapéutica valiosa en el manejo del SW ya que nos proporciona información crucial de varias maneras: visualización directa del lumen duodenal y puede identificar la dilatación proximal al sitio de compresión, exclusión de otras patologías que provocan obstrucción duodenal y evaluación de la motilidad del tracto gastrointestinal superior, el cual puede estar alterado en este síndrome. Además de su papel diagnóstico, la endoscopia puede tener aplicaciones terapéuticas: colocación de una sonda nasoduodenal o nasoyeyunal para la alimentación enteral. Esta intervención puede ser crucial para mejorar el estado nutricional del paciente antes de considerar intervenciones quirúrgicas (Rodríguez-Benites, et al., 2024).

La tomografía computarizada (TC) y la angiorresonancia magnética (ARM) son herramientas fundamentales en el diagnóstico y manejo de esta condición debido a su capacidad para proporcionar imágenes detalladas de la anatomía vascular y gastrointestinal.

La TC es una modalidad de imagen altamente efectiva para evaluar a los pacientes con sospecha de SW. Su utilidad se basa en las siguientes capacidades (Saura, et al., 2021):



Visualización Anatómica: la TC permite una evaluación detallada de la anatomía del abdomen, incluyendo la relación entre la arteria mesentérica superior y el duodeno. Esto es crucial para identificar el sitio exacto de la compresión y la extensión de la dilatación proximal.

Medición del Ángulo Aortomesentérico: una característica diagnóstica clave del SW es el estrechamiento del ángulo aortomesentérico a menos de 25 grados. La TC proporciona mediciones precisas de este ángulo, ayudando a confirmar el diagnóstico.

Evaluación de la Distancia Aortomesentérica: además del ángulo, la distancia entre la arteria mesentérica superior y la aorta puede ser medida. Una distancia de menos de 8 mm es sugestiva del SW. La TC puede medir esta distancia con precisión.

Reconstrucción 3D: las imágenes de TC pueden ser reconstruidas en múltiples planos, proporcionando una visión tridimensional de la compresión y permitiendo una evaluación más completa de la relación anatómica y la severidad de la obstrucción.

Identificación de Complicaciones: puede detectar complicaciones asociadas como la dilatación gástrica y duodenal proximal, signos de isquemia intestinal, y otras patologías abdominales que podrían estar presentes.

La ARM es otra herramienta valiosa en el diagnóstico del SW, especialmente cuando se busca evitar la exposición a la radiación, como en pacientes pediátricos. Las ventajas de la ARM incluyen (Pintado & Fausto, 2021):

Evaluación vascular no invasiva: proporciona una evaluación detallada de la vasculatura abdominal sin la necesidad de inyección de contraste yodado, siendo útil en pacientes con alergias o insuficiencia renal.

Medición del Ángulo y la Distancia: Similar a la TC, la ARM puede medir el ángulo aortomesentérico y la distancia entre la arteria mesentérica superior y la aorta.

Detección de anomalías asociadas: puede identificar otras anomalías vasculares y gastrointestinales que podrían coexistir con el síndrome de Wilkie, proporcionando una evaluación integral del abdomen.

Imágenes de alta resolución: proporciona imágenes de alta resolución de los tejidos blandos, lo que facilita una evaluación detallada del duodeno y su relación con las estructuras vasculares circundantes.

El tratamiento conservador es a menudo la primera línea de manejo, especialmente en pacientes con síntomas moderados y sin signos de complicaciones graves (Salas & Jiménez, 2020). Los objetivos

principales son aliviar los síntomas, mejorar el estado nutricional y restaurar el peso corporal para aumentar la grasa mesentérica y corregir la compresión duodenal. Esto puede incluir el uso de nutrición enteral mediante una sonda nasointestinal posicionada distal al sitio de obstrucción o nutrición parenteral total en casos severos o cuando la nutrición enteral no es factible. Algunas veces, los pacientes pueden obtener alivio sintomático al adoptar posiciones específicas que disminuyen la compresión vascular, como acostarse en decúbito lateral izquierdo o posición de genupectoral. Se pueden usar medicamentos procinéticos y antieméticos para mejorar la motilidad gastrointestinal y controlar las náuseas y vómitos. Aunque este enfoque se asocia con estancias intrahospitalarias prolongadas y puede no ser exitoso en todos los casos, es fundamental para restaurar la grasa mesentérica perdida y aliviar la compresión duodenal.

Si el manejo conservador falla o los síntomas son severos y persistentes, se considera el tratamiento quirúrgico. Las opciones quirúrgicas incluyen (Álvarez, et al., 2021):

Liberación del ligamento de Treitz (procedimiento de Strong): este procedimiento implica la lisis del ligamento de Treitz para movilizar el duodeno y reducir la compresión por la arteria mesentérica superior. Es una técnica relativamente simple y puede ser efectiva en aliviar la obstrucción.

Duodenoeyunoanastomosis: este procedimiento crea una anastomosis entre el duodeno distal y el yeyuno, desviando el tránsito intestinal alrededor del sitio de compresión. Es una opción efectiva y comúnmente utilizada, especialmente en casos severos.

Gastroeyunoanastomosis: similar a la duodenoeyunoanastomosis, este procedimiento conecta el estómago al yeyuno, proporcionando una ruta alternativa para el tránsito intestinal. Se utiliza menos frecuentemente, pero puede ser adecuado en ciertos pacientes.

Estos procedimientos mencionados pueden realizarse por mínima invasión según la experiencia del cirujano a esta técnica, ya que ofrece beneficios como: una recuperación más rápida, menor dolor postoperatorio y una reducción en las complicaciones asociadas con las técnicas quirúrgicas abiertas tradicionales. La laparoscopia es la técnica preferida debido a su eficacia y beneficios en el proceso de recuperación del paciente (Jiménez, et al., 2021).

La comprensión del SW en pediatría es crucial para los profesionales de la salud, como pediatras, cirujanos y gastroenterólogos pediátricos, ya que su diagnóstico a menudo presenta desafíos debido a la

variedad de presentaciones clínicas y la necesidad de métodos diagnósticos precisos. Este tipo específico de obstrucción intestinal plantea interrogantes únicos sobre las mejores estrategias de manejo y tratamiento, subrayando la importancia de la investigación continua y el intercambio de experiencias clínicas para optimizar los resultados en los pacientes afectados (Hernández, et al., 2022).

Aunque la literatura científica sobre el SW es limitada, cada caso documentado proporciona información valiosa que contribuye a mejorar las estrategias de manejo clínico y a optimizar los resultados para los pacientes afectados. La colaboración interdisciplinaria y el intercambio de experiencias entre profesionales de la salud son fundamentales para avanzar en el conocimiento y mejorar el manejo de esta obstrucción intestinal en la práctica clínica diaria.

Caso clínico

Paciente femenino de 13 años con antecedente de importancia de desnutrición moderada de acuerdo a Federico Gómez (Gómez, 2003). Inicia su padecimiento con presencia de epigastralgia de intensidad 10/10 con irradiación a flanco derecho, vómito inicialmente gástrico que progresa a biliar. Es valorada por cirugía pediátrica encontrando: abdomen doloroso en epigastrio a la palpación media y profunda, sin datos de irritación peritoneal, se inicia protocolo de estudio encontrando enzimas pancreáticas elevadas, radiológicamente con datos de oclusión parcial a nivel de duodeno, en la serie esofagogastroduodenal se evidencia gastromegalia importante con dilatación hasta la 4ta porción del duodeno (figura 1), lo cual se corrobora por endoscopia (figura 2).

Figura 1: Serie esofagogastroduodenal con dilatación gástrica y duodenal.

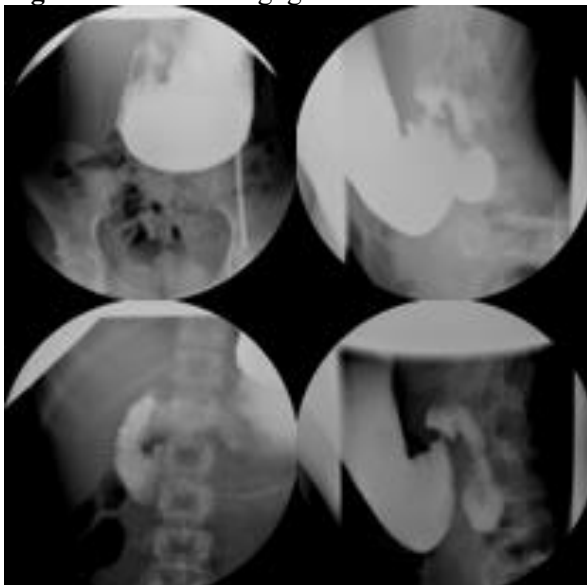
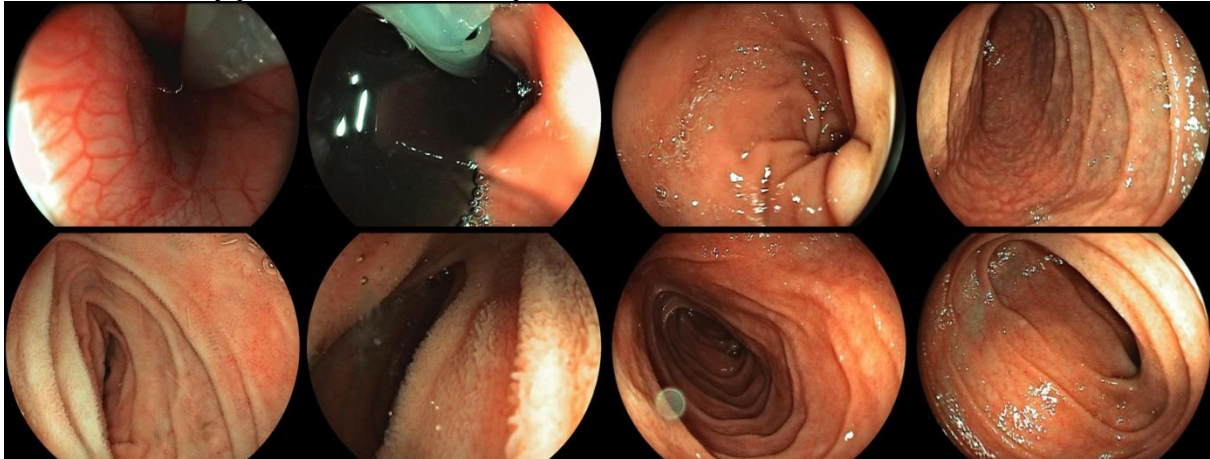
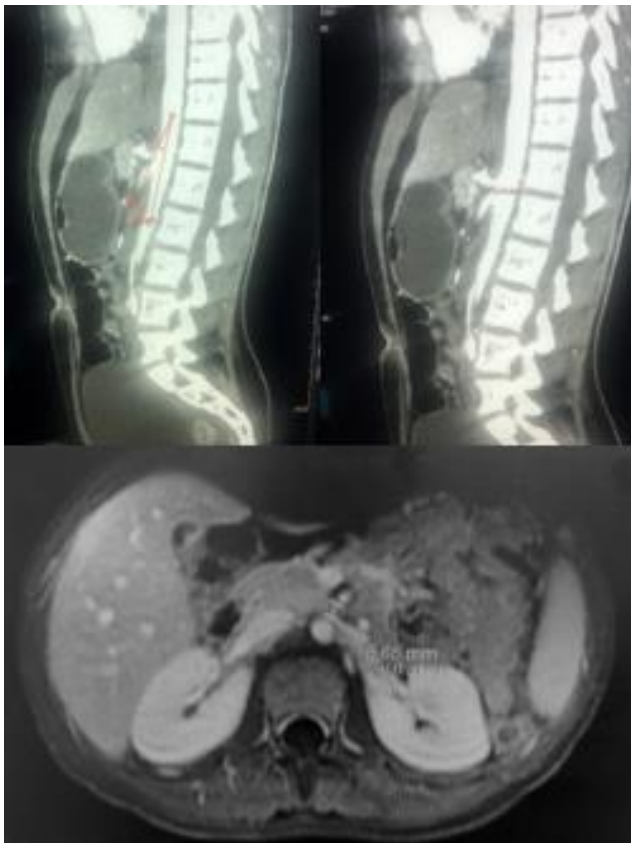


Figura 2: Panendoscopia con dilatación gástrica, en posición en “J”, gastropatía superficial de antro, duodeno dilatado y permeable hasta cuarta porción.



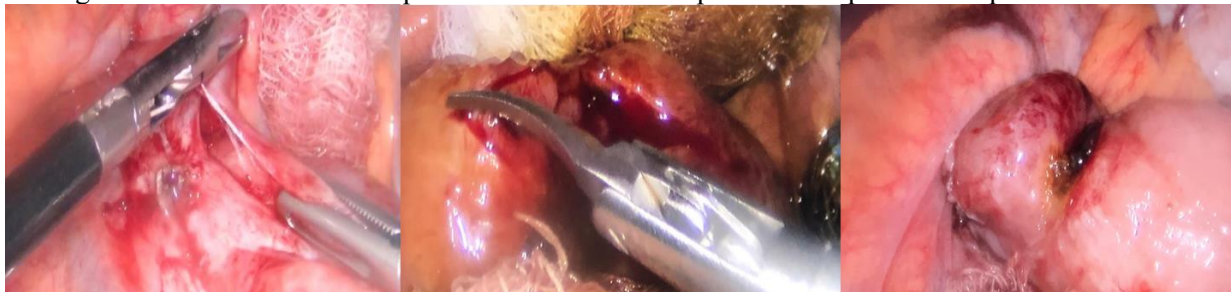
Se realiza ultrasonido abdominal sin evidencia de alteración hepática, vía biliar sin evidencia de dilatación, páncreas sin lesión aparente. La tomografía con fase arterial no concluyente para síndrome de arteria mesentérica superior. Ante la persistencia de la sintomatología y sospecha diagnóstica se realiza angiorresonancia magnética (figura 3) en el cual se observa con ángulo aortomesentérico de 13° y distancia aortomesentérico de 5mm.

Figura 3: Angiorresonancia magnética evidenciando ángulo aortomesentérico 13.3° ; distancia aortomesentérico de 5.5 mm.



Se integra diagnóstico de suboclusión intestinal alta, secundario a síndrome de arteria mesentérica superior y pancreatitis secundaria a reflujo biliar, se inicia manejo médico con dieta mixta, a través de sonda transpilórica y nutrición parenteral total, sin embargo con persistencia de dolor abdominal y persistencia de elevación de enzima pancreáticas se decide realizar laparoscopia diagnóstica, se inicia procedimiento de Strong y se encuentra brida a nivel de 4° porción de duodeno con presencia de perforación puntiforme sellada (probablemente asociada a la colocación de sonda transpilórica) y tejido fibroso periduodenal, se realiza resección de brida y duodenoplastía tipo Heineke-Mikulicz, se realiza procedimiento sin eventualidades (figura 4).

Figura 4: Laparoscopia diagnóstica, se realiza procedimiento de Strong con lisis del ligamento de Treitz para movilización del duodeno y reducción de la compresión por la arteria mesentérica superior. Como hallazgo se evidencia brida en 4ta porción del duodeno con presencia de perforación puntiforme sellada.



El postoperatorio fue satisfactorio y la paciente fue dada de alta del servicio sin complicaciones inmediatas. A lo largo de los dos años de seguimiento, ha mostrado una evolución adecuada, sin recurrencia de los síntomas iniciales de obstrucción intestinal. Ha recuperado completamente su estado nutricional, alcanzando un peso y desarrollo adecuados para su edad. Además, los controles periódicos han confirmado la ausencia de complicaciones quirúrgicas y la correcta funcionalidad del tránsito intestinal. Esta evolución positiva subraya la efectividad del enfoque terapéutico adoptado y la importancia de un seguimiento riguroso para garantizar resultados a largo plazo en pacientes con síndrome de Wilkie.

DISCUSIÓN

El SW, representa una causa rara pero significativa de obstrucción intestinal. Este artículo analiza la presentación clínica, los desafíos diagnósticos y las opciones de manejo para esta entidad patológica, con un enfoque en la población pediátrica.

La presentación clínica es notoriamente inespecífica, lo que complica su diagnóstico temprano. Los pacientes típicamente presentan síntomas de obstrucción intestinal alta, como náuseas, vómitos postprandiales, pérdida de peso y dolor epigástrico. En pediatría, estos síntomas pueden ser fácilmente confundidos con otros trastornos gastrointestinales más comunes, lo que retrasa el diagnóstico y agrava el estado del paciente (Salas & Jiménez, 2020).

Un estudio de Saura, et al., (2021), en donde se hace mención de que el diagnóstico es un desafío debido a su baja incidencia y presentación variable. La serie esofagogastroduodenal, la TC con reconstrucción vascular y la ARM son herramientas fundamentales para confirmar el diagnóstico. Estas modalidades de imagen permiten medir el ángulo y la distancia aortomesentéricos, ambos parámetros cruciales para identificar la compresión duodenal.

Respecto al tratamiento, Sosa, et al., (2024) menciona que actualmente existe un debate significativo entre los cirujanos pediátricos sobre la elección entre el manejo conservador y el quirúrgico para el síndrome de Wilkie. Este debate se centra en varios factores, incluyendo la severidad de los síntomas, la respuesta del paciente al tratamiento inicial, y los potenciales riesgos y beneficios asociados a cada enfoque.

El manejo conservador es frecuentemente la primera línea de tratamiento, especialmente en pacientes con síntomas moderados y sin signos de complicaciones graves. Este enfoque incluye la mejora del estado nutricional del paciente a través de la nutrición enteral o parenteral y el uso de posiciones específicas para aliviar la compresión. Sin embargo, este tratamiento puede ser insuficiente para muchos pacientes, lo que lleva a la necesidad de intervención quirúrgica (Rodríguez-Benites, et al., 2024).

Álvarez, et al., (2021), hace mención que la intervención quirúrgica se considera en pacientes con síntomas persistentes o severos. Los procedimientos quirúrgicos incluyen la liberación del ligamento de Treitz (procedimiento de Strong), la duodenoyeyunoanastomosis y la gastroyeyunoanastomosis. Estos procedimientos tienen como objetivo aliviar la obstrucción creando una nueva ruta para el tránsito intestinal o descomprimiendo directamente la región afectada. Los defensores del tratamiento quirúrgico argumentan que estos procedimientos pueden proporcionar un alivio más rápido y definitivo de los síntomas, mejorando la calidad de vida del paciente y reduciendo las estancias hospitalarias prolongadas

asociadas con el manejo conservador. La elección del procedimiento depende de la experiencia del equipo quirúrgico.

Actualmente, la evidencia sobre la eficacia comparativa de los enfoques conservadores versus quirúrgicos es limitada, y se necesitan más estudios para proporcionar datos robustos que guíen las decisiones de tratamiento. Ensayos clínicos randomizados y estudios multicéntricos podrían ayudar a esclarecer las mejores prácticas para el manejo del SW. Además, el seguimiento a largo plazo de los pacientes tratados con ambos enfoques es esencial para evaluar los resultados y las posibles complicaciones.

La gestión exitosa del SW en pediatría requiere una estrecha colaboración entre diferentes especialidades médicas, incluyendo pediatras, cirujanos pediátricos, gastroenterólogos y radiólogos. El intercambio de conocimientos y experiencias clínicas es vital para mejorar el diagnóstico y el manejo de esta rara condición. Aunque la literatura científica sobre el SW es limitada, cada caso documentado proporciona información valiosa que puede mejorar las estrategias de tratamiento y los resultados clínicos.

CONCLUSIÓN

El SW es una causa rara de obstrucción intestinal que presenta significativos desafíos diagnósticos y terapéuticos en la población pediátrica. La identificación temprana y el manejo adecuado son fundamentales para prevenir complicaciones graves y mejorar los resultados a largo plazo. La colaboración interdisciplinaria y la investigación continua son esenciales para optimizar el tratamiento y mejorar la calidad de vida de los pacientes afectados por esta condición. Este artículo subraya la importancia de un enfoque integral y colaborativo en el manejo del SW, destacando la necesidad de avanzar en el conocimiento y las estrategias de tratamiento para esta patología rara pero clínicamente significativa.

Fondos

Los autores no recibieron financiación de ninguna fuente, declarando que este trabajo es totalmente voluntario.

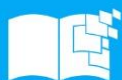Declaración de conflicto de intereses

Los autores declaran no tener ningún conflicto de interés.



REFERENCIAS BIBLIOGRÁFICAS

- Alvarez Carrillo, J. D. R., Siguantay Chanás, M. Á., Leiva Pineda, C. M., & Mena Pineda, E. R. (2021). Síndrome de la arteria mesentérica superior: abordaje quirúrgico. Reporte de caso. *Rev. guatemalteca cir*, 48-51. <https://docs.bvsalud.org/biblioref/2022/07/1372408/09.pdf>
- Benavides-Olivera JG, Márquez-Jurado NA, Salgado-Yáñez VA. 2021. Síndrome de Wilkie. Revisión de la literatura. *Cir Gen*. 43(2):115-118. <https://doi.org/10.35366/106722>.
- Gómez F. Desnutrición. *Salud Pública de México*. 2003; 45 (Suppl 4). S576-S582. <http://www.scielo.org.mx/pdf/spm/v45s4/a14v45s4.pdf>
- Hernández Ortiz, Yosmel, Galiano Gil, Jesús Miguel, Oharriz Gallo, Ángel Mario, & Hernández Gil, Rogelio. (2022). Síndrome de Wilkie. *Revista Cubana de Cirugía*, 61(1), . Epub 25 de marzo de 2022. http://scielo.sld.cu/scielo.php?script=sci_arttext&pid=S0034-74932022000100015&lng=es&tlng=es.
- Jaimes-González, C. V. J.-G.; Pereira-Velásquez, M. J.; Rodríguez-Fajardo, C. A.; Unigarro-Villota, J. P. 2024. Síndrome De Arteria mesentérica Superior. *Rev Colomb Cir*. <https://doi.org/10.30944/20117582.2558>
- Jiménez Ramos, Raúl, Martínez Alfonso, Miguel A., & Roque González, Rosalba. (2021). Laparoscopic duodenojejunostomy for Superior Mesenteric Artery Syndrome. *Revista Habanera de Ciencias Médicas*, 20(3), . Epub 16 de junio de 2021. http://scielo.sld.cu/scielo.php?script=sci_arttext&pid=S1729-519X2021000300012&lng=es&tlng=en.
- Joubert Álvarez, Germán, & Rosales Campos, Rolando Dario. (2021). Intestinal obstruction by kidney cyst: a singular case report. *Anales de la Academia de Ciencias de Cuba*, 11(3), . Epub 01 de diciembre de 2021. http://scielo.sld.cu/scielo.php?script=sci_arttext&pid=S2304-01062021000300027&lng=es&tlng=en.
- Liz, Alejandra, Castro, Álvaro, Viola, Marcelo, & González, Fernando. (2023). Síndrome de la arteria mesentérica superior (síndrome de Wilkie). Reporte de casos y revisión de la literatura. *Revista*



- de cirugía , 75 (5), 399-405. <https://dx.doi.org/10.35687/s2452-454920230051691>
- Lozano-Vega, J. J.; Mejía-Sanguino, S.; Gaviria-Gallego, D. A.; Polanco-Cabrera, J. P. 2023. Síndrome De La Arteria mesentérica Superior (Síndrome De Wilkie): A propósito De Un Caso En Una Adolescente. *Rev Colomb Cir*, 39, 615-620. <https://doi.org/10.30944/20117582.2329>
- Márquez-Bayona, Katherine, Anaya-Pinzón, Katherine Sofía, & Zárata-Suárez, Luis Augusto. (2020). Obstrucción intestinal crónica por banda congénita en paciente preescolar. *Revista mexicana de pediatría*, 87(4), 146-149. Epub 16 de diciembre de 2021. <https://doi.org/10.35366/95825>
- Merino Pasco, Alfonso, Chian García, César Augusto, López Córdova, Gabriela, & Toro Osorio, Estefany. (2021). Distensión gástrica aguda causada por síndrome de arteria mesentérica superior en una paciente bulímica. *Anales de la Facultad de Medicina*, 82(1), 71-74. <https://dx.doi.org/10.15381/anales.v82i1.19958>
- Pintado Astudillo, Fausto Néstor. (2021). Diagnóstico de abdomen agudo obstructivo con radiología convencional. *Revista Universidad y Sociedad*, 13(2), 294-300. Epub 02 de abril de 2021. http://scielo.sld.cu/scielo.php?script=sci_arttext&pid=S2218-36202021000200294&lng=es&tlng=es.
- Pintos Fernández, P. M., Benítez Noguera, M. J., Suarez Román, N. M., Benza Bareiro, M. A., & Domínguez Torres, D. I. (2022). Etiología de la oclusión intestinal en pacientes operados en el servicio de cirugía general del hospital regional de pilar periodo 2018-2020. *Ciencia Latina Revista Científica Multidisciplinar*, 6(1), 4586-4594. https://doi.org/10.37811/cl_rcm.v6i1.1819
- Rodríguez-Benites, A. F., Sanchez-Landers, M., & Deza Tarrillo, N. E. (2024). Síndrome de Wilkie como reto diagnóstico en obstrucción intestinal: reporte de caso. *evista e Gastroenterología el erú*, 44(1), 75–78. <https://doi.org/10.47892/rgp.2024.441.1637>
- Salas Salas, E., & Jiménez Trigueros, J. P. (2020). Manejo del Síndrome de Arteria Mesentérica Superior. *Revista Ciencia Y Salud Integrando Conocimientos*, 4(6), Pág. 75–80. <https://doi.org/10.34192/cienciaysalud.v4i6.158>
- Saura Cuesta, Lilieth Melissa, Rodríguez Núñez, Liset, García Rodríguez, Diana, & Llerena Rodríguez, Elio. (2021). Síndrome de Wilkie. Diagnóstico por imágenes. *Medicentro Electrónica*, 25(3), 529-541. Epub 01 de julio de 2021.

http://scielo.sld.cu/scielo.php?script=sci_arttext&pid=S1029-30432021000300529&lng=es&tlng=es.

Sosa Fierro, L. D., Grijalva Proaño, J. E., Galarraga Lopez, T. C., & Rengel Chalco, M. J. (2024).

Síndrome de Wilkie. Tratamiento mínimamente invasivo. RECIAMUC, 8(1), 848-855.

[https://doi.org/10.26820/reciamuc/8.\(1\).ene.2024.848-855](https://doi.org/10.26820/reciamuc/8.(1).ene.2024.848-855)

