



Ciencia Latina
Internacional

Ciencia Latina Revista Científica Multidisciplinar, Ciudad de México, México.
ISSN 2707-2207 / ISSN 2707-2215 (en línea), septiembre-octubre 2024,
Volumen 8, Número 5.

https://doi.org/10.37811/cl_rcm.v8i5

NUEVAS TÉCNICAS EN CIRUGÍA DE CUELLO

NEW TECHNIQUES IN NECK SURGERY

Juliana Chaves Cerón

Médico General de la Universidad del Rosario, Colombia

María Camila Mercado Hoyos

Médico General de la Universidad del Norte, Colombia

Aura Ximena Riascos Guerrero.

Médico General de la Universidad Cooperativa de Colombia

Andrea Camila Charris Cuello

Médico General de la Universidad Libre, Colombia.

Jesús David Ospino Mora

Médico General de la Universidad Cooperativa de Colombia

María Alejandra Jelkh Salazar

Médico General de la Corporación Universitaria Rafael Núñez, Colombia

Karen Milena Quintero Barbosa

Médico General de la Corporación Universitaria Rafael Núñez, Colombia

Nuevas Técnicas en Cirugía de Cuello

Juliana Chaves Cerón¹

juliana.chaves.96@hotmail.com.

<https://orcid.org/0000-0003-1054-1591>

Universidad del Rosario, Colombia

María Camila Mercado Hoyos

cmhoyos@uninorte.edu.com.

<https://orcid.org/0009-0004-6703-2119>

Universidad del Norte, Colombia

Aura Ximena Riascos Guerrero

ximenariascosguerrero@gmail.com.

<https://orcid.org/0000-0002-9788-2518>

Universidad Cooperativa de Colombia

Andrea Camila Charris Cuello

andreaccharris@hotmail.com.

<https://orcid.org/0009-0001-6045-8780>

Universidad Libre, Colombia.

Jesús David Ospino Mora

Jdospinomora@hotmail.com

<https://orcid.org/0009-0009-7190-5775>

Universidad Cooperativa de Colombia

María Alejandra Jelkh Salazar

malejasalazar1999@gmail.com

<https://orcid.org/0009-0006-4782-958X>

Corporación Universitaria Rafael Núñez,
Colombia.

Karen Milena Quintero Barbosa

Kaqui15@hotmail.com

<https://orcid.org/0009-0000-1229-8164>

Corporación Universitaria Rafael Núñez,
Colombia.

RESUMEN

El cuello es la zona del cuerpo que conecta la cabeza con el tórax. La cirugía de cuello se ha considerado de alta complejidad por eso, el conocimiento minucioso de la anatomía permite un adecuado tratamiento con disminución de las complicaciones y las secuelas. Los cánceres de cabeza y cuello constituyen el 5% de todas las neoplasias malignas. Según la Agencia Internacional para la Investigación del Cáncer (IARC GLOBOCAN), cada año más de 30.000 personas son diagnosticadas con esta enfermedad. Por ende, la necesidad de realizar una cirugía en esta región es cada vez mayor. Por tanto, los avances en la cirugía de cuello, especialmente las técnicas mínimamente invasivas como la tiroidectomía endoscópica y transoral, han mejorado considerablemente los resultados tanto clínicos como estéticos, reduciendo cicatrices visibles y el tiempo de recuperación, estas y otras técnicas serán tratadas en el presente artículo donde se realizó una búsqueda bibliográfica detallada de información publicada más relevante en las bases de datos pubmed, scielo, medline, bibliotecas nacionales e internacionales especializadas con el fin de abordar las nuevas técnicas quirúrgicas en cirugía de cuello para ampliar el conocimiento en este ámbito y disminuir los riesgos que traen otro tipo de técnicas.

Palabras claves: cirugía de cuello, técnicas nuevas, patología cervical, abordaje quirúrgico, uptodate

¹ Autor principal.

Correspondencia: abernal2009@gmail.com

New Techniques in Neck Surgery

ABSTRACT

The neck is the area of the body that connects the head to the thorax. Neck surgery has been considered highly complex, therefore, detailed knowledge of the anatomy allows adequate treatment with a reduction in complications and sequelae. Head and neck cancers constitute 5% of all malignant neoplasms. According to the International Agency for Research on Cancer (IARC GLOBOCAN), every year more than 30,000 people are diagnosed with this disease. Therefore, the need to perform surgery in this region is increasing. Therefore, advances in neck surgery, especially minimally invasive techniques such as endoscopic and transoral thyroidectomy, have considerably improved both clinical and aesthetic results, reducing visible scars and recovery time, these and other techniques will be discussed in the present article where a detailed bibliographic search of the most relevant published information in the databases pubmed, scielo, medline, national and international specialized libraries was carried out in order to address the new surgical techniques in neck surgery to expand knowledge in this area and reduce the risks that other types of techniques bring.

Keywords: neck surgery, new techniques, cervical pathology, surgical approach

Artículo recibido 08 agosto 2024

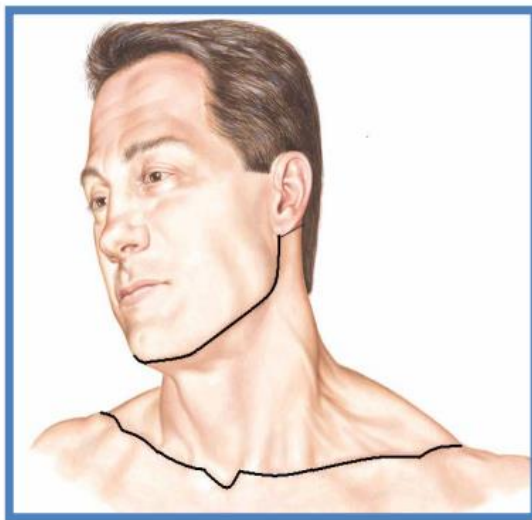
Aceptado para publicación: 13 setiembre 2024



INTRODUCCIÓN

La cirugía de cuello es una rama de la cirugía general que se encarga del tratamiento de las enfermedades benignas y malignas ubicadas en esta región (1). Es ampliamente utilizada para el manejo espondilosis cervical, patologías de tiroides, la hernia de disco, el ligamento longitudinal posterior osificado (OPLL), los tumores de la columna y la médula espinal y las enfermedades vasculares. La cirugía de cuello se ha considerado de alta complejidad y por ello, el conocimiento minucioso de la anatomía permite un adecuado tratamiento con disminución de las complicaciones y las secuelas (2).

Figura 1. Límites superficiales del cuello

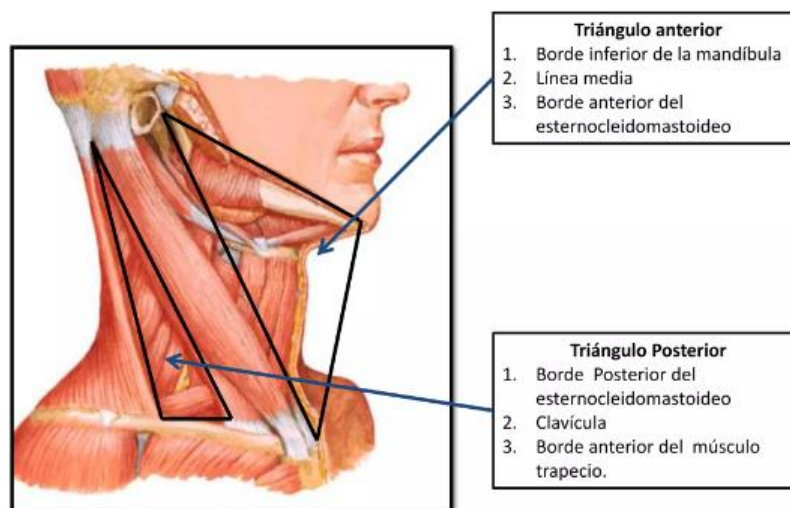


Tomado de: Dra. Ana V. Naranjo

El cuello es la zona del cuerpo que conecta la cabeza con el tórax. Es un punto de transición entre la cabeza, el tórax y los miembros superiores, otros autores la definen como la vía de paso de elementos vasculares, viscerales y nerviosos, su forma es cilíndrica, además, posee un tallo osteoarticular o propiamente la columna cervical. Su morfología depende del sexo, la edad, obesidad, etc. Su longitud varía de un individuo a otro, en hombres es de 8 cm y 7 cm en la mujer como término medio, sus límites superiores son: borde inferior horizontal de la mandíbula, borde posterior de rama ascendente mandibular, línea horizontal desde la articulación temporomaxilar hasta protuberancia occipital externa, línea curva occipital superior y los límites inferior abarca el borde superior del manubrio esternal, la cara superior de ambas clavículas, la línea horizontal que une ambas articulaciones acromio claviculares pasando por apófisis C7, estas estructuras se identifican en la figura 1 (3). Así mismo, el cuello puede ser visto de manera muy simple como una conexión entre la cabeza y el resto del cuerpo, pero realmente

es más complejo, ya que abarca estructuras que incluyen el esófago proximal, la tráquea, la glándula tiroides y las glándulas paratiroides. Proporciona conductos para el flujo sanguíneo al cerebro y la cabeza, sostiene la cabeza, la mueve en consecuencia, y transmite señales nerviosas desde el cerebro al resto del cuerpo. Es una parte intrincada del cuerpo con muchos planos y compartimentos diferentes (4). El cuello se divide en dos triángulos: anterior y posterior, que se dividen en triángulos adicionales y áreas anatómicas. El triángulo anterior está rodeado inferiormente por la escotadura esternal y la clavícula, lateralmente por el esternocleidomastoideo y medialmente por la tráquea, el tiroides y los cartílagos cricoides (5). El triángulo posterior está bordeado posteriormente por el músculo trapecio, anteriormente por el músculo esternocleidomastoideo e inferiormente por la clavícula como se observa en la figura 2 (6)

Figura 2. Triángulos del cuello



Tomado de: Vanessa zambrano lopez

En el contexto de una cirugía, se utilizan bloqueos de nervios para disminuir el dolor durante las primeras 24 horas posteriores a la cirugía, lo que mejora la satisfacción del paciente y disminuye la necesidad de analgésicos opioides(7). Sin embargo, con anterioridad se observaba en la mayoría de los casos, daños en los nervios accesorios espinales por causas iatrogénicas, incluida la cirugía de disección del cuello o las biopsias por escisión de los ganglios linfáticos cervicales, debido a su ubicación cercana a los linfáticos cervicales; y esto dejaba como resultado la pérdida de la función del músculo trapecio y del músculo esternocleidomastoideo (8). Estos problemas y otros, hicieron que los cirujanos se vieron en la necesidad de mejorar las técnicas para abordar el cuello, de hecho, los últimos avances en las

técnicas de cirugía de cabeza y cuello han permitido disminuir el dolor, las complicaciones y las secuelas, de los pacientes, según los resultados presentados en el 68 Congreso de la Sociedad Española de Otorrinolaringología y Cirugía de Cabeza y Cuello (SEORL-CCC) (9). Una de las técnicas incluidas es la asistencia por endoscopia de la columna cervical, está ha evolucionado rápidamente y ha ganado popularidad para el tratamiento de la radiculopatía y la mielopatía cervicales. Este enfoque reduce significativamente el daño muscular y la pérdida de sangre al minimizar la extracción de tejidos blandos, lo que conduce a un menor dolor posoperatorio y una recuperación postoperatoria más rápida. A medida que se acumulan evidencias científicas, la eficacia y la seguridad de la cirugía endoscópica es cada vez mayor, al igual que el uso de otras alternativas como el enfoque trans corpóreo anterior y la laminectomía unilateral para la descompresión bilateral, para mejorar los resultados clínicos y ampliar las indicaciones quirúrgicas (10). En el presente artículo se hablarán de las nuevas técnicas quirúrgicas en cirugía de cuello para ampliar el conocimiento en este ámbito y disminuir los riesgos que traen otro tipo de técnicas.

MATERIALES Y MÉTODOS

Se realizó una búsqueda bibliográfica detallada de información publicada más relevante en las bases de datos pubmed, scielo, medline, bibliotecas nacionales e internacionales especializadas en los temas tratados en el presente artículo de revisión. Se utilizaron los siguientes descriptores: Cirugía de cuello, Técnicas nuevas, Patología cervical, Abordaje quirúrgico, Uptodate. La búsqueda de artículos se realizó en español e inglés, se limitó por año de publicación y se utilizaron estudios publicados desde 2003 a la actualidad.

RESULTADOS

La tiroidectomía abierta ha sido el tratamiento estándar para el cáncer de tiroides durante más de un siglo, debido a su capacidad para brindar una adecuada visualización y control tanto de la glándula como de las estructuras cercanas. Aunque la técnica ha cambiado poco a lo largo del tiempo, los avances en la cirugía mínimamente invasiva han permitido el desarrollo de nuevas técnicas que hacen los procedimientos más precisos y accesibles a través de abordajes remotos. Las técnicas endoscópicas, introducidas hace más de dos décadas, han tenido un impacto notable en la calidad de vida de los



pacientes, ya que evitan cicatrices visibles en el cuello, lo cual es especialmente ventajoso para pacientes más jóvenes (11).

En el 2016, Cadena y Moreno presentan el caso de una mujer de 35 años que se sometió a una ecografía de cuello por molestias inespecíficas. El estudio reveló un nódulo sólido de 11 mm en el lóbulo izquierdo de la tiroides, con características sospechosas como calcificaciones y flujo periférico. Se realizó una aspiración con aguja fina (ACAF), confirmando un carcinoma papilar de tiroides (categoría VI de Bethesda). Debido al tamaño del nódulo y la preferencia de la paciente por una cirugía sin cicatriz visible, se realizó una tiroidectomía axilar endoscópica asistida por video (TAEVA). La evolución postoperatoria fue favorable, sin complicaciones, con un nivel de calcio de 8,7 mg/dl a las 18 horas. Al sexto día postoperatorio, la paciente reportó alta satisfacción (5/5), mínimo dolor (1/5) y cumplimiento completo de las expectativas de la cirugía.

Un estudio de nasolaringoscopia mostró movilidad normal de los pliegues vocales y una competencia glótica adecuada, sin alteraciones en la voz ni disfagia. El informe patológico definitivo confirmó un carcinoma papilar clásico encapsulado con variante folicular en el lóbulo izquierdo (1 cm), sin invasión vascular ni extensión extratiroidea, además de una tiroiditis crónica asociada. No se encontraron paratiroides ni ganglios en la pieza quirúrgica (12).

Entre las técnicas endoscópicas, la tiroidectomía transoral con abordaje vestibular ha ganado popularidad, especialmente en casos de tumores tiroideos de 2 cm o menores. Esta técnica permite realizar una adecuada disección de los ganglios linfáticos centrales y proporciona una excelente visualización de las glándulas paratiroides y los nervios laríngeos recurrentes, que son estructuras clave en este tipo de intervenciones (13).

En el año 2021, Gonzalez y colaboradores dan a conocer el caso de una paciente de 34 años con antecedentes familiares de cáncer de tiroides, quien acudió tras un hallazgo incidental de un nódulo tiroideo en una ecografía. El nódulo, de 13.4 x 9.1 mm, ubicado entre el lóbulo izquierdo e istmo, mostró moderada sospecha de malignidad, sin adenopatías cervicales. La biopsia por aspiración con aguja fina confirmó un carcinoma papilar de tiroides. Se recomendó tiroidectomía total y se ofreció la opción de tiroidectomía transoral endoscópica por abordaje vestibular, dado que cumplía con los criterios para esta técnica. Con el consentimiento de la paciente, la cirugía se realizó en la Clínica Internacional de



Lima, tras capacitar al equipo quirúrgico. Se creó el espacio de trabajo a través del vestíbulo oral para introducir el endoscopio y el instrumental quirúrgico. Durante la operación, se confirmó el nódulo y se encontraron ganglios sospechosos de metástasis en la tráquea, lo que motivó una disección central izquierda. Se preservaron los nervios laríngeos recurrentes y las glándulas paratiroides sin complicaciones. La cirugía duró 210 minutos con un sangrado mínimo de 5 cc.

Posteriormente, la paciente mostró niveles normales de parathormona, no presentó disfonía y tuvo un dolor leve de 3/10. Fue dada de alta al día siguiente en buen estado. El informe patológico reveló un carcinoma papilar de tiroides variante folicular, con focos en ambos lóbulos tiroideos, invasión linfovascular y afectación de 7/10 ganglios linfáticos. La paciente ha tenido una evolución favorable y está satisfecha con el resultado, habiendo evitado una cicatriz cervical (14).

Asimismo, en el año 2021 Salas y colaboradores exponen el caso de una paciente de 29 años sin comorbilidades previas, con un tiempo de enfermedad de 9 meses asociado a disfagia leve pero sin dificultad respiratoria ni cambios en la voz. Al examen físico, se detectó una tumoración de 4x3 cm en el lóbulo tiroideo derecho, móvil con la deglución y desplazando el complejo laringotraqueal hacia la izquierda, sin cambios cutáneos ni ganglios cervicales palpables. La ecografía mostró un nódulo de 35x30x30 mm en el lóbulo tiroideo derecho e istmo, con características benignas. El estudio de TSH fue normal y la biopsia aspiración con aguja fina resultó categoría BETHESDA II. Se realizó hemitiroidectomía derecha con istmectomía mediante abordaje transoral vestibular endoscópico sin complicaciones en el transoperatorio y posoperatorio. La cirugía duró 150 minutos con un sangrado mínimo, sin necesidad de drenes. El paciente presentó un leve edema en el labio inferior, que desapareció en 24 horas, y no tuvo hematomas ni alteraciones en el tono de voz. Se inició dieta líquida a las 6 horas y sólida al día siguiente. La nasofibroscopia mostró movilidad normal de las cuerdas vocales y el paciente fue dada de alta a los 2 días. En consulta externa a los 7 días, estaba asintomática, se retiraron los puntos, y la cicatriz fue imperceptible dentro del labio inferior. El estudio histopatológico confirmó un adenoma folicular de tiroides sin afectación de las glándulas paratiroides (15).



DISCUSIÓN

Los cánceres de cabeza y cuello constituyen el 5% de todas las neoplasias malignas. Según la Agencia Internacional para la Investigación del Cáncer (IARC GLOBOCAN), cada año más de 30.000 personas son diagnosticadas con esta enfermedad. El desarrollo de tumores en esta región y su tratamiento quirúrgico pueden generar serios problemas funcionales y estéticos, además de repercusiones psicológicas tanto para los pacientes como para sus familias. Por ello, el tratamiento depende de varios factores, como la posibilidad de extirpar el tumor, el cierre inicial, la regeneración de tejido y la recuperación funcional de la zona afectada, lo que representa un desafío incluso para profesionales especializados en medicina de cabeza y cuello. (16)

En el caso del cáncer laríngeo, en los últimos años la cirugía transoral se ha catalogado como una de las técnicas más utilizadas para el tratamiento del mismo. Con los enfoques actuales de tratamiento enfocados en la preservación de órganos, la cirugía láser transoral (CLT) con láser de CO₂ se ha consolidado como una opción quirúrgica atractiva, ya que permite conservar tanto el órgano como su función. El uso del láser reduce al mínimo la pérdida de tejido sano, y disminuye significativamente la probabilidad de necesitar una traqueostomía o alimentación por sonda en comparación con otros métodos de conservación o cirugía abierta. Entre las ventajas adicionales de la CLT se encuentran una menor morbilidad y mortalidad, estancias hospitalarias más cortas y una reducción en los costos. (17)

Los criterios de exclusión para la cirugía láser transoral (CLT) son pocos. Las principales contraindicaciones incluyen un acceso endoscópico inadecuado, una extensión significativa del tumor primario, afectación ganglionar que involucre grandes vasos, y una extensión tumoral tan amplia que la resección completa pondría al paciente en riesgo de aspiración, como la invasión bilateral de los aritenoides. A diferencia de los tratamientos con radioterapia (RT), algunos pacientes con tumores de gran tamaño pueden ser seleccionados para la CLT. Además, ni la edad, el estado general del paciente ni las alteraciones bioquímicas son criterios de exclusión.

Existe un consenso general que respalda el uso del tratamiento endoscópico láser como una opción recomendada para los tumores glóticos T1 y T1S. Las tasas de control local después de la resección con láser de CO₂ son elevadas, superando frecuentemente el 90%. La principal limitación radica en la



afectación de la comisura anterior, por lo que la CLT en estos casos se restringe a aquellos seleccionados con afectación superficial de la glotis, sin compromiso profundo. (18)

El tratamiento endoscópico con láser de CO2 para los carcinomas glóticos T2 es viable, aunque demanda una cuidadosa selección de los pacientes y de los tumores. La cirugía parcial externa, como la laringectomía frontal anterior y la laringectomía supracricoidea, se presenta como una alternativa segura y efectiva. (19)

Y para los tumores glóticos T1, el control locorregional inicial puede lograrse con cirugías que preservan la laringe, como la laringofisura, la hemilaringectomía vertical y la resección endoscópica. (20)

En cuanto a los quistes, existen diversas técnicas. El tipo de cirugía a realizar dependerá del tamaño, ubicación y naturaleza de la masa, así como de la edad y estado de salud del paciente. Entre los procedimientos comunes se incluyen la excisión local, que implica extirpar la masa junto con una pequeña cantidad de tejido sano circundante; el cuello radical, que consiste en la eliminación de un gran bloque de tejido, incluyendo músculos, nervios y vasos sanguíneos, para eliminar completamente el cáncer; la disección ganglionar cervical, donde se extraen los ganglios linfáticos del cuello para determinar si el cáncer se ha diseminado; y, en algunos casos, la reconstrucción, necesaria para restaurar la función y la apariencia del cuello después de la cirugía. (21)

Finalmente, es importante tener en cuenta que entre los principales efectos adversos de este tipo de cirugías se encuentra la disfagia. La cirugía puede provocar disfagia debido a la afectación de las estructuras anatómicas involucradas en la deglución o de estructuras cercanas. Todos los pacientes experimentan disfagia después de la cirugía, aunque generalmente es temporal. Sin embargo, en algunos casos, la recuperación no es completa y la disfagia puede persistir. La duración de la disfagia varía según las técnicas quirúrgicas utilizadas, la zona intervenida y la presencia de complicaciones. (22)

CONCLUSIÓN

Los avances en la cirugía de cuello, especialmente las técnicas mínimamente invasivas como la tiroidectomía endoscópica y transoral, han mejorado considerablemente los resultados tanto clínicos como estéticos, reduciendo cicatrices visibles y el tiempo de recuperación. Estas técnicas también han permitido una mayor preservación de estructuras claves disminuyendo el riesgo de complicaciones. La



cirugía láser transoral (CLT) ha ganado protagonismo en el tratamiento de tumores laríngeos al conservar la función del órgano y la necesidad de procesos invasivos. En los reportes de casos presentados se demuestra la eficacia de estas técnicas innovadoras, evidenciando un claro beneficio en términos de satisfacción postoperatoria, menor dolor y una mejor recuperación. Por ello, es importante la investigación continua y la formación especializada, orientada a ofrecer procedimientos quirúrgicos caracterizados por su precisión, seguridad y personalización que sigan mejorando la calidad de vida de los pacientes.

REFERENCIAS BIBLIOGRAFICAS

- Masuoka, H. Miyauchi, A. Yabuta, T. Fukushima, M. Miya, A. Inervación del músculo cricotiroides por el nervio laríngeo recurrente. *Cabeza y cuello*. 2016; 38 (1):E441-5
- Garner, D. Kortz, M. Baker, S. Anatomía, cabeza y cuello: vaina carotídea. *StatPearls*. 2023
- Frisdal, A. Trainor, P. Desarrollo y evolución del aparato faríngeo. *Wiley Interdiscip Rev Dev Biol*. 2014; 3 (6):403-18. Guidera, A. Dawes, P. Fong, A. Stringer, M. Fascia y compartimentos de cabeza y cuello: no hay espacio para espacios. *Cabeza y cuello*. 2014; 36 (7):1058-68
- Ihnatsenka, B. Boezaart, A. Sonoanatomía aplicada del triángulo posterior del cuello. *Int J Shoulder Surg*. 2010; 4 (3):63-74.
- Shadfar, S. Perkins, S. Anatomía y fisiología del cuello envejecido. *Facial Plast Surg Clin North Am*. 2014; 22 (2):161-70.
- Allen, E. Minutello, K. Murcek, B. Anatomía, cabeza y cuello, laringe Nervio laríngeo recurrente. *StatPearls*. 2023.
- Chiba, M. Hirotani, H. Takahashi, T. Características clínicas del dolor parotídeo idiopático desencadenado por el primer bocado en pacientes japoneses con diabetes tipo 2: un estudio de caso de nueve pacientes. *Pain Res Treat*. 2018; 2018 :7861451.
- Caridi, J. Pumberger, M. Hughes, A. Radiculopatía cervical: una revisión. *HSS J*. 2011; 7 :265–272
- Utman, G. Rosenzweig, D. Golan, J. Tratamiento quirúrgico de la radiculopatía cervical: metaanálisis de ensayos controlados aleatorizados. *Spine*. 2018; 43 :E365–E372.
- Vigneri, R. Malandrino, P. Vigneri, P. The changing epidemiology of thyroid cancer: why is incidence increasing? *Current opinion in oncology*. 2015;27(1):1-7.



- Cadena, E. Moreno, A. Tiroidectomía axilar endoscópica video asistida 3D. *Rev Colomb Cancerol.* 2016;20(4):190-197.
- Ikeda, Y. Takami, H. Sasaki, Y. Takayama, J. Niimi, M. Kan, S. Clinical benefits in endoscopic thyroidectomy by the axillary approach. *Journal of the American College of Surgeons.* 2003;196(2):189-95.
- Gonzales, E. Gonzales, L. Gonzales, A. Tiroidectomía transoral endoscópica por abordaje vestibular en cáncer de tiroides: reporte del primer caso tratado en el Perú. *RCCI.* 2021;11(3): 52-58
- Salas, E. Iwaki, R. Sánchez, P. Castillejo, J. Tiroidectomía transoral endoscópica por abordaje vestibular: primer caso en Perú. *An Fac med.* 2021;82(2):155-60
- Yagual, S. et al. Cirugía oncológica: Nuevos enfoques en la resección de tumores. *Salud ConCienc.* 2023; 2 (2): e84.
- Mehanna, H. Robinson, M. Hartley, A, et al. Radiotherapy plus cisplatin or cetuximab in low-risk human papillomavirus-positive oropharyngeal cancer (De-ESCALaTE HPV): an open-label randomised controlled phase 3 trial. *Lancet.* 2019;393(10166):51-60.
- Contreras, P. Iznaga, N. Hernández, L. et al. Tratamiento con radioterapia en pacientes con neoplasia laríngea. *Rev Cubana Otorrin Laringol Cabeza y Cuello.* 2020;4(1).
- Rodel, R. Steiner, W. Muller, R. et al. Endoscopic laser surgery of early glottic cancer: involvement of the anterior commissure. *Head Neck.* 2009;31(5):583-92
- Gonzalez, M. Alfonso, Y. Garcia, M. Carcinoma epidermoide de laringe glótica de etapa temprana, actualización terapéutica. *Rev. Med. Electrón.* 2024; 46.
- Sotalin, D. Guaila, G. Leon, S. Rodriguez, M. Cirugías de las fístulas y quistes congénitos del cuello. *Reciamuc.* 2024; 8 (2): 636-643.
- Herranz, N. Disfagia secundaria al cáncer de cabeza y cuello. Tratamiento e intervención nutricional. Tesis de pregrado. Universidad de Valladolid. 2023. Disponible en:
<https://uvadoc.uva.es/bitstream/handle/10324/61269/TFG-M-N3085.pdf?sequence=1&isAllowed=y>

