



Ciencia Latina
Internacional

Ciencia Latina Revista Científica Multidisciplinar, Ciudad de México, México.
ISSN 2707-2207 / ISSN 2707-2215 (en línea), septiembre-octubre 2024,
Volumen 8, Número 5.

https://doi.org/10.37811/cl_rcm.v8i5

**REPARACIÓN DE HERNIAS VENTRALES
ASOSIADAS A DIÁSTASIS DE RECTOS MEDIANTE
LA TÉCNICA ETEP RIVES STOPPA EN UN
HOSPITAL DE SEGUNDO NIVEL**

**REPAIR OF VENTRAL HERNIAS ASSOCIATED WITH RECTUS
DIASTASIS USING THE ETEP RIVES STOPPA TECHNIQUE IN A
SECONDARY LEVEL HOSPITAL**

Eduardo Augusto Romero Chavarría
Hospital Luis Uría de la Oliva, Caja Nacional de Salud, Bolivia

Johanna Mariela Pinto Monroy
Caja Nacional de Salud, Bolivia

DOI: https://doi.org/10.37811/cl_rcm.v8i5.13588

Reparación de Hernias Ventrales Asociadas a Díástasis de Rectos Mediante la Técnica Etep Rives Stoppa en un Hospital de Segundo Nivel

Eduardo Augusto Romero Chavarría¹eduardo.rch@hotmail.com<https://orcid.org/0009-0003-4261-3657>

Hospital Luis Uría de la Oliva, Caja Nacional de Salud

La Paz- Bolivia

Johanna Mariela Pinto Monroyjomarita0804@gmail.com<https://orcid.org/0009-0002-9691-2129>Caja Nacional de Salud
La Paz-Bolivia

RESUMEN

Introducción. En los últimos años se han producido muchas innovaciones en el campo de la cirugía de las hernias de la pared abdominal. De forma convencional las hernias ventrales han sido tratadas mediante una técnica abierta y usualmente la malla colocada en posición preaponeurótica (*on-lay*). La técnica de Rives Stoppa tiene como principio la colocación de la malla en posición retromuscular (*sub-lay*) y se ha convertido en el “gold standard” para la reparación sobre todo de las hernias incisionales. Cada vez más son los adherentes al empleo de esta técnica para el tratamiento de las hernias ventrales dadas sus ventajas. La técnica eTEP Rives Stoppa (eTEP RS) replica esta técnica a través de un abordaje mínimamente invasivo. En este trabajo exponemos nuestra experiencia en la aplicación de esta técnica para el tratamiento de las hernias ventrales en un hospital de segundo nivel. Pacientes y métodos. Se realizó un análisis retrospectivo de los casos operados por esta técnica eTEP-RS entre los años 2021 a 2023. Se recolectaron los datos demográficos, las características de los defectos herniarios que presentaban estos pacientes y se analizaron los resultados postoperatorios. Resultados. Se realizaron 17 cirugías de hernia ventral utilizando la técnica eTEP-RS, la duración promedio de las cirugías fue de 170 min (155-205), el promedio de diámetro del defecto herniario fue de 4cm. En todos los casos la patología estaba asociada a díástasis de rectos, no mayor a 5cm. El promedio de tamaño de malla fue de 20 x 15 cm. Después de un seguimiento de 11 meses (2-24), no se identificaron complicaciones mayores, tampoco se identificó casos de recidiva herniaria. Conclusiones. La técnica eTEP-RS para la reparación de hernia ventral asociada a díástasis de rectos se muestra como una opción segura a la reparación por técnica abierta en casos seleccionados y permite la colocación de un gran pedazo de malla en posición retromuscular, en concordancia con las recomendaciones actuales. Se requiere un profundo conocimiento de la anatomía de la pared abdominal para una reparación segura y efectiva.

Palabras clave: etep-rs, hernia ventral, malla retromuscular, cirugía mínimamente invasiva, díástasis de rectos

¹ Autor principal.

Correspondencia: eduardo.rch@hotmail.com

Repair of Ventral Hernias Associated with Rectus Diastasis Using the eTEP Rives Stoppa Technique in a Secondary Level Hospital

ABSTRACT

Introduction. In recent years, many innovations have been made in the field of abdominal wall hernia surgery. Conventionally, ventral hernias have been treated with an open technique, and the mesh is usually placed in a pre-aponeurotic position (on-lay). The Rives Stoppa technique is based on placing the mesh in a retromuscular position (sub-lay) and has become the “gold standard” for the repair of incisional hernias. Increasingly, surgeons are adopting this technique for ventral hernia treatment due to its advantages. The eTEP Rives Stoppa (eTEP RS) technique replicates this approach through a minimally invasive method. In this paper, we present our experience in applying this technique for ventral hernia treatment in a secondary-level hospital. **Patients and methods.** A retrospective analysis was conducted on cases operated on with the eTEP-RS technique between 2021 and 2023. Demographic data, characteristics of the hernia defects, and postoperative outcomes were collected and analyzed. **Results.** A total of 17 ventral hernia surgeries were performed using the eTEP-RS technique, with an average surgery duration of 170 minutes (155-205), and an average hernia defect diameter of 4 cm. In all cases, the pathology was associated with rectus diastasis, no greater than 5 cm. The average mesh size was 20 x 15 cm. After a follow-up period of 11 months (2-24), no major complications or hernia recurrences were identified. **Conclusions.** The eTEP-RS technique for ventral hernia repair associated with rectus diastasis appears to be a safe alternative to open repair in selected cases, allowing for the placement of a large piece of mesh in a retromuscular position, in accordance with current recommendations. A deep understanding of the abdominal wall anatomy is required for safe and effective repair.

Keywords: etep-rs, ventral hernia, retromuscular mesh, minimally invasive surgery, rectus diastasis

Artículo recibido 12 agosto 2024

Aceptado para publicación: 18 setiembre 2024



INTRODUCCIÓN

Tradicionalmente las hernias ventrales han sido reparadas mediante un abordaje abierto. Para este efecto se han descrito múltiples técnicas y un factor diferenciador ha sido la posición respecto a los planos de la pared abdominal, donde se deja la malla.

La técnica de Rives Stoppa tiene como principio la colocación de la malla en posición retromuscular (*sub-lay*), cada vez más son los adherentes al empleo de esta técnica para el tratamiento de las hernias ventrales dadas sus ventajas y se ha convertido en el gold standard para el tratamiento de las hernias incisionales, describiéndose menores índices de recidiva, la colocación de una malla sin tensión y la preservación de la anatomía y funcionalidad de la pared abdominal.

La laparoscopia ha significado una revolución en el campo de la cirugía, muchos procedimientos actualmente se realizan por esta vía; los avances en la cirugía de la pared abdominal no han quedado atrás y actualmente se practica múltiples técnicas de reparación por mínima invasión.

Inicialmente descrita por Daes (2012), la técnica eTEP se desarrolló para mejorar el acceso en el tratamiento endoscópico de la hernia inguinal de gran tamaño. Posteriormente se ha ampliado la aplicación de esta técnica a la reparación de hernias ventrales replicando la técnica de Rives Stoppa y la colocación de la malla en posición retromuscular (eTEP-RS), este método continúa en evolución, siendo utilizado en múltiples escenarios, incluyendo en hospitales con disponibilidad de cirugía robótica, en estos últimos con grandes ventajas en cuanto a la ergonomía. Sin embargo, se demuestra también en muchos otros centros que se puede realizar este procedimiento por vía laparoscópica, siendo una opción válida en el tratamiento de las hernias ventrales.

La colocación de la malla en posición retromuscular mejora la vascularización en ambas caras de la malla con un aparente menor problema para la fijación, lo que se traduce en menores índices de recurrencia, menor dolor postoperatorio. Este tipo de acceso además tiene un menor riesgo de lesiones viscerales y se reducen los costos al no requerir mallas de contacto visceral.

La asociación de la patología herniaria con la diástasis de los rectos es frecuente y compromete aún más la pared abdominal, provocando mayor debilidad de la línea media y mayor posibilidad de recidiva herniaria en caso de solo realizar la hernioplastia sola y no la reparación integral de la pared abdominal. En nuestro caso seleccionamos para el empleo de esta técnica de reparación a aquellos pacientes que se

presentaban con patología herniaria ya sea primaria o hernia incisional preferentemente del tipo M3 y W1 a 2, según la clasificación de Chevrel. De la misma forma para ampliar las bondades de la aplicación de esta técnica se seleccionó a aquellos pacientes que además presentaban diástasis de rectos, con el objetivo de reparar también la línea media.

En este trabajo presentamos los resultados de nuestra experiencia inicial en el tratamiento de pacientes con hernia ventral y diástasis de rectos usando la técnica eTEP-RS y se discuten los aspectos técnicos claves.

MÉTODOS

Este es un estudio retrospectivo de los casos operados por esta técnica eTEP-RS entre los años 2021 a 2023. Los casos se operaron en la unidad de cirugía general del Hospital Luis Uría de la Oliva, en La Paz, Bolivia.

Como criterios de selección se consideró a aquellos pacientes que se presentaban con un diagnóstico de hernia ventral, ya sea primaria o incisional, se dio preferencia a aquellos pacientes que presentaban hernias umbilicales de localización M3 y con un tamaño entre W1 a W2. Sin embargo, también existieron algunos casos de hernias infraumbilicales M4, y hernias epigástricas M2.

Para todos los casos, se consideró también para la selección, la concomitancia con la presentación de la patología herniaria junto a diástasis de rectos. El motivo de esta selección fue para aprovechar aún más el tipo de abordaje elegido, permitiendo la reparación del defecto herniario y además la reparación de la línea media.

Se excluyeron de la elección de esta técnica a aquellos pacientes con comorbilidades no compensadas (ASA 3), los que cursaban con procesos infecciosos en la pared abdominal, aquellos pacientes no aptos para anestesia general y aquellos que presentaban complicaciones de la patología herniaria como incarceration o estrangulación.

Se recolectaron los datos demográficos (sexo, edad, IMC), las características de los defectos herniarios que presentaban estos pacientes (tamaño y localización del defecto herniario, área promedio del defecto), también se consideró el tamaño del material de prótesis utilizado (malla de polipropileno) y se analizaron los resultados postoperatorios, (tiempo de internación, periodo de seguimiento, complicaciones).



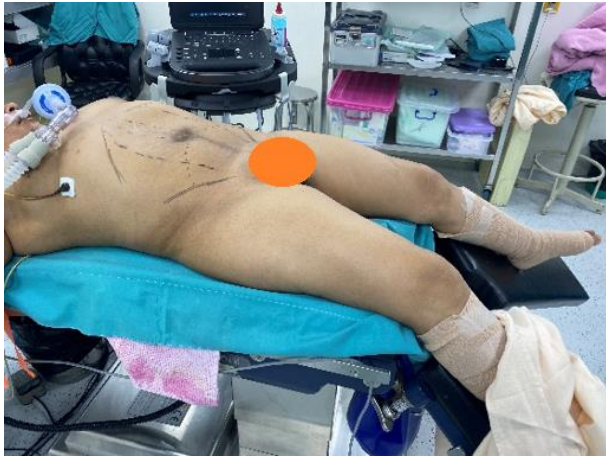

Ilustración 1 Posición del paciente en la sala de operaciones.

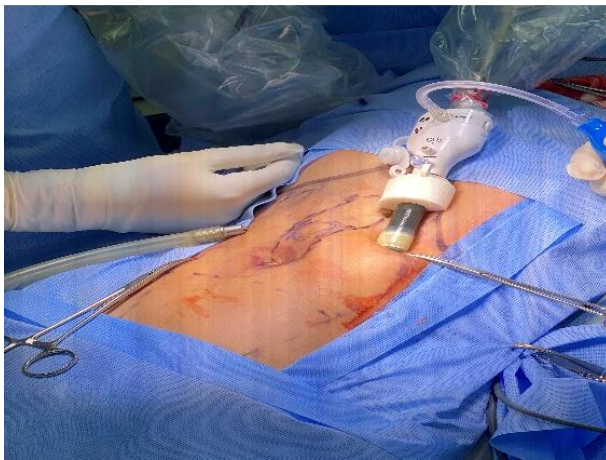

Ilustración 2 Acceso al espacio retromuscular

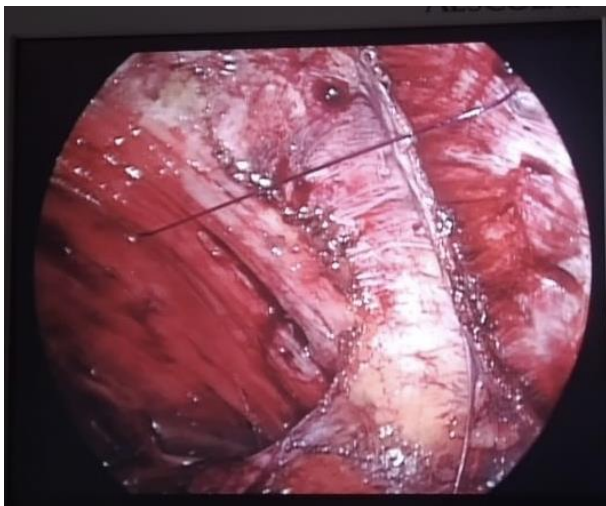


Ilustración 3 Visión de la línea alba e inicio de la plicatura

RESULTADOS

Se realizaron 17 cirugías de hernia ventral utilizando la técnica eTEP-RS, 11 mujeres, 6 varones, la duración promedio de las cirugías fue de 170 min (155-205), el promedio de diámetro del defecto herniario fue de 4cm, con un promedio de área del defecto de 20 cm². En total fueron 14 casos de hernia

umbilical, de los cuales 4 fueron hernias incisionales y 10 hernias primarias, también se operaron 2 casos de hernia epigástrica primaria de tipo M2 y un caso de hernia incisional infraumbilical de tipo M4, en todos los casos la patología estaba asociada a diástasis de rectos. En ningún caso la diástasis superó la medición de 5cm.

El promedio de tamaño de malla fue de 20 x 15cm, con un área promedio de malla de aproximadamente 300cm². El promedio de seguimiento fue de 11 meses (2-24), no se identificaron complicaciones mayores, tampoco se identificó aún casos de recidiva herniaria.

La estancia hospitalaria en promedio fue de 4 días.

DISCUSIÓN

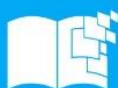Existe mucho interés en el desarrollo de nuevas técnicas para la reparación de las hernias ventrales buscando mayor efectividad en la reparación, reducción de complicaciones y aprovechar las ventajas de la mínima invasión.

Conociendo las bondades de la técnica eTEP RS, en nuestro centro nos planteamos la aplicación de esta técnica en casos seleccionados. De inicio destacamos que para una correcta reparación es imprescindible el conocimiento a profundidad de la anatomía de la pared abdominal y por otro lado es necesario contar con habilidades laparoscópicas que permitan el desarrollo de esta técnica y cumplir con los objetivos de reparación planteados.

En el Hospital Luis Uría de la Oliva, siendo un centro de segundo nivel y enfocado particularmente en el tratamiento de patología quirúrgica crónica; contamos con amplia experiencia de cirugía de pared abdominal, así mismo en cirugía laparoscópica.

Pretendiendo ofrecer una alternativa más de tratamiento de la patología herniaria, comenzamos a aplicar esta técnica en aquellos casos que a nuestro criterio serían los más beneficiados.

Los aspectos claves que nos hacen preferir esta técnica son: el consenso actual que existe sobre las ventajas de la colocación de la malla en posición retromuscular, la posibilidad de colocar una malla de mayores dimensiones que la que se podría colocar en una reparación abierta y que permitiría un adecuado solapamiento de la malla, por consiguiente, menor posibilidad de recidivas; y adicionalmente la posibilidad de realizar la reparación de la línea alba a través de una plicatura sin la necesidad de realizar grandes incisiones supraumbilicales. Sumamos a esto todos los beneficios de la cirugía



laparoscópica (menor tiempo de recuperación, menor estancia hospitalaria, menor dolor, menor índice de infecciones de sitio quirúrgico)

Destacamos también que una ventaja deseable es la menor incidencia de infecciones de sitio operatorio sobre todo en este tipo de hernias, así mismo ya que no requerimos de la creación de colgajos subcutáneos, la necesidad de dejar drenajes es mínima.

La técnica quirúrgica requiere mucha precisión en la disección de los planos de la pared abdominal, junto a una correcta comprensión de la anatomía.

Son necesarias habilidades laparoscópicas para la realización de las suturas, tanto para la reparación del defecto herniario como para la plicatura de la línea alba. No tener claros estos conceptos nos puede llevar a mayor fatiga del personal en la cirugía y mayores tiempos quirúrgicos, sin olvidar el mayor riesgo que puede haber para el paciente. Hemos notado que esta cirugía es inicialmente desafiante, sin embargo, con una adecuada selección de pacientes y la aplicación correcta de la técnica junto con su estandarización, es factible de realizar, segura y satisfactoria para el paciente.

En esta nuestra experiencia inicial se evitó la selección de pacientes con diástasis mayores a 5cm para evitar la necesidad de incisiones de descarga o separación de componentes, lo que habría supuesto mayor dificultad técnica.

Notamos como una ventaja más el hecho de que no se requiere la utilización de instrumental especial, solo hemos requerido el instrumental de cirugía laparoscópica básica para llevar adelante esta técnica.

La técnica eTEP RS es prometedora, pero debe ser introducida con precaución, el cumplimiento de los principios quirúrgicos clave, el dominio de los detalles técnicos puede mejorar la seguridad del procedimiento y es necesario para una mayor popularización de este método y determinación final de su eficacia.

Aunque este estudio implica un grupo pequeño, los resultados preliminares son prometedores. Es necesaria la evaluación de los resultados a largo plazo y con grupos más grandes de pacientes.

CONCLUSIONES

La técnica eTEP-RS para la reparación de hernia ventral asociada a diástasis de rectos se muestra como una opción segura a la reparación por técnica abierta en casos seleccionados y permite la colocación de un gran pedazo de malla en concordancia con las recomendaciones actuales. Se requiere un profundo



conocimiento de la anatomía de la pared abdominal para una reparación segura y efectiva.

REFERENCIAS BIBLIOGRAFICAS

- LeBlanc, K. A., & Booth, W. V. (1993). Laparoscopic repair of incisional abdominal hernias using expanded polytetrafluoroethylene: preliminary findings. *Surgical laparoscopy & endoscopy*, 3(1), 39–41.
- Belyansky, I., Daes, J., Radu, V.G. *et al.* A novel approach using the enhanced-view totally extraperitoneal (eTEP) technique for laparoscopic retromuscular hernia repair. *Surg Endosc* **32**, 1525–1532 (2018).
<https://doi.org/10.1007/s00464-017-5840-2>
- Daes, J. (2012). The enhanced view–totally extraperitoneal technique for repair of inguinal hernia. *Surgical Endoscopy*, 26(4), 1187–1189.
<https://doi.org/10.1007/s00464-011-1993-6>
- Quezada, N., Grimoldi, M., Besser, N., Jacobovsky, I., Achurra, P., & Crovari, F. (2022). Enhanced-view totally extraperitoneal (eTEP) approach for the treatment of abdominal wall hernias: mid-term results. *Surgical Endoscopy*, 36(1), 632–639.
<https://doi.org/10.1007/s00464-021-08330-3>
- Taşdelen H. A. (2022). The extended-view totally extraperitoneal (eTEP) approach for incisional abdominal wall hernias: results from a single center. *Surgical endoscopy*, 36(6), 4614–4623.
<https://doi.org/10.1007/s00464-021-08995-w>
- Ramana, B., Arora, E., & Belyansky, I. (2021). Signs and landmarks in eTEP Rives-Stoppa repair of ventral hernias. *Hernia : the journal of hernias and abdominal wall surgery*, 25(2), 545–550.
<https://doi.org/10.1007/s10029-020-02216-4>
- Srivastava, A., Sood, A., Joy, P. S., Mandal, S., Panwar, R., Ravichandran, S., Sarangi, S., & Woodcock, J. (2010). Principles of physics in surgery: the laws of mechanics and vectors physics for surgeons-part 2. *The Indian journal of surgery*, 72(5), 355–361.
<https://doi.org/10.1007/s12262-010-0155-8>
- Bittner, R., Bingener-Casey, J., Dietz, U., Fabian, M., Ferzli, G. S., Fortelny, R. H., Köckerling, F., Kukleta, J., Leblanc, K., Lomanto, D., Misra, M. C., Bansal, V. K., Morales-Conde, S.,



Ramshaw, B., Reinpold, W., Rim, S., Rohr, M., Schrittwieser, R., Simon, T., Smietanski, M., ... International Endohernia Society (IEHS) (2014). Guidelines for laparoscopic treatment of ventral and incisional abdominal wall hernias (International Endohernia Society (IEHS))-part 1. *Surgical endoscopy*, 28(1), 2–29.

<https://doi.org/10.1007/s00464-013-3170-6>

Li, J., Wang, Y., & Wu, L. (2022). The Comparison of eTEP and IPOM in Ventral and Incisional Hernia Repair: A Systematic Review and Meta-analysis. *Surgical laparoscopy, endoscopy & percutaneous techniques*, 32(2), 252–258.

<https://doi.org/10.1097/SLE.0000000000001035>

Kumar, N., Palanisamy, N. V., Parthasarathi, R., Sabnis, S. C., Nayak, S. K., & Palanivelu, C. (2021). A comparative prospective study of short-term outcomes of extended view totally extraperitoneal (e-TEP) repair versus laparoscopic intraperitoneal on lay mesh (IPOM) plus repair for ventral hernia. *Surgical endoscopy*, 35(9), 5072–5077.

<https://doi.org/10.1007/s00464-020-07990-x>

Strâmbu, V., Radu, P., Brătucu, M., Garofil, D., Iorga, C., Iorga, R., & Popa, F. (2013). Rives technique, a gold standard for incisional hernias -- our experience. *Chirurgia (Bucharest, Romania : 1990)*, 108(1), 46–50.

