

Ciencia Latina Revista Científica Multidisciplinar, Ciudad de México, México.
ISSN 2707-2207 / ISSN 2707-2215 (en línea), enero-febrero 2025,
Volumen 9, Número 1.

https://doi.org/10.37811/cl_rcm.v9i1

VASCULITIS POR INMUNOGLOBULINA A (IGA) EN PACIENTE PEDIATRICO: REPORTE DE CASO Y REVISIÓN DE LITERATURA

**IMMUNOGLOBULIN A (IGA) VASCULITIS IN PEDIATRIC
PATIENTS: A CASE REPORT AND LITERATURE REVIEW**

Eduardo Salvador Cabrera Chamu
Instituto Mexicano Del Seguro Social, México

Sergio Carlos Fernández Martínez
Instituto Mexicano Del Seguro Social, México

Diana Yuridia Barrera López
Instituto Mexicano Del Seguro Social, México

Karla Guadalupe Bandala Vicencio
Instituto Mexicano Del Seguro Social, México

Israel Armando Tino Parra
Instituto Mexicano Del Seguro Social, México

DOI: https://doi.org/10.37811/cl_rcm.v9i1.16486

Vasculitis por Inmunoglobulina A (IgA) en Paciente Pediátrico: Reporte de Caso y Revisión de Literatura

Eduardo Salvador Cabrera Chamu¹eddsalvador93@gmail.com<https://orcid.org/0009-0009-8583-4437>Instituto Mexicano Del Seguro Social
Teziutlán, Puebla
México**Sergio Carlos Fernández Martínez**sergio.fernandezm@imss.gob.mx<https://orcid.org/0000-0001-5651-8026>Instituto Mexicano Del Seguro Social
Teziutlán, Puebla
México**Diana Yuridia Barrera López**barreralopezdianayuridia@outlook.com<https://orcid.org/0000-0001-7775-1492>Instituto Mexicano Del Seguro Social
Teziutlán, Puebla
México**Karla Guadalupe Bandala Vicencio**karla.bandala15@gmail.com<https://orcid.org/0009-0001-7532-6115>Instituto Mexicano Del Seguro Social
Teziutlán, Puebla
México**Israel Armando Tino Parra**tinoyparra@gmail.com<https://orcid.org/0000-0002-0256-7241>Instituto Mexicano Del Seguro Social
Teziutlán, Puebla
México

RESUMEN

Este reporte tiene como objetivo presentar el caso de un paciente pediátrico con sospecha diagnóstica de Púrpura de Schönlein-Henoch (vasculitis por IgA), ingresado en el HGZ 23, referido desde la UMF No. 22. Se trata de masculino de 5 años presentó lesiones purpúricas inicialmente en las rodillas y pies, que evolucionaron hacia ampollas violáceas en áreas de presión, acompañadas de fiebre, vómitos y dolor abdominal. Las estrategias metodológicas incluyeron una revisión clínica exhaustiva, estudios de laboratorio y análisis histopatológicos. En los resultados, el hemograma reveló leucocitosis leve, mientras que el examen de orina mostró hematuria microscópica y proteinuria leve. La inmunoglobulina A estuvo elevada a 152.8 mg/dL, El cultivo de las lesiones no mostró infección bacteriana, lo que respaldó la sospecha de vasculitis. La biopsia cutánea mostró infiltrados linfoplasmocitarios y necrosis celular, confirmando el diagnóstico. Se inició tratamiento con prednisona, dicloxacilina, mupirocina tópica y loratadina, con una mejoría progresiva de las lesiones dérmicas. Este reporte fue realizado mediante una revisión exhaustiva de artículos científicos en PubMed y Google Académico, destacando la importancia del diagnóstico temprano y manejo adecuado para prevenir complicaciones en casos de vasculitis por IgA.

Palabras clave: vasculitis por IgA, leucocitosis, proteinuria, biopsia cutánea, cultivo de lesiones

¹ Autor principal

Correspondencia: eddsalvador93@gmail.com

Immunoglobulin A (IgA) Vasculitis in Pediatric Patients: A Case Report and Literature Review

ABSTRACT

This report aims to present the case of a pediatric patient with suspected diagnosis of Henoch-Schönlein purpura (IgA vasculitis), admitted to HGZ 23, referred from UMF No. 22. This is a 5-year-old male who presented purpuric lesions initially on the knees and feet, which evolved into violaceous blisters in pressure areas, accompanied by fever, vomiting and abdominal pain. The methodological strategies included an exhaustive clinical review, laboratory studies and histopathological analysis. In the results, the complete blood count revealed mild leukocytosis, while the urine test showed microscopic hematuria and mild proteinuria. Immunoglobulin A was elevated at 152.8 mg/dL. Culture of the lesions showed no bacterial infection, which supported the suspicion of vasculitis. Skin biopsy showed lymphoplasmacytic infiltrates and cellular necrosis, confirming the diagnosis. Treatment was started with prednisone, dicloxacillin, topical mupirocin and loratadine, with progressive improvement of the dermal lesions. This report was prepared through an exhaustive review of scientific articles in PubMed and Google Scholar, highlighting the importance of early diagnosis and adequate management to prevent complications in cases of IgA vasculitis.

Keywords: IgA vasculitis, leukocytosis, proteinuria, skin biopsy, wound culture

*Artículo recibido 17 enero 2025
Aceptado para publicación: 21 febrero 2025*



INTRODUCCIÓN

Las vasculitis primarias constituyen un grupo de enfermedades de etiología desconocida que se caracterizan por la inflamación en las paredes de los vasos sanguíneos, lo cual puede comprometer cualquier órgano del cuerpo (Andrade Quezada & Ladino Ramírez, 2024).

La vasculitis mediada por inmunoglobulina A (IgA), también conocida como púrpura de Henoch-Schönlein o púrpura reumatoide, es un tipo de vasculitis leucocitoclástica que afecta los vasos sanguíneos pequeños. Esta condición está relacionada con la formación de inmunocomplejos de IgA que se depositan en las paredes de los vasos, especialmente en capilares, vénulas y arteriolas, Aunque su causa es desconocida, su patogenia implica el depósito de complejos inmunes de IgA1, cuya producción aumentada y defectuoso aclaramiento elevan sus niveles en sangre (Moria Figueroa et al., 2023).

La púrpura de Henoch-Schönlein (PHS) representa la vasculitis sistémica más frecuente en la población pediátrica, con una incidencia que varía según el grupo poblacional. Sus manifestaciones clínicas más características incluyen una erupción cutánea heterogénea con púrpura palpable, dolor abdominal, sangrado digestivo, artralgias y glomerulonefritis. No obstante, su diagnóstico puede resultar complejo, ya que el dolor abdominal suele anteceder a la aparición de la púrpura, lo que puede generar confusión con otras enfermedades como la gastroenteritis o el abdomen agudo. Asimismo, el sangrado gastrointestinal debe distinguirse de otras afecciones, como úlceras o enteritis necrotizante hemorrágica. Debido a la falta de especificidad en sus síntomas y en las pruebas auxiliares, esta enfermedad puede ser diagnosticada erróneamente. (Liu et al., 2023)

Vasculitis por IgA

La vasculitis mediada por IgA se clasifica como una vasculitis de vasos pequeños, caracterizada por el depósito de inmunocomplejos (IC) que contienen IgA. Es la forma más común de vasculitis en la infancia, con una proporción de casos en niños frente a adultos de entre 150 y 200 a 1. En adultos, esta enfermedad puede presentarse a cualquier edad, aunque su incidencia es mayor en individuos con una edad media de 50 años, con un rango que va desde los 15 hasta los 86 años (Servioli, 2023)



Etiología

Mayormente idiopática (44%-55%), puede asociarse a infecciones (20%), medicamentos (10%-20%), enfermedades autoinmunes como LES y AR, y neoplasias raras como leucemia y linfoma no Hodgkin. Infecciones como hepatitis C y fármacos, incluidos AINEs y amoxicilina, destacan como factores causales identificados. El LES es frecuente en casos de vasculitis leucocitoclástica. (Manuel Gil-Ramos et al., n.d.)

Una condición que aún no ha sido completamente investigada es la posible relación entre los procesos tipo vasculitis por IgA y la infección por SARS-CoV-2, así como la enfermedad COVID-19. Esta asociación se basa en una respuesta inmune humoral mediada por IgA, que se encuentra exacerbada en los casos de COVID-19, lo que favorece el depósito de complejos de IgA en el endotelio vascular y, en consecuencia, el desarrollo de una vasculitis relacionada con esta inmunoglobulina (Nakandakari Gomez et al., 2021)

Epidemiología

Más común en niños, con una incidencia anual de 3-26,7 por cada 100,000, entre 4 y 6 años. Se manifiesta con púrpura palpable, dolor, sangrado, síntomas gastrointestinales, renales, artralgia o artritis, y orquitis (14%). Predomina en varones, muestra variación estacional y tiene una distribución global homogénea. (Penido & Palma, 2022)

Fisiopatología

La vasculitis IgA (PSH) inicia con una sobreproducción de IgA, formando inmunocomplejos que se depositan en vasos pequeños de piel, riñones, tracto gastrointestinal y articulaciones. Esto activa una inflamación local mediada por neutrófilos, causando vasculitis leucocitoclástica con necrosis fibrinoide, leucocitoclasia y extravasación de hematíes. En riñones, las lesiones son similares a la nefropatía por IgA, y en piel, los depósitos se localizan en la unión dermoepidérmica. La inmunofluorescencia directa confirma la presencia de IgA, esencial para el diagnóstico. Estas alteraciones explican síntomas como púrpura palpable, dolor abdominal, artralgias y daño renal característicos de la PSH. (Oña & Fonseca, 2023)



Cuadro Clínico

En niños presenta púrpura palpable sin trombocitopenia, artritis/artralgia, dolor abdominal y nefropatía. La erupción cutánea, principal síntoma, afecta extremidades inferiores y ocasionalmente glúteos o rostro. La artritis, oligoarticular y transitoria. Los síntomas gastrointestinales incluyen melena y hematemesis, pudiendo simular abdomen agudo. La afectación renal, presente en 20-55%, varía de hematuria leve a insuficiencia renal. Estos hallazgos destacan su compleja presentación clínica. (Leitón Solano et al., 2022)

Diagnostico

La púrpura palpable está presente en todos los casos. La artralgia y artritis son más comunes en niños (45% y 68.3%) que en adultos (10% y 20%). El dolor abdominal afecta al 51.7% de los niños y al 35% de los adultos. Los niños presentan niveles de creatinina sérica más bajos (0.418 mg/dl) en comparación con los adultos (1.144 mg/dl). Los niveles de PCR son más altos en adultos (5.84 mg/dl) que en niños (3.39 mg/dl), mientras que los niveles de C3 son más elevados en niños (148.32 mg/dl.) (Levanon et al., 2023)

El diagnóstico de vasculitis por IgA se basa en exámenes como hemograma diferencial, pruebas de PCR, BSG, pruebas hepáticas y medición de albúmina y creatinina. Se realiza análisis de orina para identificar manifestaciones orgánicas. Aunque los niveles de IgA pueden estar elevados, no son específicos. Histológicamente, muestra depósitos predominantes de IgA1 en el mesangio. La biopsia renal revela hiper celularidad mesangial y fibrosis. El diagnóstico temprano es crucial, ya que la progresión a insuficiencia renal crónica puede indicar un diagnóstico tardío. (Pillebout, 2021)

Tratamiento

El tratamiento de la vasculitis por IgA (IgAV) incluye analgésicos para aliviar el dolor y, en casos graves como necrosis cutánea o artralgia severa, se administran glucocorticoides (1-2 mg/kg, máximo 60 mg/día). Dapsona y colchicina también se utilizan, especialmente en vasculitis cutánea aislada. Para las manifestaciones gastrointestinales, se recetan analgésicos para el dolor abdominal y glucocorticoides en casos graves con complicaciones como hemorragias o intususcepción. (Rose et al., 2023)



El tratamiento en niños combinó terapias convencionales con alfacalcidol para evaluar su impacto en la función inmune.

Se utilizaron vitamina C, dipiridamol, calcio, imitidina y antibióticos en la fase aguda. En casos graves, se administraron glucocorticoides y ciclofosfamida para proteinuria nefrótica. Alfacalcidol se añadió en el grupo de observación, con seguimiento de calcio en sangre y orina. Los resultados se evaluaron mediante análisis de linfocitos T, células NK y marcadores inflamatorios, con seguimiento de 6 meses para detectar recurrencias y daño renal.(Fu et al., 2021)

En casos de nefritis moderada con proteinuria persistente, se pueden incorporar azatioprina (AZA) o micofenolato mofetilo (MMF). En situaciones graves con glomerulonefritis de rápida progresión, se ha utilizado plasmaféresis, aunque su efectividad es difícil de evaluar debido a la combinación con otros tratamientos. La ciclosporina A es útil en niños con nefritis y síndrome nefrótico, mejorando la proteinuria y los hallazgos histológicos. También se recomienda el uso de inhibidores de la ECA o bloqueadores de angiotensina para prevenir daño glomerular en pacientes con proteinuria persistente. (Vaz et al., 2021)

Pronóstico

El pronóstico es favorable, especialmente sin daño renal, con recuperación en el primer mes. En casos con compromiso renal, los problemas surgen en los primeros seis meses. Se recomienda seguimiento estrecho durante el primer año. Es importante monitorear a niños con antecedentes de púrpura de Henoch-Schönlein y a mujeres embarazadas debido al riesgo de hipertensión y complicaciones renales.(Gómez et al., 2020)

Depende de complicaciones graves, como las gastrointestinales, pulmonares, neurológicas y renales. Se investigan biomarcadores no invasivos, como KIM-1, MCP-1 y NAG, para diagnóstico temprano y evaluación continua.

Factores como la actividad del factor XIII de coagulación y la relación neutrófilos/linfocitos son útiles en complicaciones gastrointestinales. La nefritis es una complicación a largo plazo, con mayor riesgo en niños mayores de 8 años o con recaídas. (Xu et al., 2022)



Reporte de Caso

Paciente masculino de 5 años y 9 meses, previamente sano, quien ingresó al servicio de urgencias pediátrica por la aparición de lesiones purpúricas en extremidades inferiores, que progresaron a ampollas violáceas con base eritematosa y se extendieron posteriormente a extremidades superiores, acompañadas de fiebre, vómitos ocasionales y dolor abdominal localizado en mesogastrio e hipocondrio derecho, sin diarrea ni sangrado gastrointestinal evidente. Al ingreso, se encontraba alerta, afebril y hemodinámicamente estable, con lesiones purpúricas y ampollares en extremidades, predominantemente en áreas de presión, y dolor abdominal leve. Los estudios iniciales mostraron leucocitosis leve (11,200 células/ μ L), hematuria microscópica (3-5 hematíes por campo), proteinuria leve (0.2 g/dL), y química sanguínea dentro de parámetros normales. La biopsia cutánea mostró signos compatibles con vasculitis IgA y un infiltrado inflamatorio predominante de neutrófilos y linfocitos, sin signos de infección secundaria. La serología viral fue negativa, y la inmunoglobulina A (IgA) estaba elevada en 152.8 mg/dL (Figura 1).

El cultivo de las lesiones cutáneas fue negativo para bacterias, hongos y virus, lo que apoyó la hipótesis autoinmune. Se inició tratamiento con prednisona (1 mg/kg/día), dicloxacilina (50 mg/kg/día) y mupirocina tópica, con evolución favorable. El dolor abdominal mejoró en las primeras 48 horas, las lesiones cutáneas comenzaron a involucionar y la función renal fue monitoreada sin alteraciones significativas

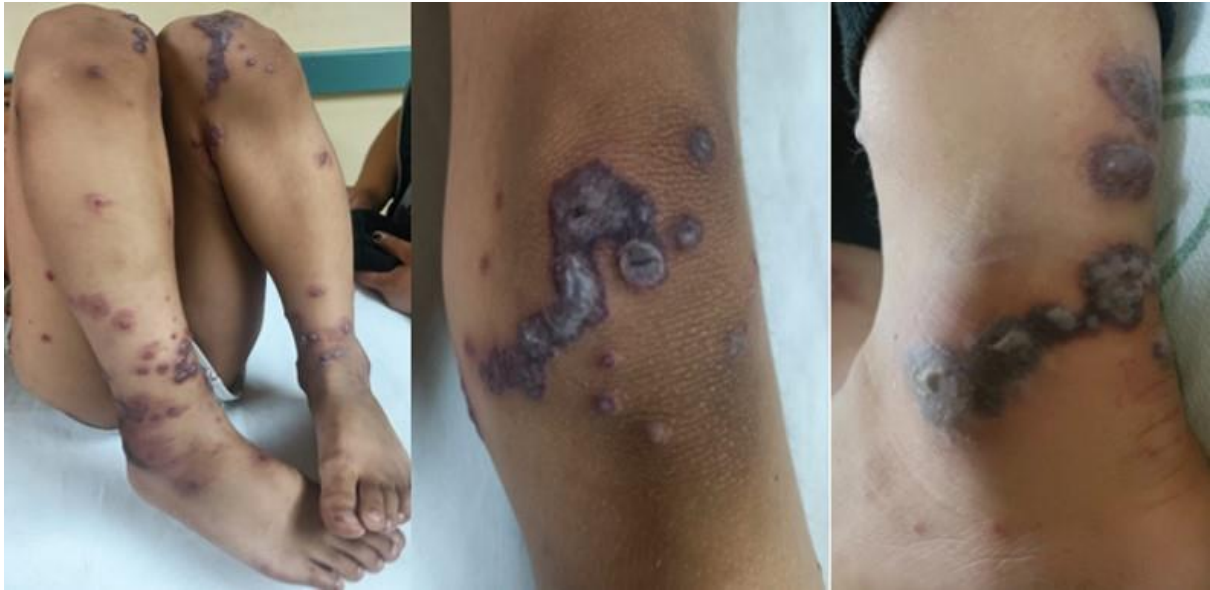Evolución y Seguimiento

El paciente fue dado de alta al cuarto día de hospitalización, con mejoría significativa del dolor abdominal en las primeras 48 horas y sin evidencia de nuevas lesiones cutáneas. Se programó seguimiento ambulatorio para evaluar la resolución de las lesiones y la función renal, así como para identificar posibles recaídas o complicaciones. En el seguimiento a siete días, el paciente presentó resolución completa de las lesiones cutáneas, sin dolor abdominal ni alteraciones urinarias, evidenciando un claro progreso hacia la curación. No hubo evidencia de recaída en las semanas subsecuentes (Figura 2).



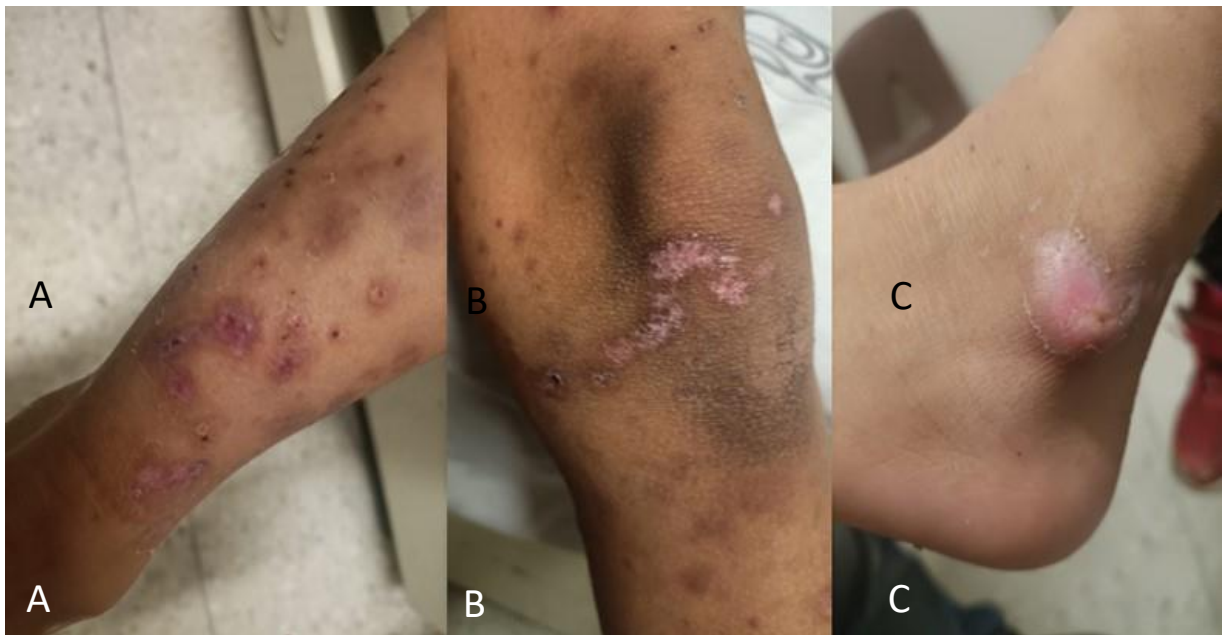
ILUSTRACIONES, TABLAS, FIGURAS

Figura 1



A: Máculas eritematosas en la región de las rodillas, con progresión hacia los pies. B: Lesiones de 1 cm de diámetro, coloración violácea eritematosa, alternadas con máculas eritematosas. C: Lesiones bullosas de coloración violácea con base eritematosa.

Figura 2. A



Extremidades inferiores con signos de estabilización y reducción en la inflamación. B: Proceso de cicatrización, alternando con áreas menos eritematosas. C: La lesión bullosa han disminuido en tamaño e intensidad.

CONCLUSIONES

Los hallazgos en el manejo del caso de vasculitis por inmunoglobulina A (IgAV) en la Unidad de Medicina Familiar No. 22 coinciden con la literatura. El diagnóstico oportuno y el manejo conservador fueron fundamentales para el desenlace favorable de este caso de vasculitis por IgA, el tratamiento incluyó descanso, hidratación y corticoides, alineado con las pautas para pacientes sin afectación renal significativa, resultando en una mejora en las primeras semanas. Se evitó el uso de antibióticos, como la ceftriaxona, que podrían agravar la condición, confirmando la recomendación de la literatura. La resolución completa de las lesiones cutáneas y la ausencia de complicaciones en el seguimiento posterior refuerzan la efectividad del tratamiento.

Además, el seguimiento temprano con análisis de orina y control de presión arterial fue esencial. Los biomarcadores como KIM-1 y NAG podrían ser útiles para monitorear complicaciones renales a largo plazo. Este reporte subraya la importancia del monitoreo continuo para prevenir complicaciones renales y gastrointestinales en pacientes pediátricos con esta condición.

REFERENCIAS BIBLIOGRAFICAS

- Andrade Quezada, N., & Ladino Ramírez, M. (2024). Caracterización de las vasculitis primarias en pediatría. *Andes Pediatrica*, 95(6), 744. <https://doi.org/10.32641/andespediatr.v95i6.5154>
- Fu, Q., Shi, M. F., & Chen, Y. (2021). Clinical effect of alfalcidol in children with Henoch-Schönlein purpura: A prospective randomized controlled trial. In *Chinese Journal of Contemporary Pediatrics* (Vol. 23, Issue 8, pp. 797–801). Central South University. <https://doi.org/10.7499/j.issn.1008-8830.2105136>
- Gómez, S., Pérez, M., Pellegrini, M., Isern, E., Quintana, C., Artacho, P., Bertolini, M., Pomerantz, B., & Gadda, N. (2020). Henoch-Schönlein purpura in pediatrics: Ten years of experience at a moderate risk office of a general hospital. *Archivos Argentinos de Pediatría*, 118(1), 31–37. <https://doi.org/10.5546/AAP.2020.31>
- Leitón Solano, V., Obaldía Mata, A., & Solano Garita, S. (2022). Diagnóstico y tratamiento de la Vasculitis por IgA. *Revista Medica Sinergia*, 7(4), e791. <https://doi.org/10.31434/rms.v7i4.791>
- Levanon, S., Gotloib, V., Kraus, Y., Novofastovski, I., Brikman, S., Fawaz, A., Egbaria, M., Butbul Aviel, Y., Balbir-Gurman, A., Mader, R., & Bieber, A. (2023). IgA vasculitis in adults, pediatrics



- and non-vasculitic IgA nephropathy, retrospective analysis from 2 centers. *Medicine*, 102(50), e36521. <https://doi.org/10.1097/MD.00000000000036521>
- Liu, L., Liu, H., Zhu, K., Zhang, L., Yin, X., Han, L., Wang, M., Gao, S., Xiao, X., Yang, J., Huang, C., & Huang, Y. (2023). Proteome analysis reveals novel serum biomarkers for Henoch-Schönlein purpura in Chinese children. *Journal of Proteomics*, 276, 104841. <https://doi.org/10.1016/j.jprot.2023.104841>
- Manuel Gil-Ramos, J., Coronado-Magalhaes, G., María Martínez-Sánchez, L., & Bolivariana CORRESPONDENCIA José Manuel Gil Ramos, P. (n.d.). *Vasculitis leucocitoclástica, clasificación y abordaje diagnóstico. Leukocytoclastic vasculitis, classification and diagnostic approach. Revisión de la literatura.* <https://orcid.org/0000-0001-7158-8778>
- Moria Figueroa, D. G., Paliz Lage, S. F., Chávez Narváez, S. V., Bustamante Jaramillo, C. N., & Álvarez Saltos, M. D. (2023). Vasculitis por Inmunoglobulina a (Iga) en el Paciente Masculino de 20 Años de Edad. Reporte de Caso y Revisión Bibliográfica. *Ciencia Latina Revista Científica Multidisciplinar*, 7(3), 7802–7816. https://doi.org/10.37811/cl_rcm.v7i3.6759
- Nakandakari Gomez, M. D., Marín Macedo, H., & Seminario Vilca, R. (2021). IgA (Henoch Schönlein Purpura) Vasculitis in a Pediatric Patient with COVID-19 and Strongyloidiasis. *Revista de La Facultad de Medicina Humana*, 21(1), 184–190. <https://doi.org/10.25176/RFMH.v21i1.3265>
- Oña, J., & Fonseca, E. (2023). Púrpura De Henoch-Schönlein: Una Revisión. *LATAM Revista Latinoamericana de Ciencias Sociales y Humanidades*, 4(4). <https://doi.org/10.56712/latam.v4i4.1251>
- Penido, M. G. M. G., & Palma, L. M. P. (2022). IgA vasculitis in children. *Brazilian Journal of Nephrology*, 44(1), 3–5. <https://doi.org/10.1590/2175-8239-jbn-2022-e002>
- Pillebout, E. (2021). IgA Vasculitis and IgA Nephropathy: Same Disease? *Journal of Clinical Medicine*, 10(11), 2310. <https://doi.org/10.3390/jcm10112310>
- Rose, K., Turner, J.-E., & Iking-Konert, C. (2023). Immunglobulin-A-Vaskulitis (IgAV). *Zeitschrift Für Rheumatologie*, 82(7), 587–598. <https://doi.org/10.1007/s00393-023-01355-0>
- Servioli, L. F. (2023). Vasculitis por IgA del adulto. Caso clínico. *Revista Uruguaya de Medicina Interna*, 8(3). <https://doi.org/10.26445/08.03.8>



- Vaz, A. S., Penteado, R., Cordinhã, C., Carmo, C., & Gomes, C. (2021). IgA vasculitis (Henoch-Schönlein purpura) nephritis and psoriasis in a child: is there a relationship? *Brazilian Journal of Nephrology*, 43(4), 603–607. <https://doi.org/10.1590/2175-8239-jbn-2020-0101>
- Xu, L., Li, Y., & Wu, X. (2022). IgA vasculitis update: Epidemiology, pathogenesis, and biomarkers. *Frontiers in Immunology*, 13. <https://doi.org/10.3389/fimmu.2022.921864>

