

## **Associação de peeling orgânico com intradérmicos para rejuvenescimento**

**Daniela Oliveira Lopes<sup>1</sup>**

[daniela.lopezz@hotmail.com](mailto:daniela.lopezz@hotmail.com)

**Dr. Fabiano de Abreu Agrela Rodrigues<sup>2</sup>**

[deabreu.fabiano@gmail.com](mailto:deabreu.fabiano@gmail.com)

### **RESUMO**

O presente estudo versa sobre o uso do peeling orgânico intercalado com uma mescla intradérmica, a fim de que se consiga uma eficácia no tratamento de rejuvenescimento em região diversificada.

**Palavras-chave:** peelingorgânico; aplicação intradérmica; eficácia; rejuvenescimento.

---

<sup>1</sup> Graduada em Estética e Cosmetologia - Universidade Braz Cubas – Bragança Paulista (SP). Pós Graduada em Estética e Cosmética Intradérmicos e Subcutâneos, FAISP. Especialista em Cosmiatria Orgânica e Ortomolecular. Presidente da SindEstética e da Sociedade Brasileira Estética e Cosmetologia. Pós Graduada em Estética e Cosmetologia Avançada, UNIFESP - Universidade Federal de São Paulo. Residência em Intradermoterapia Estética T.A.E. Pesquisadora em Cosmetologia em prol do envelhecimento, curso integrado a UNICAMP - Universidade Estadual de Campinas

<sup>2</sup>PhD, neurocientista, mestre psicanalista, biólogo, historiador, antropólogo, com formações também em neuropsicologia, neurolinguística, neuroplasticidade, inteligência artificial, neurociência aplicada à aprendizagem, filosofia, jornalismo e formação profissional em nutrição clínica - Diretor do Centro de Pesquisas e Análises Heráclito; Chefe do Departamento de Ciências e Tecnologia da Logos University International, UniLogos.

## **Association of organic peeling with intradermal for rejuvenation**

### **ABSTRACT**

The present study deals with the use of organic peel interspersed with an intradermal blend, in order to achieve efficacy in the treatment of rejuvenation, in this study in the neck region.

**Keywords:** organic peeling; intradermal application; efficiency; rejuvenation.

Artículo recibido: 02 enero 2022

Aceptado para publicación: 28 enero 2022

Correspondencia: [daniela.lopez@hotmail.com](mailto:daniela.lopez@hotmail.com)

Conflictos de Interés: Ninguna que declarar

## **1 INTRODUÇÃO**

Diariamente a pele é notada como uma questão essencial da estética representada como o símbolo da juventude, do senso cronológico, do cuidado e muitas vezes até como símbolo da sabedoria por meios de suas rugas aparentes. De acordo com Barbosa (2011, apud BARCELOS; FERREIRA, 2018), a pele até pode parecer um órgão simples, pois ela tem uma complexa e extensa estrutura que deve ser tratada com procedimentos, cuidados e aplicações para que os seus componentes não venha perder as suas propriedades.

A pele é composta por 3 componentes e este contém cada uma a sua especificidade, que são a Epiderme, Derme e Hipoderme, onde: Epiderme é de origem ectodérmica e é responsável pela impermeabilização da pele e produz a queratina, já a Derme é de origem mesodérmica e situam-se os vasos, nervos, músculos eretores dos pelos e Hipoderme é uma camada que é responsável pelo deslizamento das estruturas subjacentes cuja poderá ter camadas formadas por células gordurosas. Sousa et al. (2015, apud BARCELOS; FERREIRA, 2018).

De acordo com Batistela, Chorilli e Leonardi (2007), para manter o sistema em equilíbrio a pele possui algumas funções como proteção, nutrição, queratogênese, pigmentação, transpiração, perspiração, termorregulação, defesa e absorção. (apud BARCELOS; FERREIRA, 2018).

Segundo Barcelos e Ferreira (2018), um dos maiores problemas no campo da estética é o envelhecimento. Sendo ele Nardin (1999, apud BARCELOS; FERREIRA, 2018), este envelhecimento cutâneo é intrínseco e atrófico o que acaba resultando na perda da elasticidade, o que causa atrofia epidérmica, assim aumentando as linhas de expressão, causada pelo achatamento na junção dermo-epidérmica na camada basal e reticular, e faz com que a atividade metabólica se torne mais lenta. Zanluchi (2007), ainda ressalta que o envelhecimento extrínseco se dá pelo envelhecimento a exposição dos raios UV, assim causando flacidez, rugas o engrossamento da pele e a pigmentação irregular. (apud BARCELOS; FERREIRA, 2018).

Dentre essas adversidades, existe uma diversidade de tratamentos que possam ser utilizados, como o uso da terapia de peeling químico, que é uma quimioesfoliação com aplicação de um ou mais agentes com propriedades esfoliantes como ácidos, e que resulta na destruição de partes da epiderme e/ou da derme, posteriormente ocorre uma regeneração dos tecidos dérmicos e epidérmicos.

Kede (2015, apud BARCELOS;FERREIRA, 2018). Visto toda movimentação em torno desse tema, foi criado um protocolo na era moderna dos peelings orgânicos intercalando com mesclas de ativos intradérmicos.

Foi ajustado dois agentes superficiais para produzirem um peeling de média profundidade. Utilizando outra técnica de combinação de mescla intradérmica, combinado ou isolado. Para realização desta pesquisa teve-se como motivação à afinidade pela estética facial e fascínio com relação aos benefícios que os procedimentos estéticos fornecem à pele, independente da idade do paciente.

Aponta Nascimento (2015), que a definição do envelhecimento se dá por meio da diminuição da eficiência da homeostase, devido a sobrecarga funcional do organismo, e essas mudanças ocorrem durante a maturidade humana, que compromete os estímulos aos poucos, como resposta do corpo e manutenção do mesmo. (apud BARCELOS;FERREIRA, 2018).

Afirma Barcelos e Ferreira (2018), que o objetivo da pesquisa é relatar os satisfatórios resultados em relação ao rejuvenescimento da pele com o uso de peeling químico de alfa hidroxiácidos, suas aplicações, reações e concentrações, mostrando a forma adequada de aplicações e com grande importância na anamnese.

## **2 ESCALA DE GRAU DE ENVELHECIMENTO**

Para auxiliar na decisão do tratamento para cada indivíduo e para entender a pele envelhecida, foram criadas classificações clínicas do envelhecimento facial. Segundo uma classificação do envelhecimento elaborado por Richard Glogau, a mesma pode variar do tipo I ao tipo IV, e é usada como um dos principais critérios para a escolha da profundidade dos peelings. Pereira e Mejia (2016, apud BARCELOS;FERREIRA, 2018). Depreendemos de Souza et al. (2007, apud BARCELOS;FERREIRA, 2018), que com essa classificação a pele pode ser agrupada em IV graus de acordo com os sinais que apresenta, conforme a Tabela 1.

Tabela 1 - Classificação de envelhecimento facial

Grau I	Mínimas rugas, fotoenvelhecimento inicial, alteração suave na pigmentação, ausência de queratoses ou lentigos senis; acomete pessoas dos 20 aos 30 anos que geralmente não necessitam de maquiagem.
Grau II	A pele permanece lisa na ausência de movimentos, mas durante a movimentação (sorriso, franzir a testa etc.) as rugas aparecem, presença de lentigos senis e telangiectasias iniciais, mas não possui queratoses visíveis; acomete pessoas dos 30 aos 40 anos que necessitam de uma maquiagem leve.
Grau III	Rugas visíveis mesmo na ausência de movimentação, presença de lentigos senis, telangiectasias e queratoses solares; acomete pessoas acima dos 50 anos que necessitam de maquiagem constantemente.
Grau IV	Rugas generalizadas, diminuição da espessura da epiderme, pele com coloração amarelo-acinzentado (pelo aumento da espessura da camada córnea), maior tendência a câncer de pele; acomete pessoas acima dos 60 anos que a maquiagem não deve ser utilizada porque resseca e fragmenta.

Fonte: Souza *et al.* (2007, *apud* BARCELOS; FERREIRA, 2018, p. 6)

### 3 CLASSIFICAÇÃO DOS PEELINGS ORGÂNICOS

A escolha da técnica específica a ser usada foi obtida através do conhecimento da profundidade da lesão. Sendo assim o peeling orgânico como atinge apenas a epiderme, os melhores resultados foram obtidos com aplicações seriadas, realizadas em intervalos curto. Induzindo a descamação, com uma aceleração consequente do ciclo celular.

Essas soluções removeram a camada superficial do estrato córneo, gerando uma pele de textura mais suave e pigmentada de modo mais homogêneo. Melhora na textura da pele, são coadjuvantes no tratamento da acne, clareiam manchas e atenuam rugas finas, além de estimular a renovação de colágeno. Provocando uma descamação uniforme. São indicados para ceratoses (lesões pré-cancerosas) e rugas mais pronunciadas.

A recuperação pode durar até um mês. Apresentam resultados significativos, com renovação importante da pele e diminuição de rugas profundas, como aquelas ao redor da boca e dos olhos.

#### **4 POLI HIDROXIÁCIDOS**

Os poli-hidroxiácidos PHA's fazem parte de um grupo de substâncias utilizadas nessas categorias de peeling, são ativos derivados do açúcar e insumos orgânicos. O Peeling Orgânico são produtos de utilização em peelings superficiais e médios, indicados para rugas finas, médias, lesões actínicas, melasma, efélides, acne, discromias, peles rugosas, hiperpigmentação pós- inflamatória hiper queratinização, fotoenvelhecimento e queratoses.

Estudos clínicos demonstram que o uso tópico do peeling orgânico auxilia no reparo e proporciona melhoria de rugas finas, asperezas e reverte os danos provocados pelo sol. Resultados histológicos do tratamento com peeling orgânico, incluem redução na espessura do extrato córneo, diferenciação celular mais organizada, dispersão dos grânulos de melanina, aumento da espessura da derme papilar, da síntese de colágeno pelo estímulo de fibroblastos, dos níveis de ácido hialurônico e de fibras elásticas.

Age no envelhecimento, promovendo melhoras em relação ao tratamento de rugas superficiais, médias e profundas, manchas senis, flacidez de pele, pele seca, entre outras. É indicado para todos os tipos de pele e em qualquer região do corpo. Inclusive vantajoso para o rejuvenescimento para peles mais morenas.

#### **5 CONSIDERAÇÕES FINAIS DO PEELING ORGÂNICO**

Após a análise dos estudos e de toda revisão clínica sobre o tratamento foi possível identificar que o uso dos poli-hidroxiácidos, nas formulações de peelings orgânicos atuam de maneira rejuvenescedora, melhorando o aspecto e aparência da pele deixando-a mais macia e hidratada, fazendo com que haja uma redução da coesão entre as células facilitando o processo de renovação celular. Foi possível também observar o clareamento das manchas senis e renovação celular em maior escala, proporcionando a pele um aspecto mais uniforme e liso.

No entanto pode observar no estudo que para que se tenha resultados satisfatórios deve atentar-se às mesclas de colágeno, dmae, elastina em aplicações intradérmicas, observando-se maiores concentrações de estímulo dos fibroblastos comparado ao protocolo do peeling orgânico sem utilização das mesclas intradérmicas.

#### **6 INTRADERMOTERAPIA**

Aponta Oliveira (2007, apud SILVA, 2018), que a intradermoterapia foi introduzida por Pistor da França em 1958, e é considerado um procedimento minimamente invasivo. É

conhecida também como mesoterapia, ou seja, "injetar na camada média da pele", pela via intradérmica e com baixas doses, administrar substâncias com mecanismos estabelecidos como ácido hialurônico, antioxidantes, vitaminas, enzimas, humectantes e etc. Porém cremes de tratamentos tópicos de peles se limitam a pobre penetração dos componentes.

**Para (SILVA, 2018, p. 16):**

*As injeções mesoterápicas promovem um efetivo transporte dessas substâncias diretamente para a área a ser tratada, vários estudos descrevem a técnica, porém, não existe um padrão metodológico entre eles. Em comum, é descrito que a intradermoterapia pode ser realizada com apenas uma substância ativa ou uma mistura de várias, produto final denominado "melange".*

**Herreros (2011, apud SILVA, 2018, p. 16), ressalta em seus estudos que:**

*Quanto à profundidade da agulha, esta não pode penetrar mais de 4mm, por isso a indicação de aplicação com agulha de Lebel, que possui o bisel com 4mm de comprimento. Quanto à técnica de aplicação, a mesoterapia pode ser dividida em intraepidérmica, papular, Nappage ou ponto a ponto.*

A técnica intradérmica consiste em colocar pequenas quantidades do medicamento na epiderme. É um procedimento indolor, simples e sem sangramento. É indicado para pacientes com limiar baixo de dor e ideal para o rejuvenescimento facial (SILVA, 2018). A técnica popular é útil para tratar rugas e a alopecia que consiste em injetar o medicamento na junção dermo epidérmica e é a técnica usada para o mesobotox.

Nappage é quando as injeções são dadas a uma profundidade de 2-4 mm em um ângulo de 30-60°. Com o objetivo de estimular a capacidade biossintética dos fibroblastos, aumentar a produção de colágeno e elastina e fornecer moléculas essenciais ativas para a melhoria da constituição da pele, a intradermoterapia é um coringa quando se fala em rejuvenescimento facial (CHOI et al, 2012; GRAND- VICENT, 2017, apud SILVA, 2018, p. 16).

## 7 INDICAÇÕES

A intradermoterapia é empregada para diversos fins e de acordo com a região de aplicação utilizados. Na literatura e nas aplicações corporais são evidenciados resultados de redução de várias disfunções estéticas. Na estética facial é indicado para redução de manchas, redução da flacidez e melhoras no tônus. Sendo assim indicada para o rejuvenescimento (OLIVEIRA, 2013, apud SILVA, 2018). Em estudo realizado na pesquisa clínica e com sete pacientes com idades entre 35 e 65 anos, ocorreu a efetividade da técnica de mesoterapia. o que resultou na melhora da aparência clínica da pele nas diferentes faixas etárias, com a restauração da textura juvenil e saúde da pele.

Porém, o estudo demonstra que esses resultados não são permanentes e tendem após um tempo diminuir. Segundo Grand-Vicent (2017) a técnica de mesoterapia, através dos seus multicomponentes, os mesmos desaceleram os sinais de envelhecimento e deixa visivelmente claro o rejuvenescimento da pele. Essa melhora é resultado da técnica específica e o uso de ingredientes ativos mistos, que acabam protegendo as células dos radicais livres e sua ação nociva, gerando a síntese de colágeno (apud SILVA, 2018).

## **8 CONTRA INDICAÇÕES E COMPLICAÇÕES**

Mesmo que a mesoterapia é uma técnica minimamente invasiva e segura, alguns efeitos vem sendo reportados sobre as complicações, que pode ocorrer necrose da pele, úlceras faciais e do couro cabeludo, reações alérgicas, as hiperpigmentações pós inflamatórias, as atrofias ou lipodistrofias e as infecções por microbactérias atípicas (SARKAR; GARG; MYSORE, 2011, apud SILVA, 2018).

Tendo a mais temida e com frequência, as infecções por microbactérias que exige um tratamento com múltiplas drogas meses de tratamento e cicatrizes inestéticas. (SILVA, 2018).

A Infecção secundária poderia ser justificadas pela inadequada assepsia no pré-procedimento ou até pela contaminação do produto em si utilizado. (DIFONZO et al, 2009; HENRY2; PIERARD-FRANCHIMONT; PIERARD, 2005, apud SILVA, 2018).

***Aponta Maya (2007):***

*A aplicação é contra-indicada para mulheres grávidas ou em fase de amamentação, portadores de diabetes mellitus insulino-dependentes, história de distúrbios hemorrágicos, história de ataque súbito, fenômenos tromboembólicos, pessoas em tratamento com medicações antiarrítmicas, aspirina, warfarina, heparina etc., história recente de*



*câncer, doença cardíaca grave, doença renal ou qualquer outra doença sistêmica crônica grave (apud SILVA, 2018, p. 18).*

## **9 ATIVOS UTILIZADOS NO ESTUDO PARA REJUVENESCIMENTO FACIAL**

Levando em consideração os procedimentos cosméticos não cirúrgicos, vem se desenvolvendo bons resultados, pois utilizam técnicas não invasivas, simples, não traumáticas e reprodutíveis. A mesoterapia estética ou antienvhecimento, utiliza solução nutritiva ou hidratante, através de injeções intradérmicas que melhora o brilho, a hidratação da pele o tônus e suaviza rugas superficiais (BRACCINI; DOHAN, 2010, apud SILVA, 2018).

Afirma Silva (2018) que devido a existência de diversos níveis de agressão da pele através do fotoenvelhecimento torna-se dificultosa a padronização de mesclas dos fármacos a ser utilizados na intradermoterapia.

Existe uma mescla prontas para cada distrofia estética, porem recomenda-se que a formula seja manipulada para cada paciente, para atender as particularidades das distrofias e do fotoenvelhecimento, seguindo os mecanismos de ação dos fármacos (SBBME, 2016, apud SILVA, 2018). Os agentes homeopáticos, vitaminas, produtos farmacêuticos, extrato de plantas e substancias bioativas podem ser usadas, mas substancias a base de óleo e álcool não podem ser utilizadas na mesoterapia pelo risco de necrose cutânea (KONDA; THAPPA, 2013, apud SILVA, 2018).

*Com base no entendimento atual dos mecanismos de envelhecimento na pele, um dos focos no desenvolvimento de soluções de mesoterapia é a identificação de biomoléculas que podem melhorar (ou ajudar a manter) a função dos fibroblastos e melhorar a biossíntese dos componentes da matriz extracelular, como substratos utilizados para realizar sua atividade biossintética, aminoácidos, nucleosídeos e suporte energético (IORIZZO, PADOVA, TOSTI, 2008, apud SILVA, 2018, p. 19).*

O AH é uma glicosaminoglicana não sulfatada é essencial na matriz extracelular e uma forte rede junto as proteoglicanas. Esta retêm água que são essenciais pra o tônus da pele e para a elasticidade adequada (ARDIZZONI et al, 2011; BAUMANN, 2007; GIRISH; KEMPARAJU, 2007, apud SILVA, 2018). O ácido hialurônico ajuda a pele a permanecer hidratada, através da capacidade de acumular e reter 1000 vezes seu peso em água, possui

propriedades antifúngicas, antibacteriana, antioxidantes e anti-inflamatória (ARDIZZONI et al, 2011; BAUMANN, 2007, apud SILVA, 2018).

De acordo com Frisari e Pinto (2006), "o AH utilizado na mesoterapia é o não- reticulado, já que o principal objetivo é hidratar, em contraste com os preenchimentos, que são reticulados (função de preencher e por isso necessita ser estabilizado)".

O tratamento é realizado com sessões semanais, por um período de 2 a 3 semanas e após este período é realizado manutenções mensais, utilizando a técnica de Nappage. (FRISARI; PINTO, 2006, apud SILVA, 2018). As vitaminas utilizadas para compor as mesclas possuem funções específicas.

Afirma Tosti e Padova (2007), que "a vitamina A regula a renovação da epiderme e atua na flexibilidade da pele; ajuda na cura e corrige parcialmente a atrofia da derme; importante na regulação do turnover, queratinização e reparação dos queratinócitos" (apud SILVA, 2018).

*Já vitamina C estimula a síntese de colágeno, é um importante antioxidante que acelera a síntese de DNA e inibe a melanina, reduzindo a hiperpigmentação junto à vitamina E, que é um forte antioxidante devido à sua atividade anti-radical livre, controla a regeneração fisiológica da pele e inicia os processos de reparação em caso de danos na pele (TOSTI; PADOVA, 2007, apud SILVA, 2018, p. 20).*

O dimetilaminoetanol (DMAE) é muito comum e usado para o antienvelhecimento. Seu princípio é atuar na junção neuromuscular como precursor de acetilcolina, que é um neurotransmissor que atua na contração muscular, resultando no aumento do tônus global da pele. Porém é contra indicado o uso de toxina botulínica em conjunto, pois reduz a sua eficácia (TOSTI; PADOVA, 2007, apud SILVA, 2018).

A timomodulina é extraída da glândula Timo e aumenta os linfócitos T, as células CD3, CD4 e CD8, que possui funções de regulação dos níveis de imunoglobilinas A e G e neurotróficas. É eficaz na redução de linhas de expressão em pacientes fumantes, na limpeza da pele com agentes poluentes nocivos como a fumaça, assim ajudando a reverter o fotoenvelhecimento (TOSTI; PADOVA, 2007, apud SILVA, 2018).

Em estudo realizado em pele de mulheres com fotoenvelhecimento, que foram

submetidas a injeções intradérmicas de soro fisiológico e uso de injeções intradérmicas de Sinanol (silício orgânico), demonstrou após o período do tratamento com análise da densidade das fibras de colágeno, elastina e textura na derme que recebeu o uso de soro fisiológico, de que a intradermoterapia com o silício orgânico ocorreu a textura do colágeno mais homogênea e aumento do número de fibras elásticas.

## **10 CONSIDERAÇÕES FINAIS DA INTRADERMOTERAPIA**

Diversos estudos comprovam a efetividade da intradermoterapia para tratamento em diversas áreas do corpo, em especial a área facial, apontando uma gama de ativos que, individualmente ou na forma de melanges, atuam no rejuvenescimento. A escolha desses ativos é o ponto chave do sucesso do tratamento, pois deve ser realizada de forma individual, levando em consideração as características e particularidades de cada paciente assim como suas contra- indicações.


Os fibroblastos, por serem as principais células envolvidas no rejuvenescimento, são alvos dos ativos que visam desde fornecer substratos para a formação de substâncias até promover um ambiente propício a esta formação. Embora a mesoterapia seja bastante eficaz, o envelhecimento é um processo contínuo, devendo também o tratamento ser feito de forma contínua para que os efeitos positivos sejam mantidos. Apesar de não existir um consenso entre a metodologia da técnica, em geral os estudos descrevem aplicações inicialmente semanais até que os resultados sejam observados e citam que deve ser feita uma manutenção, geralmente mensal, do tratamento. Além disso, a foto proteção é fundamental, já que boa parte dos efeitos do envelhecimento são mediados pela radiação solar.

Apesar da maior parte dos artigos descrever o sucesso do tratamento, ainda existe uma carência no que diz respeito a estudos que comprovem e eficácia e segurança dos ativos, principalmente quando utilizados em conjunto. A comprovação científica é importante para garantir uma aplicação segura e eficaz e conseqüente satisfação do paciente.

## **11 TESTES E RESULTADOS**

O Envelhecimento tecidual e discromias, conforme Figura 1, foi atribuída principalmente por hiperpigmentação; exposição excessiva solar; acompanhada de ptose.

As queixas dos pacientes vide Figura 1 são: envelhecimento tecidual, ptose e discromias.



Fonte: Autoria Própria (2019)

## 12 METODOLOGIA

O estudo de caso foi desenvolvido como uma pesquisa do tipo exploratória e descritiva com abordagem qualitativa e intervenção controlada em 7 voluntários que apresentam envelhecimento na região facial, colo, mãos e fizeram uso de protocolo associado ao tratamento clínico e home care com Serum contendo ativos iguais aos utilizados no intradérmico. Os voluntários foram acompanhados durante 30 dias e tiveram seus resultados monitorados.

### 12.1 Local de estudo

A seleção dos voluntários e os encontros foram realizados na clínica Studio 2E, na cidade Mairiporã, São Paulo, SP.

Foram selecionados 7 voluntários que possuem envelhecimento tecidual, ptose e discromias, vide Figura 1.

### **12.2 Critérios éticos em pesquisa**

Logo após o convite, todos os voluntários receberam explicação detalhada sobre o estudo, seguida da leitura e assinatura do Termo de Ciência e foram asseguradas do sigilo de sua identidade. Uma cópia do Termo de Ciência foi entregue aos voluntários e outra ficou arquivada com a pesquisadora, conforme Anexo A.

### **12.3 Procedimento**

Inicialmente a pesquisadora avaliou o nível de envelhecimento dos voluntários e aplicou o questionário de avaliação do voluntário, conforme Anexo B, para registros dos dados pessoais e demais perguntas necessárias para prosseguir o estudo. Foram obtidas fotografias padronizadas da região a ser tratada, utilizando a câmera digital do Celular Samsung Moto Z2 Play.

Antes de dar início ao protocolo, foi realizado o teste de sensibilidade aos ativos cosméticos (peeling orgânico) a serem utilizados tanto para o tratamento clínico como home care.

Os voluntários foram orientados a aplicar atrás da orelha uma pequena quantidade de cada produto no dia anterior ao início do estudo e no dia seguinte foram questionadas sobre o surgimento de reação dérmica de irritação; eritema, pápulas; vesículas e sobre a intensidade da reação quando esta se apresentasse, pontuando de 0 a 7. Somente com o resultado negativo passaram a receber clinicamente, uma única vez, aplicação do peeling orgânico.

## **13 PROTOCOLOS DE TRATAMENTO DA PESQUISA**

O protocolo clínico iniciou com a higienização com sabonete líquido de extrato vegetal, e remoção com algodão embebido em água seguido de secagem suave com papel toalha. A aplicação do peeling orgânico, foi efetivada em movimentos circulares suaves por 3 minutos, seguido de um cataplasma por 10 minutos. Após esse período o produto removido com gaze embebido em água e secagem suave e aplicado a injeção intradérmica com a mescla.

Em casa, os voluntários utilizaram sabonete líquido de extrato vegetal para a

higienização, Serum Vitamina E e FPS 30 respectivamente. No período do estudo nenhum outro produto cosmético foi utilizado. As formulações foram adquiridas em uma farmácia de manipulação Victalab para as aplicações intradérmicas e Organic Peel para o peeling e home care.

Os voluntários foram acompanhadas semanalmente em horários pré agendados, durante quatro semanas, totalizando 4 avaliações, com um tempo de procedimento de 50 minutos. A avaliação dos resultados se deu de forma visual a partir da comparação das fotografias do início e após o término das 4 semanas de tratamento e pela resposta a um questionário de satisfação, conforme Anexo C.

#### **14 RESULTADOS E DISCUSSÃO**

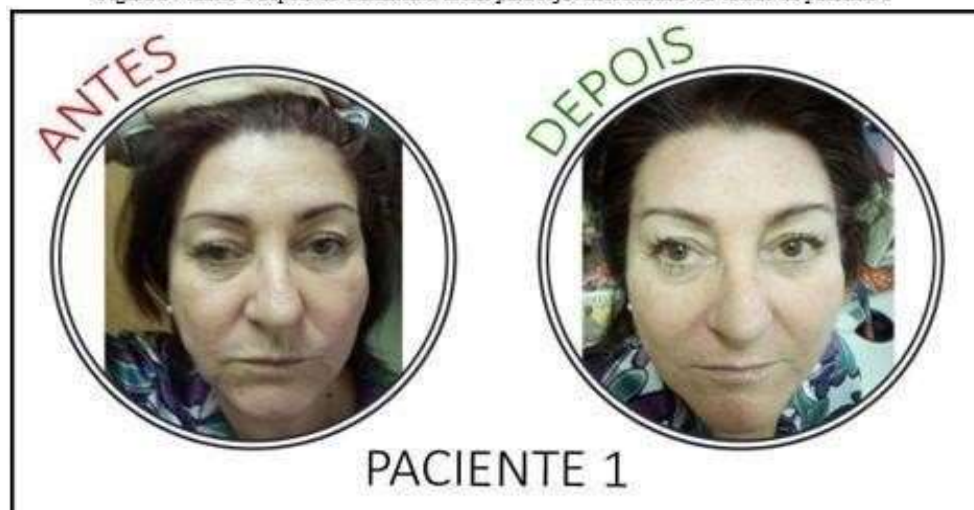Todos os participantes abordados se encaixaram nos critérios de inclusão do estudo; aceitaram o uso único deste protocolo no período do estudo; aderiram ao tratamento conforme o protocolo proposto, não recusaram assinar o Termo de Ciência; não apresentaram sensibilidade ou irritação no teste prévio ao produto; as mulheres não estavam grávidas ou amamentando; não possuíam doença de pele diagnosticada; distúrbios mentais; epilepsia; cardiopatias; portadoras de marca passo e afecções cutâneas.

O estudo contou com 7 voluntários, com idade variando de 35 a 65 anos, residentes no município de Mairiporã. O estudo aconteceu entre os meses de novembro e dezembro 2019. Em análise as respostas obtidas do questionário, 100% dos voluntários não relataram antecedentes alérgicos ou doença crônica.

O acompanhamento visual dos resultados do estudo realizado, estão conforme Figura 2, 3, 4, 5, 6, 7 e 8.

Tratamento facial para rejuvenescimento do tecido da paciente 1, realizado em sessão única, conforme Figura 2.

Figura 2 - Antes e depois do tratamento facial para rejuvenescimento do tecido da paciente 1



Fonte: Própria Autoria (2019)

Foto do depois foi tirada após 30 dias do tratamento, vide Figura 2. Protocolo: Peeling Orgânico e Mescla Intradérmica/Técnica Nappage/ Mescla: Vitamina A /A.H /Silício Orgânico/DMAE/Fator de Crescimento.

Tratamento facial para clareamento das discromias e suavização das rugas da paciente 2, realizado em sessão única, conforme Figura 3.

Figura 3 - Antes e depois do tratamento facial, para clareamento das discromias e suavização das rugas da paciente 2



Fonte: Própria Autoria (2019)

Foto do depois foi tirada após 30 dias do tratamento, vide Figura 3.

Protocolo: Peeling  
Orgânico e Mescla Intradérmica.

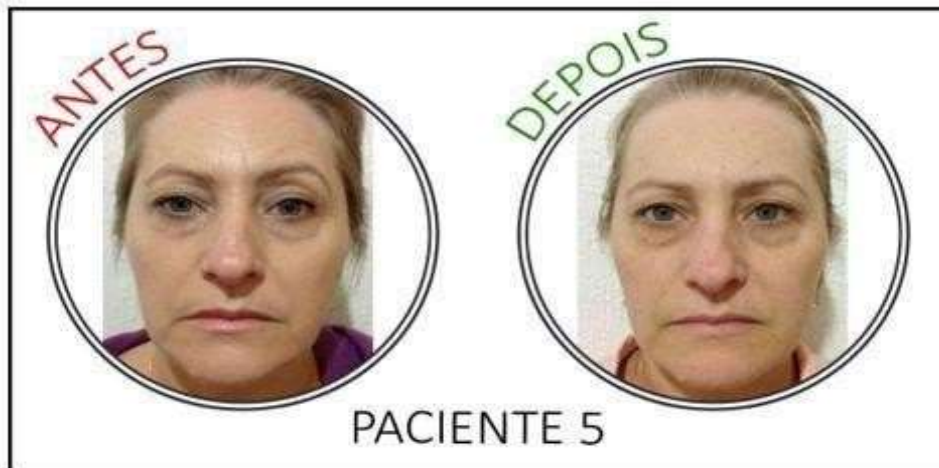Tratamento facial para suavização das rugas da paciente 3, realizado em sessão única, conforme Figura 4.

Foto do depois foi tirada após 30 dias do tratamento, vide Figura 5. Protocolo: Mescla

Intradérmica/ Técnica Nappage/ Mescla:Vitamina A/A.H/Silício Orgânico/DMAE/Fator de Crescimento.

Tratamento facial para suavização das rugas da paciente 5, realizado em sessão única, conforme Figura 6.

Figura 6 - Antes e depois do tratamento facial para suavização das rugas da paciente 5

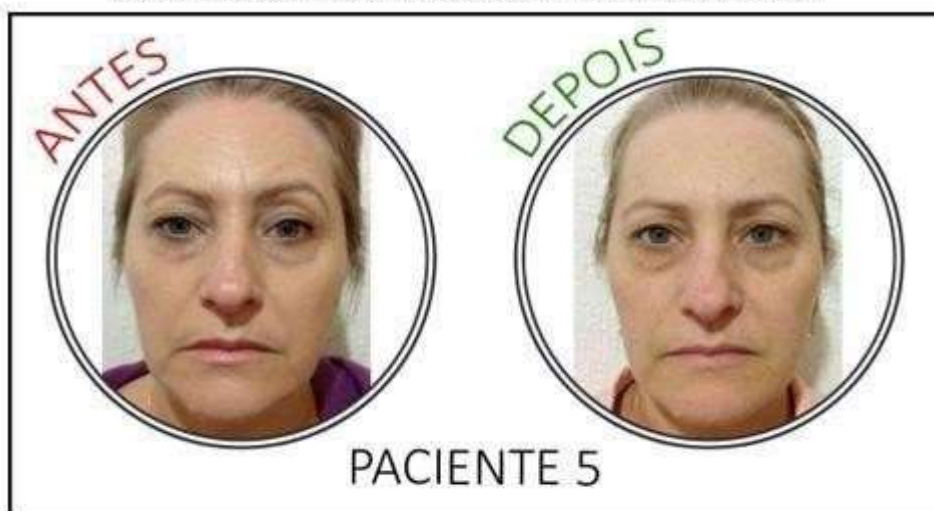

Fonte: Própria Autoria (2019)

Foto do depois foi tirada após 30 dias do tratamento, vide Figura 6. Protocolo: Técnica Nappage/ Mescla: Vitamina A/A.H/Silício Orgânico/DMAE/Fator de Crescimento.

Tratamento facial para ptose e suavização das rugas da paciente 6, realizado em sessão única, conforme Figura 7.

Figura 6 - Antes e depois do tratamento facial para suavização das rugas da paciente 5



Fonte: Própria Autoria (2019)

Foto do depois foi tirada após 30 dias do tratamento, vide Figura 7. Protocolo: Mescla Intradérmica/ Técnica Nappage/ Mescla:Vitamina A/A.H/Silício Orgânico/DMAE/Fator de Crescimento e Peeling Orgânico.



Tratamiento facial para suavización das rugas da paciente 7, realizado em sessão única, conforme Figura 8.



Foto do depois foi tirada após 30 dias do tratamento, vide Figura 8. Mescla Intradérmica/ Técnica Nappage/ Mescla: Vitamina A/A.H/Silício Orgânico/DMAE/Fator de Crescimento. Não foi efetivado Peeling Orgânico.

Na avaliação geral das fotografias iniciais e após o término do estudo, os tratamentos realizados com mescla intradérmicas clinicamente, complementada pelo uso home do Serum Vitamina E, apresentou melhora na ptose, porém observa-se que o tratamento do peeling orgânico, em conjunto com o intradérmico, complementada pelo uso home care mostra-se mais efetiva para ptose, discromias, semblante mais harmônico.

Esta observação é bem caracterizada nas fotografias vide Figura 3 e 7, comparando-se com os demais. Nas imagens observa-se que houve uma dispersão dos grânulos de melanina após o período de tratamento, porém estes apresentam-se fragmentados mais intensamente na região zigomática, onde foi utilizado peeling orgânico com cataplasma, seguido de aplicações intradérmicas. No final do estudo os pacientes notaram despigmentação, melhora da ptose, relataram ser um tratamento suportável, por não sentirem muita dor e não levar muito tempo para ser realizado. Os resultados agradaram os mesmos, que mostraram interesse em dar continuidade ao tratamento com esta combinação de protocolos e confirmam que um rosto com expressão mais harmoniosa melhora seu convívio social.

## 15 CONCLUSÃO

Nas condições experimentais deste estudo, foi possível concluir que entre os 7 pacientes com presença de hiperpigmentação e envelhecimento da pele, que atenderam aos critérios de inclusão do estudo e que se submeteram ao protocolo proposto clinicamente e home care durante quatro semanas, todos terminaram o estudo. Eles seguiram corretamente as orientações de uso da formulação home care; sendo o protocolo proposto bem tolerado e sem efeitos adversos.

Os resultados obtidos através de registros fotográficos mostram que a associação de peeling orgânico com intradermoterapia, complementado com o uso home care, proporcionou um melhor clareamento e rejuvenescimento do tecido, em comparação com o resultado obtido no protocolo adotado somente com intradérmicos e home care. O grau de satisfação dos voluntários com o resultado do protocolo adotado envolve diminuição da pigmentação contribuindo com o aumento de sua autoestima e bem estar.

- Sugestão para pesquisas futuras

Para trabalhos futuros sugere-se ampliar o número de pacientes e o tempo de duração do protocolo para obter resultados mais conclusivos.

## REFERÊNCIAS

- BARCELOS, Yasmin Mendes Reis ; FERREIRA, Keila Suzzete . **Estudo dos efeitos dos peeling de alfa hidroxiácidos para o rejuvenescimento da pele**. 2018. Trabalho de Conclusão de Curso () - . Disponível em: <https://unifasc.edu.br/wp-content/uploads/2019/07/ARTIGO-Yasmin-corrigido.pdf>. Acesso em: 15 Nov. 2019.
- SILVA, Danielle Ísis de Sá e . **Utilização da técnica de intradermoterapia para rejuvenescimento facial**. Recife, 2018. Monografia (Pós Graduação Latu Sensu em Biomedicina Estética) - Centro de Capacitação Educacional - Cce. Disponível em: <https://www.cceursos.com.br/img/resumos/biomedicina-estetica/tcc---danielle-issis-de-s--e-silva.pdf>. Acesso em: 16 Dez. 2019.

## **ANEXO A — TERMO DE CIÊNCIA:**

Estudo comparativo do tratamento de peeling orgânico com intradermoterapia, utilizando ativos cosméticos e home care. Você está sendo convidado a participar deste estudo que tem por objetivo tratar o envelhecimento tecidual, comparando os resultados das mesclas de intradérmicos isolado e associados ao uso de Peeling Orgânico. O documento abaixo contém todas as informações relevantes sobre a condução deste estudo.

Após a assinatura deste termo, você será questionado sobre informações que contemplam seus dados pessoais, cuidados cosméticos que utiliza e histórico médico. Se não houver nenhuma limitação à sua participação neste estudo, será realizado um teste para verificar sua sensibilidade aos produtos utilizados. Uma pequena quantidade de cada produto será aplicada pela autora deste estudo, na face interna de seu braço no dia que antecede o início do estudo. No dia seguinte, pela manhã você deverá se dirigir até a Clínica de estética onde a pesquisadora irá observar o local para quantificar a resposta. Você só seguirá com a pesquisa caso não apresente qualquer reação de sensibilidade ou irritação.

Você deverá comparecer ao local do estudo uma vez por semana, em horários pré-agendados, com disponibilidade de 30 a 50 minutos para a aplicação do protocolo e acompanhamento.

O protocolo clínico consiste em higienização da área a ser tratada, com sabonete neutro e remoção com algodão embebido em água seguido de secagem suave.

A aplicação do produto será em movimentos suaves circulares, sendo aplicado a solução de peeling orgânico, seguida de intradérmicos.

Os produtos home care deverão ser aplicados a noite, removidos na manhã seguinte com a lavagem da área tratada, utilizando sabonete líquido neutro e água corrente, secando suavemente. Em seguida uso do FPS 30. É importante que seja suspenso o uso de qualquer outro produto durante o estudo. Será disponibilizado a você um sabonete líquido para a higienização, Serum e FPS 30. Ao final do período do estudo, serão realizados novamente registros fotográficos da área tratada, para avaliar se houve uma evolução no rejuvenescimento e discromias e comparar a eficácia dos ativos que serão utilizados.

Pode ocorrer descamação na região devido à utilização do Peeling e durante o procedimento de intradermoterapia pode sentir um desconforto momentâneo.

Se surgirem riscos durante a aplicação do protocolo, desaparecerão com a interrupção imediata do uso. Em casos de reações não retrocederem naturalmente com a interrupção

do uso, você deverá contactar a pesquisadora e serão subsidiados os custos de consultas médicas e tratamento. A utilização deste protocolo proposto pode suavizar as rugas, harmonizar o contorno facial e clarear as manchas solares, senis ou eliminá-las, resultando em um aumento da autoestima.

O estudo será realizado na Clínica Studio 2E, na cidade Mairiporã, São Paulo, SP.

### **DESISTÊNCIA DA PARTICIPAÇÃO DO ESTUDO**

A participação deste estudo é voluntária, quem não quiser fazer parte do mesmo está livre, assim como quem concordar em participar do estudo e mudar de ideia no decorrer do mesmo, está livre para a desistência. Mediante qualquer intercorrência durante o período de participação na pesquisa o participante terá a participação descontinuada. Os registros fotográficos serão utilizados apenas para fins científicos como semanas acadêmicas e publicações em revistas e artigos. Se desejar, você poderá tomar conhecimento dos resultados desta pesquisa.

Gostaria de ser comunicado quanto aos resultados desta pesquisa? ( ) Sim, gostaria. ( ) Não gostaria.

Será necessário utilizar os registros fotográficos para esta divulgação.

Você permite a utilização dos registros fotográficos para divulgação dos resultados desta pesquisa?

( ) Sim. ( ) Não.

Você não receberá nenhum tipo de pagamento, do mesmo modo que não terão nenhum custo relacionado aos procedimentos. As informações fornecidas pelos voluntários e os testes realizados serão confidenciais, somente quem terá conhecimento serão as pessoas envolvidas no estudo.

Os questionários serão identificados através de um código (número de protocolo, seguido de uma letra) criado na entrada do estudo, que será a única identificação utilizada no banco de dados do estudo, utilizado para análise e divulgação no meio científico.

Os registros fotográficos serão divulgados somente com a autorização explícita do responsável.

### **PERGUNTAS E DÚVIDAS RELACIONADAS AO ESTUDO**

Se houver alguma dúvida estas serão esclarecidas pela autora do estudo, acadêmica pós graduanda em Estética e Cosmética Intradérmica e Subcutânea, Daniela Lopez, pelo

telefone (11) 947315077 a qualquer momento.

Mairiporã \_\_\_\_\_ de \_\_\_\_\_ de 2019.

\_\_\_\_\_  
Assinatura do paciente

\_\_\_\_\_  
Assinatura da pesquisadora / autora

Observação: o presente documento, baseado no item IV das diretrizes e normas regulamentadoras para pesquisa em saúde, do conselho Nacional de Saúde (Resolução 466/12), será assinado em duas vias, de igual teor, ficando uma via em poder do voluntário e outra com a pesquisadora responsável.

## **ANEXO B — QUESTIONÁRIO DE AVALIAÇÃO DO VOLUNTÁRIO**

Data:

Protocolo n:

Dados Pessoais:

Nome: \_\_\_\_\_

Idade: \_\_\_\_\_

Data de Nascimento: \_\_\_\_/\_\_\_\_/\_\_\_\_

Estado civil: \_\_\_\_\_

Endereço: \_\_\_\_\_

CEP: \_\_\_\_\_

Bairro: \_\_\_\_\_

Cidade: \_\_\_\_\_

Telefone celular:

\_\_\_\_\_

Residencial: \_\_\_\_\_ Profissão: \_\_\_\_\_ Dados para seleção:

1. Apresenta hiperpigmentação ? Sim ( ) Não ( )
2. Fototipo (classificação de Fitzpatrick): I ( ) II ( ) III ( ) IV ( ) V ( ) VI ( )
3. Usa algum produto na pele? Qual?
4. Apresenta reações alérgicas ou hipersensibilidade a algum medicamento ou cosmético? Você está grávida ou amamentando? Sim ( ) Não ( )
5. Você tem alguma doença crônica? Qual?
6. Você tem alguma doença de pele? Sim ( ) Não ( )
7. Possui algum implante metálico? Sim ( ) Não ( )
8. Possui marcapasso? Sim ( ) Não ( )
9. Tem epilepsia? Sim ( ) Não ( )
10. Você tem algum tipo de distúrbio mental? Sim ( ) Não ( )
11. Você aceitaria fazer uso de um tratamento único, não utilizando nenhum outro tipo de produto que não seja o proposto?  
Sim ( ) Não ( )
12. Você está realizando algum tipo de tratamento médico? Sim ( ) Não ( ) Quais as medicações? \_  
\_\_\_\_\_

**Histórico e Hábitos de vida:**

1. Em que idade surgiram as manchas?
2. É fumante? Sim ( ) Não ( ). É etilista?

Sim ( ) Não ( )

3. Gestações ?\_ Em que idades: \_\_\_\_\_ / \_\_\_\_\_ / \_\_\_\_\_

4. Faz uso de anticoncepcional oral?

Sim ( ) Não ( ) Qual?Desde quando?

5. Já realizou algum tratamento para a hiperpigmentação? Qual? Há quanto tempo? que produtos usou?

6. Você avalia o grau de pigmentação da sua pele como:

( ) Pigmentada ( ) Muitopigmentada ( ) Pouco pigmentada

7. Você avalia o grau de envelhecimento da sua pele como:

( ) cansada ( ) poucoenvelhecida ( ) Muito envelhecida

### **ANEXO C — QUESTIONÁRIO DE SATISFAÇÃO**

O que você achou do resultado no clareamento das manchas?

( ) Regular ( ) Bom ( ) Muito Bom ( ) Ótimo

Qual sua opinião quanto à dor no procedimento?

( ) Regular ( ) Bom ( ) Muito Bom ( ) Ótimo

O que você achou quanto ao tempo de aplicação do procedimento?

( ) Regular ( ) Bom ( ) Muito Bom ( ) Ótimo

Você indicaria este tratamento?

( ) Sim ( ) Não

Em relação a sua vida social acredita que o tratamento melhorou seu convívio?

( ) Sim ( ) Não

Seus amigos e familiares notaram alguma diferença na sua pele?

( ) Sim ( ) Não

O que você achou do resultado no rejuvenescimento?

( ) Regular ( ) Bom ( ) Muito bom ( ) ótimo