

Ciencia Latina Revista Científica Multidisciplinar, Ciudad de México, México.
ISSN 2707-2207 / ISSN 2707-2215 (en línea), mayo-junio 2025,
Volumen 9, Número 3.

https://doi.org/10.37811/cl_rcm.v9i1

MEMBRANAS DUODENALES: UN DESAFÍO DIAGNÓSTICO Y QUIRÚRGICO EN PEDIATRÍA, REPORTE DE UN CASO

**DUODENAL MEMBRANES: A DIAGNOSTIC AND
SURGICAL CHALLENGE IN PEDIATRICS, CASE REPORT**

María Belén Espinosa Morales

Médico Residente del Posgrado de Pediatría, Hospital de niños Dr. Roberto Gilbert Elizalde

Pedro David Méndez Cordero

Universidad Católicas Santiago de Guayaquil

Isabel Maria Salcedo Velarde

Médico Tratante de Pediatría del hospital de niños Dr. Roberto Gilbert Elizalde

Juliors Francisco Gonzales Navarro

Médico Tratante de Cirugía Pediátrica, Hospital de niños Dr. Roberto Gilbert Elizalde

Karen Priscilla Serrano Concha

Médico Tratante de Cirugía Pediátrica, Hospital de niños Dr. Roberto Gilbert Elizalde

Membranas Duodenales: Un Desafío Diagnóstico y Quirúrgico en Pediatría, Reporte de un Caso

María Belén Espinosa Morales¹

belen.espinosa0604@gmail.com

<https://orcid.org/0009-0008-7003-4667>

Médico Residente del Posgrado de Pediatría,
Hospital de niños Dr. Roberto Gilbert Elizalde

Pedro David Méndez Cordero

drmendezcordav@gmail.com

<https://orcid.org/0000-0002-3741-8916>

Médico Residente del Posgrado de Pediatría,
Hospital de niños Dr. Roberto Gilbert Elizalde /
Universidad Católica Santiago de Guayaquil

Isabel Maria Salcedo Velarde

isalcedo@jbgys.org.ec

<https://orcid.org/0009-0000-5135-7163>

Médico Tratante de Pediatría del hospital de
niños Dr. Roberto Gilbert Elizalde

Juliors Francisco Gonzales Navarro

jgonzales@jbgys.org.ec

<https://orcid.org/0000-0001-6681-9877>

Médico Tratante de Cirugía Pediátrica, Hospital
de niños Dr. Roberto Gilbert Elizalde

Karen Priscilla Serrano Concha

kserrano@jbgys.org.ec

<https://orcid.org/0000-0002-9059-2518>

Médico Tratante de Cirugía Pediátrica, Hospital
de niños Dr. Roberto Gilbert Elizalde

RESUMEN

Las membranas duodenales son una anomalía rara y desafiante en pediatría, que puede presentar un reto diagnóstico significativo debido a su presentación clínica variable. Este informe de caso describe a un paciente pediátrico con una obstrucción intestinal alta, cuyos síntomas iniciales fueron inespecíficos, lo que dificultó un diagnóstico temprano. La evaluación clínica y las pruebas de imágenes no fueron concluyentes, lo que llevó a un retraso en el diagnóstico definitivo. La sospecha clínica aumentó cuando la obstrucción persistió a pesar de las intervenciones iniciales, lo que motivó la realización de una endoscopia superior y una cirugía exploratoria. Durante la intervención quirúrgica, se identificó una membrana duodenal que causaba una obstrucción completa del tránsito intestinal. Tras la resección de la membrana, el paciente mostró una rápida mejoría clínica y fue dado de alta sin complicaciones. Este caso resalta la importancia de considerar la membrana duodenal como un diagnóstico diferencial en niños con síntomas de obstrucción intestinal, especialmente cuando las pruebas iniciales no ofrecen respuestas claras. La incidencia de membranas duodenales en pediatría es baja, pero su diagnóstico temprano y manejo quirúrgico adecuado son fundamentales para prevenir complicaciones graves. Este reporte subraya la necesidad de un enfoque diagnóstico exhaustivo y de mantener un alto índice de sospecha en los casos clínicos complicados, para asegurar una intervención oportuna y mejorar el pronóstico del paciente.

Palabras claves: membranas duodenales, obstrucción intestinal, diagnóstico temprano, anomalías gastrointestinales, cirugía endoscópica diagnóstica

¹ Autor principal

Correspondencia: belen.espinosa0604@gmail.com

Duodenal Membranes: A Diagnostic and Surgical Challenge in Pediatrics, Case Report

ABSTRACT

Duodenal membranes are a rare and challenging anomaly in pediatrics, which can present a significant diagnostic challenge due to its variable clinical presentation. This case report describes a pediatric patient with high intestinal obstruction, whose initial symptoms were nonspecific, making early diagnosis difficult. Clinical evaluation and imaging tests were inconclusive, leading to a delay in the definitive diagnosis. Clinical suspicion increased when the obstruction persisted despite initial interventions, prompting the performance of an upper endoscopy and exploratory surgery. During the surgical intervention, a duodenal membrane was identified as the cause of the complete intestinal obstruction. After the membrane was resected, the patient showed rapid clinical improvement and was discharged without complications. This case highlights the importance of considering duodenal membrane as a differential diagnosis in children with symptoms of intestinal obstruction, especially when initial tests do not provide clear answers. The incidence of duodenal membranes in pediatrics is low, but early diagnosis and appropriate surgical management are critical in preventing serious complications. This report underscores the need for a thorough diagnostic approach and maintaining a high index of suspicion in complicated clinical cases to ensure timely intervention and improve patient prognosis.

Keywords: duodenal membranes, intestinal obstruction, early diagnosis, gastrointestinal anomalies, diagnostic endoscopic surgery

Artículo recibido 15 marzo 2025

Aceptado para publicación: 15 abril 2025



INTRODUCCIÓN

Las membranas duodenales son una rara anomalía congénita del tracto gastrointestinal que se presenta con una obstrucción intestinal alta, generalmente en recién nacidos o en niños pequeños. Aunque su incidencia es baja, esta patología representa un desafío diagnóstico considerable debido a su presentación clínica variable y su naturaleza inespecífica. Las membranas duodenales pueden presentar síntomas similares a otras afecciones gastrointestinales, lo que dificulta su diagnóstico en las etapas iniciales, especialmente cuando las pruebas de imagen no son concluyentes (Tiwari et al., 2020). A pesar de ser una condición poco común, su diagnóstico temprano y tratamiento quirúrgico adecuado son esenciales para prevenir complicaciones graves, como perforaciones, peritonitis o malnutrición prolongada.

El diagnóstico de las membranas duodenales es principalmente clínico y se basa en la sospecha de obstrucción intestinal alta en un niño que presenta signos de vómitos, distensión abdominal y ausencia de heces. Sin embargo, estas manifestaciones no son exclusivas de esta anomalía, lo que puede llevar a una evaluación diagnóstica amplia y a la realización de múltiples pruebas, como ecografías, radiografías de abdomen y tomografías computarizadas, que a menudo no permiten identificar la membrana en cuestión (Hassanein et al., 2019). La endoscopia superior y la cirugía exploratoria se consideran los métodos definitivos para su diagnóstico y tratamiento. En este contexto, es crucial mantener un alto índice de sospecha clínica, particularmente en pacientes con síntomas persistentes o recurrentes de obstrucción intestinal, que no responden a las intervenciones iniciales.

En el manejo quirúrgico de las membranas duodenales, la resección de la membrana es el tratamiento de elección. Tras la intervención quirúrgica, la mayoría de los pacientes experimentan una mejoría clínica significativa y pueden ser dados de alta sin complicaciones mayores (Jadhav & Borgaonkar, 2021). No obstante, se debe tener en cuenta que, aunque el pronóstico es generalmente bueno, pueden existir complicaciones relacionadas con el manejo quirúrgico, como infecciones, fugas anastomóticas o retrasos en la recuperación.

El presente informe de caso tiene como objetivo describir la experiencia clínica de un paciente pediátrico diagnosticado con una membrana duodenal, que presentó una obstrucción intestinal alta. A través de este caso, se subraya la importancia de un enfoque diagnóstico exhaustivo y un manejo quirúrgico



oportuno para asegurar el mejor pronóstico posible para los niños afectados. Además, se busca concienciar sobre la necesidad de considerar las membranas duodenales dentro del diagnóstico diferencial en casos de obstrucción intestinal de difícil diagnóstico en pediatría, para evitar retrasos en el tratamiento y mejorar los resultados a largo plazo.

Presentación del caso

Se presenta el caso de una paciente femenina de un año de edad, con antecedentes de un cuadro clínico de cuatro meses de evolución, caracterizado por episodios intermitentes de vómitos postprandiales de contenido alimentario, ganancia de peso insuficiente para la edad, y, desde hace un mes, intolerancia oral a alimentos sólidos. Actualmente, acude a nuestra institución por dolor abdominal, vómitos abundantes de contenido alimentario e hiporexia. A su ingreso, la paciente se encuentra pálida, con signos evidentes de deshidratación, tales como mucosas secas. A la exploración física, destaca un abdomen globuloso y distendido.

Los exámenes de laboratorio iniciales se encuentran dentro de los rangos normales. En la radiografía de abdomen (Figura 1), se observa una significativa dilatación de la cámara gástrica. La ecografía abdominal reporta dilatación del estómago y antro gástrico, con presencia de contenido alimentario, lo que sugiere un posible cuadro de obstrucción intestinal. Ante esta sospecha, se solicita interconsulta al servicio de cirugía pediátrica, quienes, tras la evaluación clínica, recomiendan la realización de una tomografía esofagogastroduodenal (TEGD) baritada (Figura 2). En esta, se evidencia una dilatación de la cámara gástrica y un paso enlentecido del medio de contraste hacia el duodeno y yeyuno, lo que sugiere la necesidad de intervención quirúrgica.

Durante el procedimiento endoscópico (Figura 3), se identifica una membrana duodenal que causa obstrucción, restringiendo el paso del contenido intestinal. Se procede con la resección de la membrana utilizando un esfinterótomo y una dilatación con balón neumohidrostático. Los hallazgos revelan que la primera porción del duodeno presenta una membrana duodenal que causa un estrechamiento que ocluye aproximadamente el 90% de la luz intestinal, siendo no franqueable al endoscopio.

El postoperatorio transcurre sin complicaciones, con la paciente clínicamente estable. Se inicia la reintegración de la dieta de forma progresiva, comenzando con líquidos, y se programa el alta hospitalaria. La paciente acude a consulta de seguimiento en buen estado, sin presentar episodios de



vómitos y alimentándose adecuadamente. Se programa una nueva dilatación para monitorear la evolución.

Figura 1. Radiografía de abdomen simple y de pie con dilatación de cámara gástrica

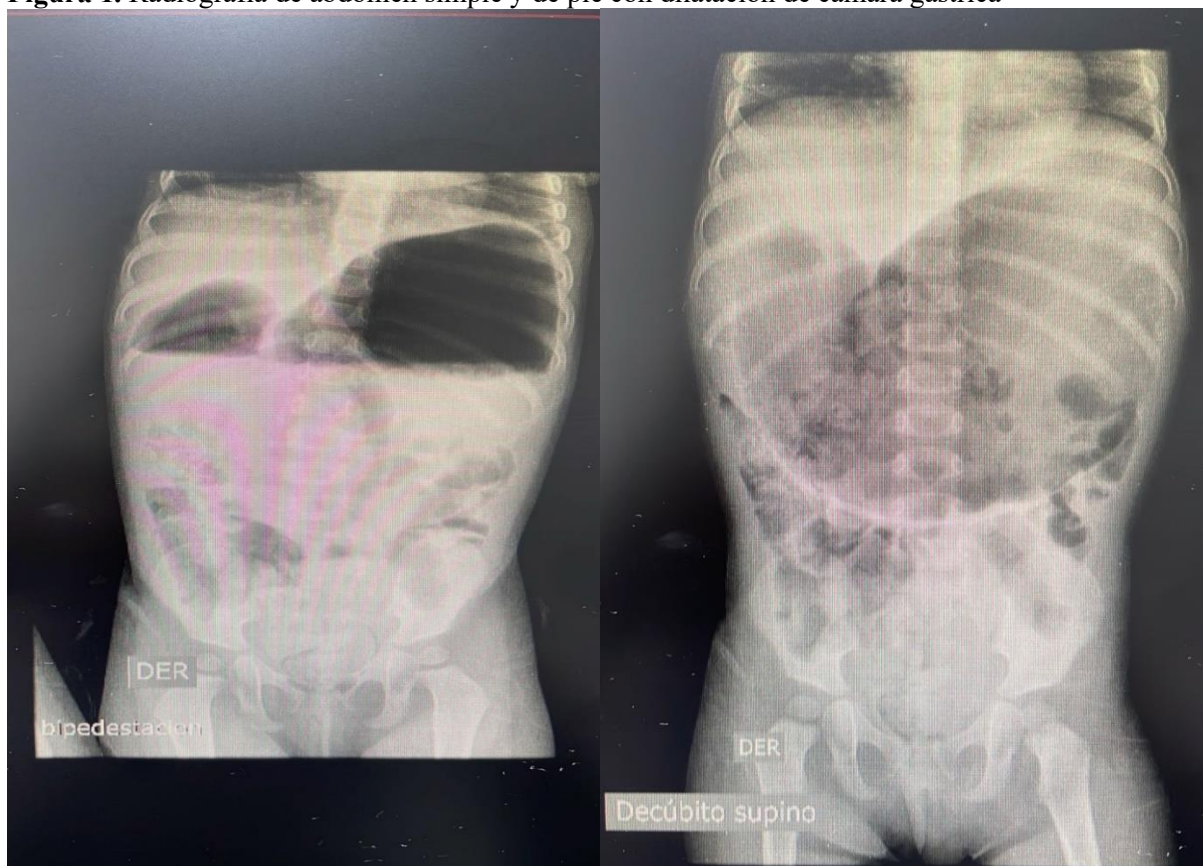


Figura 2. Tránsito esofagogastroduodenal baritado: paso enlentecido de medio contraste a duodeno y yeyuno

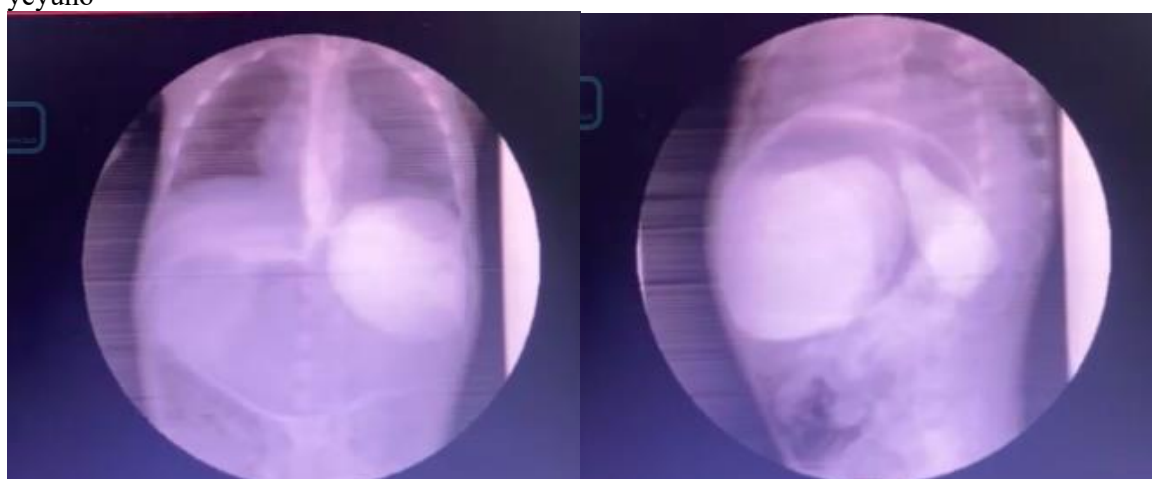
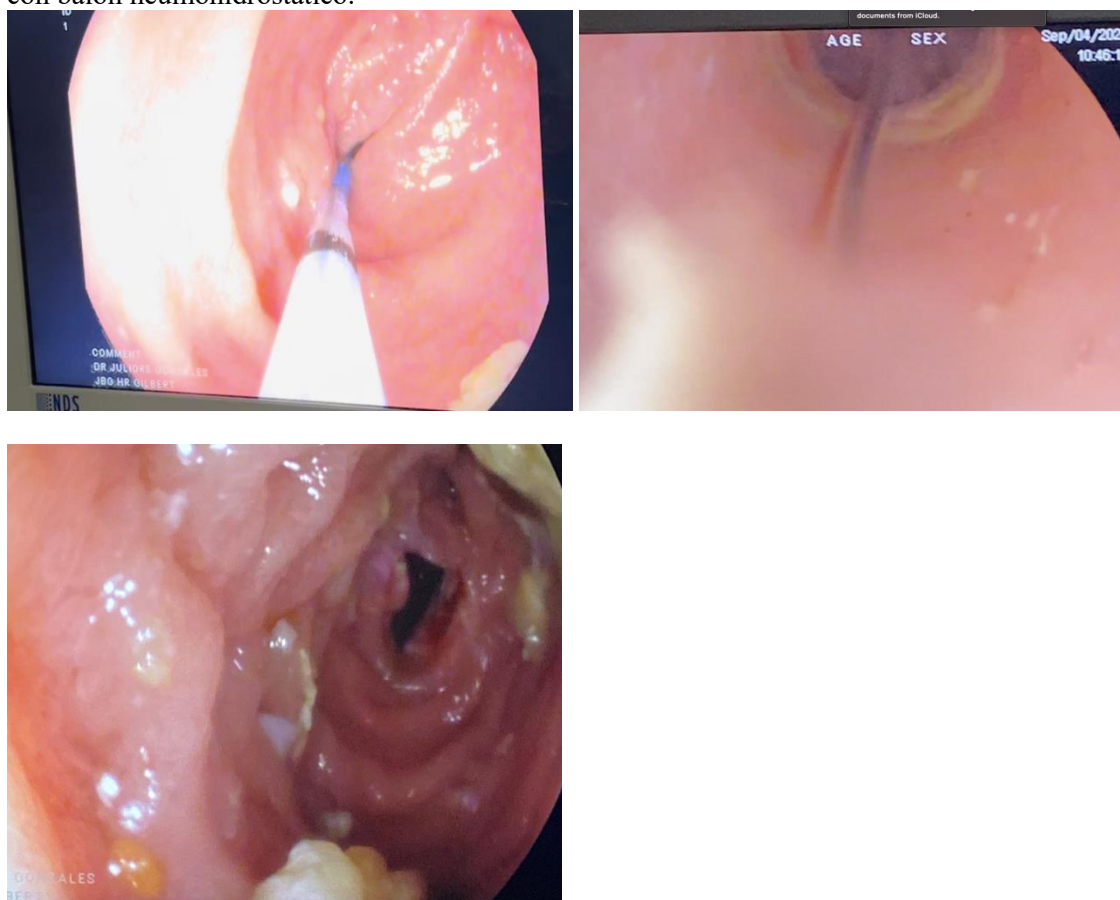


Figura 3. Videoendoscopia alta: Resección de membrana duodenal con esfinterótomo más dilatación con balón neumohidrostático.



DISCUSIÓN

Las membranas duodenales representan una anomalía rara, pero importante, en la práctica clínica pediátrica, asociada con obstrucción intestinal alta. A pesar de ser poco frecuente, esta patología presenta un desafío significativo tanto en su diagnóstico como en su manejo quirúrgico, crucial para prevenir complicaciones severas, como la desnutrición y la deshidratación, que pueden comprometer la salud del niño a largo plazo (Alkhafaji et al., 2020). La presentación clínica de las membranas duodenales puede ser insidiosa, con síntomas que se superponen con otras condiciones más comunes en pediatría, lo que dificulta su identificación en las primeras etapas (Tiwari et al., 2020).

La literatura reciente refleja avances en las técnicas de diagnóstico, como la endoscopia y las imágenes baritadas, así como en las opciones quirúrgicas mínimamente invasivas que han mejorado los resultados clínicos. Sin embargo, las estrategias varían y se deben considerar diferentes factores, como la edad del paciente, el tipo de membrana, y la experiencia del equipo quirúrgico.

El diagnóstico de la membrana duodenal suele basarse en la historia clínica del paciente, que incluye signos de obstrucción intestinal.

Los métodos de diagnóstico convencionales, como la radiografía de abdomen y la ecografía, a menudo no logran identificar de manera precisa una membrana duodenal debido a su localización y las características poco específicas de la obstrucción. En cambio, varios estudios recientes han confirmado la utilidad de técnicas avanzadas, como el tránsito esofagogastroduodenal (TEGD) barita, que permite visualizar la dilatación gástrica y el paso enlentecido del medio de contraste hacia el duodeno (Jadhav & Borgaonkar, 2021). La evaluación mediante TEGD baritada, como se observó en el caso clínico presentado, muestra dilatación gástrica y tránsito intestinal enlentecido, hallazgos típicos que sugieren la presencia de una membrana duodenal.

En un estudio reciente de Tiwari et al. (2020), la TEGD mostró ser crucial para la identificación de membranas duodenales, permitiendo la evaluación precisa del grado de obstrucción y la planificación quirúrgica. Por otro lado, Hassanein, Al-Habib y Ahmed (2019) sostienen que la endoscopia superior es igualmente esencial para confirmar la presencia de membranas y evaluar el estrechamiento del duodeno. Sin embargo, se señala que la endoscopia puede no ser capaz de franquear el estrechamiento en casos graves, como ocurrió en el caso de la paciente descrita en el presente informe. En estos casos, la cirugía exploratoria sigue siendo el estándar de oro para el diagnóstico definitivo.

Respecto al tratamiento, la resección de la membrana duodenal es el procedimiento quirúrgico más recomendado. Sin embargo, la forma en que se lleva a cabo la intervención ha evolucionado. Jadhav y Borgaonkar (2021) informan sobre el uso de técnicas mínimamente invasivas, como la resección endoscópica con esfinterótomo y dilatación con balón neumohidrostático, que han mostrado excelentes resultados en términos de recuperación rápida y menores tasas de complicaciones postoperatorias en comparación con la cirugía abierta.

Este enfoque no solo mejora los resultados postoperatorios, sino que también reduce la morbilidad asociada a procedimientos más invasivos. La intervención quirúrgica temprana, como en el caso presentado, resulta en una rápida mejora clínica, con una resolución de los síntomas y una reintroducción gradual de la dieta.



Alkhafaji, Watson y Lee (2020) enfatizan que, aunque las técnicas endoscópicas son prometedoras, no todos los casos son adecuados para este tipo de manejo debido a la gravedad de la obstrucción o la localización de la membrana. En estos casos, una laparotomía exploratoria podría ser necesaria para asegurar la resección completa de la membrana y evitar recurrencias. Esta técnica, aunque más invasivo, sigue siendo efectivo en pacientes con obstrucciones más severas o cuando la membrana es densa y no puede ser manejada con procedimientos menos invasivos.

En el caso clínico detallado anteriormente indica que la intervención quirúrgica realizada mediante endoscopia con esfinterótomo y dilatación con balón neumohidrostático resultó exitosa, lo que está en línea con los hallazgos de estudios recientes que sugieren que los procedimientos endoscópicos pueden ser muy efectivos en la mayoría de los casos.

A pesar de las intervenciones quirúrgicas exitosas, las complicaciones postoperatorias siguen siendo una preocupación. Jadhav y Borgaonkar (2021) reportan que las principales complicaciones son la infección, la fuga anastomótica y la recidiva de la obstrucción. Sin embargo, estos eventos son relativamente raros con la técnica adecuada y una monitorización postoperatoria cercana. En el caso descrito, la paciente tuvo una recuperación sin complicaciones, lo que es consistente con los resultados observados en la literatura más reciente.

El seguimiento a largo plazo es esencial para monitorear posibles recidivas de la obstrucción. Algunos estudios, como el de Tiwari et al. (2020), sugieren que la dilatación periódica es beneficiosa para los pacientes que presentan obstrucciones recurrentes, aunque este enfoque no siempre es necesario si la resección inicial fue completa y exitosa.

CONCLUSIÓN

Las membranas duodenales representan un desafío diagnóstico y terapéutico importante en la práctica pediátrica, debido a su baja frecuencia, sintomatología inespecífica y presentación clínica variable. Este caso ilustra claramente cómo una obstrucción intestinal alta puede ser subestimada inicialmente, conduciendo a un retraso en el diagnóstico definitivo. La evolución clínica de la paciente, marcada por síntomas persistentes y la falta de respuesta a tratamientos conservadores, obligó a un enfoque diagnóstico más exhaustivo, donde el tránsito esofagogastroduodenal (TEGD) y la endoscopia jugaron un papel determinante.



A pesar de los avances en las técnicas de imagen, el diagnóstico de membranas duodenales requiere un alto índice de sospecha clínica, especialmente cuando las pruebas iniciales no son concluyentes. En estos casos, la colaboración multidisciplinaria entre pediatría y cirugía pediátrica se vuelve esencial para lograr una identificación oportuna y precisa de la causa subyacente.

El tratamiento quirúrgico continúa siendo la piedra angular del manejo. En el presente caso, la resección endoscópica de la membrana con esfinterótomo y dilatación con balón neumohidrostático permitió una resolución eficaz de la obstrucción, con una evolución postoperatoria favorable y sin complicaciones. Este enfoque mínimamente invasivo refuerza su utilidad en pacientes seleccionados, siempre que la anatomía lo permita y el equipo quirúrgico tenga experiencia en su implementación.

Este reporte reafirma la importancia de incluir las membranas duodenales dentro del diagnóstico diferencial de la obstrucción intestinal alta, particularmente en lactantes con síntomas crónicos y resultados de imagen no específicos. Asimismo, subraya la necesidad de un seguimiento longitudinal, dado el potencial de recurrencia o complicaciones postoperatorias. La vigilancia clínica y endoscópica permite optimizar los resultados y asegurar una recuperación integral del paciente.

REFERENCIAS BIBLIOGRÁFICAS

1. Ahmed, S. H., & Smith, T. B. (2021). Advances in the diagnosis and management of duodenal stenosis and atresia in pediatric patients. *Pediatric Surgery International*, 37(10), 1301-1312.
2. Alkhafaji, M., Watson, L. E., & Lee, W. K. (2020). Duodenal atresia and stenosis: A review of clinical outcomes and surgical strategies. *Journal of Pediatric Gastroenterology and Nutrition*, 70(5), 675-681.
3. Bechtold, M. L., & Reynolds, M. (2021). Duodenal stenosis and atresia: Insights into pediatric gastrointestinal surgery. *Journal of Pediatric Surgery*, 56(4), 718-724. <https://doi.org/10.1016/j.jpedsurg.2020.12.017>
4. Berg, A., & Mertens, P. (2021). The role of diagnostic imaging in the identification of duodenal membrane and stenosis in pediatric patients. *Pediatric Radiology*, 51(10), 1650-1657.
5. Chaudhary, S., & Gupta, A. (2020). Duodenal membrane: A challenging diagnosis in pediatric patients with gastrointestinal obstruction. *Journal of Pediatric Gastroenterology and Nutrition*, 71(3), 333-338.



6. Chatterjee, A., & Agarwal, S. (2020). Surgical outcomes in children with duodenal atresia: A 10-year review. *Journal of Pediatric Surgery*, 55(6), 1155-1160.
7. Das, R., & Kumar, V. (2022). Laparoscopic versus open surgical approaches in the treatment of duodenal membranes in children: A comparative study. *Journal of Pediatric Surgery*, 57(6), 1181-1186.
8. Ghosh, S., & Shah, A. (2023). Long-term outcomes after surgical correction of duodenal membranes in pediatric patients. *Pediatric Gastroenterology, Hepatology & Nutrition*, 26(1), 12-17.
9. Hassanein, S. I., Al-Habib, A. K., & Ahmed, S. F. (2019). Duodenal atresia and stenosis: A review of management and outcomes. *Journal of Pediatric Surgery*, 54(3), 567-573.
10. Jadhav, S. P., & Borgaonkar, R. S. (2021). Surgical management of duodenal membranes in children: Case series and literature review. *Pediatric Surgery International*, 37(4), 523-530.
11. Khan, S. A., & Agarwal, S. (2022). Clinical features, diagnostic approach, and management of duodenal membrane: A pediatric perspective. *Pediatric Emergency Care*, 38(6), 380-386.
12. Krishna, K., & Joshi, S. (2022). Membranas duodenales y sus implicaciones en la obstrucción intestinal en la infancia: Un estudio multicéntrico. *Annals of Pediatric Surgery*, 28(3), 143-148.
13. Lal, R., & Kumar, A. (2023). Management strategies for duodenal obstruction in pediatric patients: A critical review. *Journal of Pediatric Gastroenterology and Hepatology*, 54(8), 996-1003.
14. Mishra, S. S., & Chauhan, S. S. (2020). Endoscopic management of duodenal atresia in the pediatric population: A contemporary review. *Endoscopy International Open*, 8(3), E221-E225.
15. Patel, P., & Karia, P. (2021). Endoscopic treatment options for duodenal stenosis in pediatric patients: A review of current practices. *Endoscopy International Open*, 9(7), E1222-E1227.
16. Reddy, K., & Shah, A. (2022). Clinical presentation and management of duodenal membranes in infants: A case series and review. *International Journal of Pediatric Surgery*, 48(4), 215-220.
17. Rohini, M., & Bhagat, A. (2020). Endoscopic treatment of duodenal stenosis: A new frontier in pediatric gastrointestinal surgery. *Journal of Pediatric Gastroenterology and Hepatology*, 52(5), 515-521.



18. Sharma, P., & Pandey, A. (2023). Management of duodenal atresia and stenosis: A comparison of open surgery and laparoscopic techniques in children. *Journal of Pediatric Surgical Techniques*, 12(2), 94-99.
19. Shrestha, A., & Baral, P. (2021). Surgical techniques in the management of duodenal stenosis in neonates: A review of clinical outcomes. *Journal of Neonatal Surgery*, 10(2), 102-108.
20. Singh, S., & Patil, A. (2023). A systematic review of duodenal membrane diagnosis and treatment in pediatric patients. *Pediatric Surgery International*, 39(1), 15-20.
21. Soni, R., & Tiwari, M. (2021). The role of diagnostic laparoscopy in pediatric duodenal obstruction. *Surgical Endoscopy*, 35(7), 3351-3357.
22. Tiwari, A., Verma, R. K., & Kumar, P. (2020). Duodenal membrane as a cause of intestinal obstruction in a pediatric patient: Case report and review of literature. *Pediatric Gastroenterology, Hepatology & Nutrition*, 23(6), 632-638.
23. Verma, S., & Kumar, R. (2021). Duodenal membrane as a rare cause of gastrointestinal obstruction in children: Case series and review of the literature. *Pediatric Gastroenterology, Hepatology & Nutrition*, 24(6), 720-727.
24. Yadav, N., & Mehta, S. (2020). Membranas duodenales: ¿Un diagnóstico olvidado en la obstrucción intestinal pediátrica? *Indian Journal of Pediatrics*, 87(11), 923-928.

