Ciencia Latina Revista Científica Multidisciplinar, Ciudad de México, México.
ISSN 2707-2207 / ISSN 2707-2215 (en línea), julio-agosto 2025,
Volumen 9, Número 4.

https://doi.org/10.37811/cl_rcm.v9i2

VESÍCULA BILIAR EN PORCELANA. REPORTE DE CASO

PORCELAIN GALLBLADDER. CASE REPORT

Oscar Alejandro Romero Arguello
Hospital Universitario de Saltillo

Hector Hernandez Bonilla
Universidad del Valle de México

Gerardo Ivan Flores Verastegui
Universidad Autónoma de Nuevo León

DOI: https://doi.org/10.37811/cl_rcm.v9i4.18984

Vesícula biliar en Porcelana. Reporte de caso

Oscar Alejandro Romero Arguello[1]
oscar.romero@uadec.edu.mx
https://orcid.org/0009-0004-3497-3561
Departamento de Cirugía General, Hospital Universitario de Saltillo, Dr. Gonzalo Valdés Valdés. Calz Francisco I. Madero 1291, Zona Centro, C.P. 25160 Saltillo, Coahuila, México.

Hector Hernandez Bonilla
hectorhdz301198@gmail.com
https://orcid.org/0009-0000-3253-0522
Universidad del Valle de México
Saltillo, México

Gerardo Ivan Flores Verastegui
gerardo.floresv91@gmail.com
https://orcid.org/0009-0000-0319-7193
Universidad Autónoma de Nuevo León
Monterrey México

RESUMEN

Se presenta el caso de una paciente femenina de 65 años de edad con antecedente de colelitiasis crónica, que acude a valoración por cólico biliar. Los estudios de imagen revelaron engrosamiento y calcificación difusa de la pared vesicular compatible con tríada de WES. La paciente fue sometida a colecistectomía laparoscópica y el diagnóstico histopatológico confirmó pared decalcificada sin hallazgos de neoplasia. La vesícula en porcelana es una entidad infrecuente asociada tradicionalmente con riesgo de carcinoma vesicular. Se discuten las implicaciones diagnósticas y terapéuticas, así como la relevancia del abordaje quirúrgico oportuno, especialmente en pacientes de edad avanzada.

***Palabras clave**:* vesícula calcificada, vesícula en porcelana, carcinoma de vesícula biliar, tríada de wes, colecistectomía laparoscópica, colecistectomía radical

[1] Autor principal
Correspondencia: oscar.romero@uadec.edu.mx

Porcelain gallbladder. Case report

ABSTRACT

We present the case of a 65-year-old female patient with a history of chronic cholelithiasis, who presented with biliary colic. Imaging studies revealed thickening and diffuse calcification of the gallbladder wall, consistent with the WES triad. The patient underwent laparoscopic cholecystectomy, and histopathological analysis confirmed a decalcified wall with no evidence of neoplasia. Porcelain gallbladder is an uncommon entity traditionally associated with an increased risk of gallbladder carcinoma. Diagnostic and therapeutic implications are discussed, as well as the importance of timely surgical management, particularly in elderly patients.

Keywords: calcified gallbladder, porcelain gallbladder, gallbladder carcinoma, Wes' triad, laparoscopic cholecystectomy, radical cholecystectomy

Artículo recibido 17 junio 2025

Aceptado para publicación: 18 julio 2025

INTRODUCCIÓN

Se conoce como vesícula en porcelana a la entidad clínica que se caracteriza por calcificaciones en la pared de la vesícula biliar. Este término se utilizó por primera vez en 1929 para describir la coloración blanco-azulada y de consistencia frágil de la vesícula biliar con una pared extensamente calcificad (1). El grado de afectación de la pared varía según la presencia de una única placa calcificada adherida a la capa mucosa hasta el reemplazo total del espesor de toda la pared de la vesicula biliar por calcio (2). Desde este punto de vista se ha propuesto clasificar en tipos: tipo I, dando referencia a una calcificación intramural completa; y tipo II calcificación discontinua de la mucosa (3). Se ha reportado una incidencia de 0.06 a 0.8 % de las colecistectomías realizadas a nivel internacional (4), no existen estudios multicéntricos que establezca incidencia específica en México hasta el momento, tiene predominio en el género femenino 5:1, esto debido a la mayoría de casos reportados de colecistitis crónica en la mujer (24%) en comparación con el hombre (12%) (5). Alrededor del 18% de los pacientes son asintomáticos (4), otros pueden presentar síntomas clásicos (cólico biliar refiriendo dolor normalmente sordo a nivel de hipocondrio derecho y/o epigastrio, con posible irradiación hacia la escápula ipsilateral), además suele asociarse con datos de estimulación vagal (diaforesis, náuseas o vómitos), con una duración de entre 15 minutos a 1 hora (6). La patogénesis de la vesícula en porcelana es controvertida, sin embargo, es catalogada generalmente como una manifestación inusual de colecistitis crónica (7). Se han propuesto varias hipótesis, entre ellas, la obstrucción del conducto cístico y precipitación del carbonato de calcio en la pared; otra, donde hemorragias intramurales por inflamación crónica pueden calcificar la pared (4). Se ha descrito un aumento en el riesgo de desarrollar cáncer de vesícula biliar en pacientes con calcificación, en el 7 % al 15 % según lo referido por la National Comprehensive Cancer Network (NCCN por sus siglas en inglés) (8).

El carcinoma de vesícula biliar es el quinto cáncer más frecuente en el tracto gastrointestinal y el más común de las vías biliares a nivel mundial; en México, el carcinoma de vesícula biliar tiene una incidencia de 0.7%, supervivencia a cinco años es de 5% y la mortalidad anual de 88% (1).

El tratamiento de la vesícula en porcelana es quirúrgico: en pacientes sintomáticos la colecistectomía laparoscópica es de elección, y en pacientes asintomáticos también está indicada la colecistectomía profiláctica debido a la relación con el cáncer de vesícula biliar reportado (4).

En este caso clínico se presenta una paciente femenina con hallazgo de vesícula en porcelana durante el transoperatorio, en paciente con diagnóstico preoperatorio de colecistitis crónica, que fue protocolizada para colecistectomía laparoscópica de manera electiva.

Presentación de caso

Femenina de 65 años de edad, con antecedente de Diabetes mellitus 2 e Hipertensión arterial sistémica de larga evolución, IAM (infarto agudo al miocardio) tratado con cateterismo cardíaco hacía tres años; inició su padecimiento 4 años previos al presentar dolor tipo cólico localizado en hipocondrio derecho (8/10 en escala verbal del dolor), sin irradiación, que se desencadenaba posterior a la ingesta de alimentos colecistoquinéticos, negó náusea o vómito, ictericia, coluria o acolia; refiere periodos asintomáticos y de exacerbación del cuadro clínico que resuelven parcialmente al tratamiento médico (antiespasmódicos y analgésicos). Acudió a consulta de valoración por el servicio de cirugía general, tras la exploración física signos vitales dentro de parámetros de normalidad, abdomen globoso a expensas de panículo adiposo, ruidos peristálticos normoaudibles, con dolor a la palpación profunda en hipocondrio derecho, sin datos de irritación peritoneal, timpánico alternando con zonas de matidez. Estudios preoperatorios con hemoglobina 11 g/dl (anemia grado I OMS), TP: 14 segundos, TTP: 25 segundos, INR: 0.8, hemoglobina glucosilada 9.2%; PFH: BT 0.30 BD 0.30 BI 0.13. Ultrasonido de hígado y vías biliares reportó una vesícula biliar de 7.08 cm x 3.9 cm ocupada en su totalidad por material ecogénico que proyecta sombra acústica posterior en relación a litiasis, dando aspecto de tríada de Wes (La "W" -wall- es la "pared" de la vesícula biliar en campo cercano, observada como una línea ecogénica curvilínea. La "E" es el "eco" subyacente de los cálculos biliares altamente reflectantes, observada también como una línea ecogénica curvilínea. Estas líneas paralelas son discernibles individualmente debido a la bilis anecoica entre ellas. La "S" representa la típica "sombra" acústica causada por la reflexión casi completa del sonido en la superficie de los cálculos biliares, sin cambios inflamatorios en su pared, sin dilatación de la via biliar intra ni extrahepática (9) (Imagen 1) (9). Valoración preoperatoria con escalas ASA II Goldman I NYHA CF I. Se protocolizó para colecistectomía laparoscópica, con hallazgos transoperatorios se identifica: vesícula biliar con adherencias parkland 4, con pared engrosada 4-6 mm, indurada, con áreas de calcificación visibles de cuerpo y fondo, con diámetro de vesícula biliar de 10 x 5 cm aproximadamente, con múltiples litos de

coloración amarillo claro en su interior (Imagen 2). Cursó su postoperatorio inmediato sin alteraciones por lo que se brinda egreso hospitalario. Dos semanas posteriores acude a consulta de seguimiento con reporte de patología que describe: previa decalcificación, vesicula biliar de consistencia firme con grosor de pared de 0.5 cm, pared calcificada en su totalidad sin evidencia de lesión neoplásica tras su estudio histopatológico. La paciente se encontró asintomática durante el postoperatorio tardío, por lo que fue dada de alta definitiva del servicio de cirugía general.

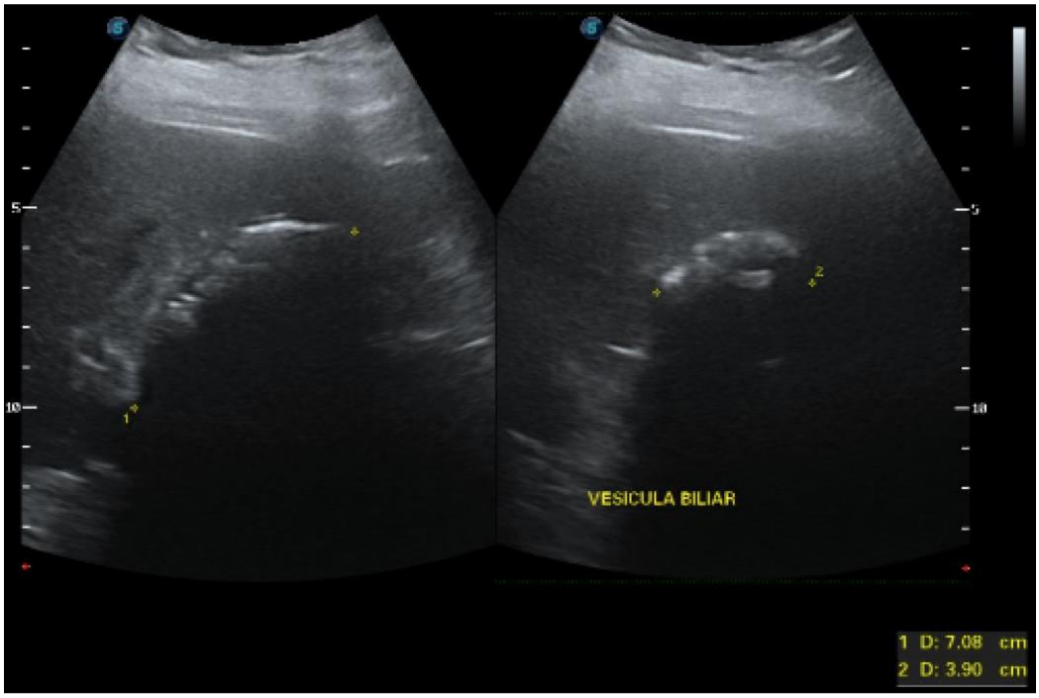

Imagen 1: Ultrasonido de vesícula biliar. Diámetro: **1:** 7.08 cm x **2:** 3.90 cm. refleja sombra acústica posterior en relación a litiasis.

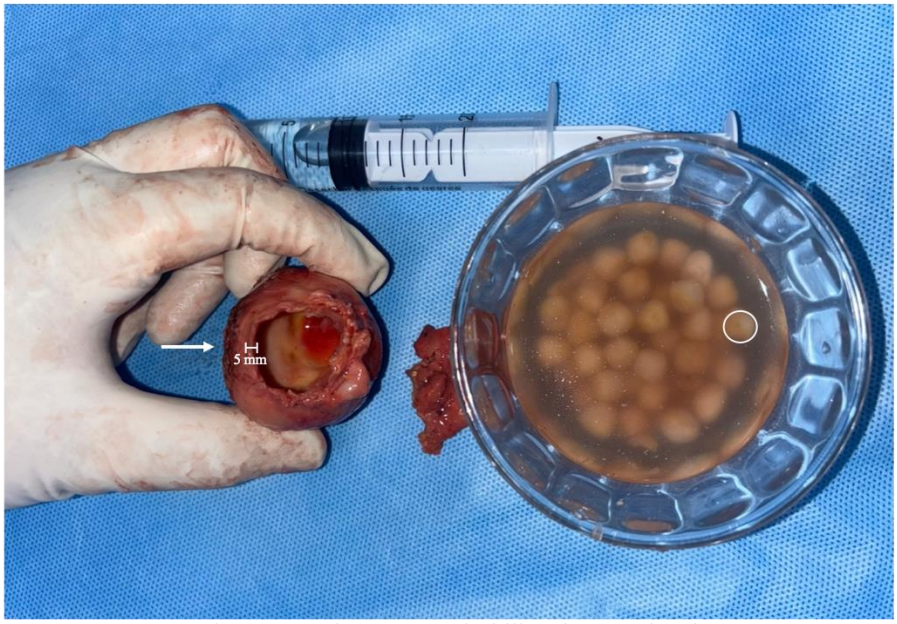

Imagen 2: Vesícula en porcelana. Vesícula biliar de aproximadamente 10x5 cm, pared de 5 mm (flecha blanca), presencia de múltiples litos color amarillo claro (círculo blanco). Imagen propia.

DISCUSIÓN

El término vesicula en porcelana se usa para describir la calcificación de la pared de la vesicula biliar (4), otros términos utilizados para describir ésta patología son; hialino calcinosis, vesicula biliar calcificada o colecistitis calcificante (10) (11). La vesícula en porcelana se clasifica en dos tipos según la extensión de la calcificación: tipo I: calcificación intramural completa y tipo II: calcificación mucosa selectiva o discontinua de la mucosa. Se ha informado que este último está asociado con un mayor riesgo de desarrollar cáncer de vesícula biliar (10). En un estudio realizado en el Hospital General de Massachusetts en 2001 se analizaron un total de 25,900 piezas de vesícula biliar y se encontraron 44 casos con vesicula biliar calcificada de éstas 17 presentaban calcificación intramural completa y 27 calcificación mucosa selectiva de las cuales se identificaron 2 casos de carcinoma, lo que representa una incidencia del **7%**, mientras que en los casos con calcificación completa no se observó cáncer (12). En nuestro caso presentado se reporta una pared totalmente calcificada sin evidencia de lesión neoplásica en el estudio histopatológico lo que corresponde con los casos mencionados. En términos generales se ha descrito un aumento en el riesgo de desarrollar cáncer de vesícula biliar en pacientes con calcificación sin tomar en cuenta el grado en el 7 % al 15 % según lo referido por la National Comprehensive Cancer Network (NCCN por sus siglas en inglés) (8). A pesar de esta incidencia el diagnóstico sigue siendo en la mayoria de los casos un hallazgo incidental en las radiografías simples de abdomen por otra patología

ya que hasta el el 18 % de los pacientes cursan asintomáticos (11) y los que presentan síntomas éstos son inespecíficos similares a un cuadro de cólico biliar, lo que retrasa el tratamiento. Cuando existe la sospecha de patología biliar se realizan estudios de imagen donde se incluye la ecografía que ayuda a la identificación temprana de vesícula en porcelana, sin embargo pueden existir dudas para su identificación, por ejemplo, la colelitiasis proyecta sombras en la fosa vesicular similar a la vesicula en porcelana, lo que lo diferencía es un espacio biliar hipoecoico delgado entre la pared vesicular y el eco del cálculo biliar, este signo conocido como WES por sus siglas en inglés (Wall-Echo-Shadow) que sugiere que un cálculo biliar grande o múltiples cálculos biliares pequeños llenan la luz de la vesícula biliar, por el contrario los hallazgos ecográficos en una vesícula en porcelana se han clasificado en tres tipos según la extensión y la naturaleza de las calcificaciones: el tipo I es una estructura semilunar hiperecoica con sombra acústica posterior; el tipo II es una estructura ecogénica curvilínea con sombra acústica; y el tipo III son grupos irregulares de ecos con sombra acústica. El tipo I representa una calcificación intramural completa mientras que el tipo II y III son calcificaciones selectivas de la mucosa (10). Cuando existe duda diagnóstica, la tomografía computarizada y la resonancia magnética son útiles para el diagnóstico diferencial (10). Cuando se establece el diagnóstico de vesícula en porcelana se debe realizar colecistectomía profiláctica: se considera apropiado un abordaje laparoscópico (10), sin embargo en algunos casos el tratamiento quirúrgico se debe individualizar considerando otros estudios de extensión, decisión de tomar biopsia transoperatoria y la experiencia del cirujano.

Cuando se identifica una vesícula calcificada como hallazgo incidental, es útil valorar si se cuenta con biopsia transoperatoria para determinar el riesgo de malignidad, de no realizarla se sugiere llevar el seguimiento estrecho postoperatorio para determinar el estudio histopatológico en pieza completa. Si se identifica un tumor T1a con márgenes negativos se debe observar al paciente sin otras intervenciones lo que representa una supervivencia del 100 % a los 5 años, si en el reporte histopatológico se identifica ganglio cístico afectado se deberá realizar estudio de estadificación a través de imágenes transversales con contraste por CT y/o RM de tórax, abdomen y pelvis, en caso de enfermedad resecable se reinterviene quirúrgicamente para resección hepática de segmentos IVB y V más linfadenectomía más excisión del conducto biliar, en caso de enfermedad irresecable a partir de tumores T3, se opta por otras

opciones de tratamiento (terapia sistémica, ensayo clinico, adioterapia paliativa), ya que una resección radical no mejora la supervivencia en estos casos.

Es importante destacar que el cáncer de vesícula biliar se asocia a una alta mortalidad con una mediana de supervivencia de 10,3 meses, esto por el estadio avanzado al momento del diagnóstico (8) y que los pacientes con vesícula biliar calcificada tienen un riesgo de hasta el 7 % al 15 % de presentarlo según lo referido por la National Comprehensive Cancer Network (NCCN por sus siglas en inglés) (8), por lo que su diagnóstico temprano y tratamiento quirúrgico efectivo vía laparoscópica además del seguimiento histopatológico es vital para descartar la presencia de malignidad en todos los casos reportados.

CONCLUSIONES

La vesicula es porcelana representa una patología no habitual que consiste en la presencia de calcio en la pared de la vesícula biliar, éste termino es ampliamente utilizado por las características tras la visualización directa dando un aspecto blanquecino y azulado que semejan porcelana. No existe una clínica específica que apoyen el diagnóstico por lo que usualmente se establece por hallazgo incidental en estudios de imagen o en el transoperatorio en un paciente programado para colecistectomía laparoscópica por litiasis vesicular como en el caso presentado, existe cierto porcentaje de asociación a cáncer de vesicula biliar por lo que se debe realizar un seguimiento estrecho en estos pacientes.

REFERENCIAS BIBLIOGRÁFICAS

Ortega-León LH, Liévano-Madrigal LG. patología de significancia clínica incierta.

Calomino N, Scheiterle MLPF, Fusario D, La Francesca N, Martellucci I, Marrelli D. Porcelain gallbladder and its relationship to cancer. Eur Surg. diciembre de 2021;53(6):311–6.

Muñoz Urrutia MJ, Sotelo Hernández S, Manterola C, Muñoz Urrutia MJ, Sotelo Hernández S, Manterola C. Vesícula en Porcelana: La Evolución en su Caracterización Morfológica, Clínica y Quirúrgica. Revisión Cualitativa. Int J Morphol. diciembre de 2024;42(6):1529–35.

Torres CAL, Cárdenas PMC, Gamboa AJA, Pavón TCR. Colecistectomía laparoscópica de vesícula en porcelana. RECIAMUC. el 8 de febrero de 2024;8(1):207–13.

Díaz-Rosales J de D, Ortiz-Ruvalcaba OI, Mena-Arias G, Morales-Polanco S, Díaz-Rosales J de D, Ortiz-Ruvalcaba OI, et al. Factores que condicionan severidad de colecistitis grado I vs. grado II en mujeres adultas. Cir Gen. marzo de 2020;42(1):6–12.

Fernández RM, Senra NV, Ríos EF, Mauriz Barreiro V, Domínguez-Muñoz JE. Enfermedad litiásica biliar. Med - Programa Form Médica Contin Acreditado. el 1 de mayo de 2020;13(9):488–96.

Prieto JEB, Reyes JM. Vesícula biliar "en porcelana".

btc.pdf [Internet]. [citado el 11 de junio de 2025]. Disponible en: https://www.nccn.org/professionals/physician_gls/pdf/btc.pdf

George N, Dawkins A, DiSantis D. The wall-echo-shadow (WES) sign. Abdom Imaging. octubre de 2015;40(7):2903–2903.

Morimoto M, Matsuo T, Mori N. Management of Porcelain Gallbladder, Its Risk Factors, and Complications: A Review. Diagnostics. el 10 de junio de 2021;11(6):1073.

Piamo-Morales AJ, Chávez-Jiménez D, Arzuaga-Anderson I, Palma-Machado L, Díaz-González E. Vesícula en porcelana: un interesante hallazgo incidental. Presentación de un caso y revisión de la literatura. Rev Inf Científica. 2020;99(1):71–7.

Stephen AE, Berger DL. Carcinoma in the porcelain gallbladder: a relationship revisited. Surgery. junio de 2001;129(6):699–703.