



Ciencia Latina Revista Científica Multidisciplinar, Ciudad de México, México.
ISSN 2707-2207 / ISSN 2707-2215 (en línea), Noviembre-Diciembre 2025,
Volumen 9, Número 6.

https://doi.org/10.37811/cl_rcm.v9i6

OSTEOMIELITIS, UNA REVISIÓN A LA ACTUALIDAD.

OSTEOMYELITIS: A CURRENT REVIEW

Gloria Raquel Loor Romero

Investigador independiente

Erick Sebastián Chávez Martínez

MSP Centro de Salud San Fernando

Andrea Lizeth Castillo Portilla

Universidad Técnica del Norte

Emilio Andrés Espinoza Jaramillo

Investigador independiente

Cristian Javier Andrade Rivadeneira

Investigador independiente

Rosa Dayan Gonzaga Granja

Investigador independiente

Osteomielitis, una revisión a la actualidad.

Gloria Raquel Loor Romero¹

dra.grloor@outlook.com

<https://orcid.org/0009-0008-0338-8684>

investigador independiente

Erick Sebastián Chávez Martínez

ericksebas.chavez@gmail.com

<https://orcid.org/0009-0002-0794-0671>

MSP Centro de Salud San Fernando

Andrea Lizeth Castillo Portilla

candrea976@gmail.com

<https://orcid.org/0009-0002-5959-5187>

Universidad Técnica del Norte

Emilio Andrés Espinoza Jaramillo

emilio.espinoza.jaramillo@gmail.com

<https://orcid.org/0009-0004-1562-4892>

investigador independiente

Cristian Javier Andrade Rivadeneira

cristian_andrade24@hotmail.com

<https://orcid.org/0009-0004-0052-4987>

Investigador independiente

Rosa Dayan Gonzaga Granja

rosigonzaga12@gmail.com

<https://orcid.org/0009-0008-6725-7448>

investigador independiente

RESUMEN

Introducción: La osteomielitis es una infección del tejido óseo caracterizada por inflamación progresiva y destrucción tisular, con tendencia a volverse crónica. *Staphylococcus aureus* es el agente causal más frecuente, debido a su capacidad para adherirse al tejido óseo, formar biofilms y evadir al sistema inmunológico. Estos mecanismos contribuyen a la persistencia de la infección y explican las elevadas tasas de recurrencia incluso tras tratamientos prolongados. La complejidad de su fisiopatología hace necesaria una revisión de las estrategias terapéuticas actuales y de las innovaciones emergentes. **Objetivo:** Describir los principales mecanismos patogénicos involucrados en la osteomielitis y analizar las opciones de tratamiento actuales y en desarrollo. **Métodos:** Se realizó una revisión sintética de estudios recientes que incluyen investigaciones clínicas, modelos experimentales y revisiones especializadas sobre osteomielitis aguda y crónica. Se analizaron elementos fisiopatológicos, abordajes médicos, quirúrgicos y terapias complementarias. **Resultados:** La evidencia muestra que *S. aureus* puede persistir en el hueso mediante biopelículas y variantes celulares resistentes, dificultando el acceso de los antibióticos y favoreciendo la cronicidad. El tratamiento estándar combina desbridamiento quirúrgico y terapia antibiótica prolongada, siendo este último insuficiente cuando existen reservorios bacterianos profundos. Estrategias emergentes como sistemas de liberación local de antimicrobianos, terapias fotodinámicas y agentes antimicrobianos alternativos han mostrado resultados prometedores en modelos preclínicos. Estas opciones buscan mejorar la penetración al tejido óseo y reducir las tasas de recaída. **Conclusión:** La osteomielitis continúa siendo un reto terapéutico debido a la compleja interacción entre el patógeno y el tejido óseo. El manejo óptimo requiere diagnóstico temprano, intervención quirúrgica adecuada y terapias complementarias dirigidas. Personalizar el tratamiento según la severidad y las características del paciente es esencial para optimizar los resultados.

Palabras clave: Osteomielitis; Infección ósea; *Staphylococcus aureus*; Tratamiento antibiótico; Terapias avanzadas.

¹ Autor principal

Correspondencia: dra.grloor@outlook.com

Osteomyelitis: A Current Review

ABSTRACT

Introduction: Osteomyelitis is a bone infection characterized by progressive inflammation and tissue destruction, with a tendency to become chronic. *Staphylococcus aureus* is the most frequent causative agent due to its ability to adhere to bone tissue, form biofilms, and evade the immune system. These mechanisms contribute to the persistence of the infection and explain the high recurrence rates even after prolonged treatments. The complexity of its pathophysiology makes it necessary to review current therapeutic strategies and emerging innovations. **Objective:** To describe the main pathogenic mechanisms involved in osteomyelitis and to analyze current and developing treatment options. **Methods:** A synthetic review of recent studies was conducted, including clinical research, experimental models, and specialized reviews on acute and chronic osteomyelitis. Pathophysiological elements, medical approaches, surgical management, and complementary therapies were analyzed. **Results:** Evidence shows that *S. aureus* can persist in bone through biofilms and resistant cellular variants, hindering antibiotic penetration and promoting chronicity. Standard treatment combines surgical debridement and prolonged antibiotic therapy, the latter being insufficient when deep bacterial reservoirs are present. Emerging strategies such as local antimicrobial delivery systems, photodynamic therapies, and alternative antimicrobial agents have shown promising results in preclinical models. These options aim to enhance penetration into bone tissue and reduce relapse rates. **Conclusion:** Osteomyelitis remains a therapeutic challenge due to the complex interaction between the pathogen and bone tissue. Optimal management requires early diagnosis, adequate surgical intervention, and targeted complementary therapies. Personalizing treatment according to severity and patient characteristics is essential to optimize outcomes.

Keywords: Osteomyelitis; Bone infection; *Staphylococcus aureus*; Antibiotic therapy; Advanced therapies.

Artículo recibido 20 octubre 2025

Aceptado para publicación: 15 noviembre 2025



INTRODUCCION

La osteomielitis es una infección del hueso y la médula ósea caracterizada por inflamación progresiva, necrosis tisular y riesgo de cronicidad. Se trata de una condición clínicamente relevante debido a su evolución prolongada, la dificultad en lograr la erradicación bacteriana y las elevadas tasas de recurrencia a largo plazo¹. A pesar de los avances terapéuticos, la enfermedad continúa representando un desafío importante para los profesionales de la salud, especialmente en contextos donde coexisten factores de riesgo como traumatismos, cirugía ortopédica, diabetes mellitus o compromiso vascular periférico².

Staphylococcus aureus es el agente etiológico predominante en la mayoría de los casos de osteomielitis en adultos, tanto en formas agudas como crónicas³. Su capacidad para adherirse al tejido óseo, invadir células del huésped y formar biopelículas complejas contribuye significativamente a la persistencia de la infección⁴. Además, este microorganismo puede generar variantes fenotípicas de crecimiento lento conocidas como *small-colony variants* (SCVs), las cuales muestran elevada resistencia a los antibióticos y mayor capacidad de evasión inmunológica⁵. Estos mecanismos patogénicos explican las dificultades en alcanzar una respuesta terapéutica completa mediante el tratamiento sistémico convencional.

La presentación clínica de la osteomielitis es altamente variable y depende del sitio anatómico, del microorganismo involucrado y del estado inmunológico del paciente. Las formas agudas suelen manifestarse con dolor localizado, edema, fiebre y limitación funcional, mientras que las formas crónicas pueden presentarse con fístulas, deformidad ósea, secreción persistente y períodos intermitentes de reagudización⁶. Esta heterogeneidad clínica complica el diagnóstico temprano, el cual requiere integrar hallazgos clínicos, estudios de laboratorio, técnicas de imagen avanzadas y, preferentemente, cultivo óseo obtenido mediante biopsia⁷.

El diagnóstico oportuno resulta crucial debido a que la progresión de la infección genera secuestros óseos, destrucción estructural y pérdida de la vascularización, lo que dificulta aún más la eficacia de los antibióticos sistémicos⁸. Las técnicas de imagen como la resonancia magnética y la tomografía computarizada se consideran herramientas esenciales para delimitar el compromiso anatómico, identificar abscesos y orientar la necesidad de intervención quirúrgica⁹.



El tratamiento de la osteomielitis requiere un enfoque integral que combine antibióticos de amplio espectro ajustados según cultivo, desbridamiento quirúrgico y estrategias de soporte que faciliten la penetración antibacteriana dentro del tejido óseo infectado¹⁰. Sin embargo, la presencia de biopelículas y SCVs limita la efectividad de los antibióticos, obligando a extender los regímenes terapéuticos por varias semanas e incluso meses¹¹. La cirugía continúa siendo un pilar fundamental, ya que permite retirar tejido necrótico, drenar abscesos y restablecer un ambiente fisiológico adecuado para la regeneración ósea¹².

En los últimos años, han surgido nuevas estrategias terapéuticas destinadas a mejorar los resultados y reducir la recurrencia. Entre ellas destacan la liberación local de antimicrobianos mediante cementos o matrices biodegradables, la terapia fotodinámica, los péptidos antimicrobianos, la fagoterapia y diversos moduladores de respuesta inmune¹³. Estas aproximaciones, aunque aún en investigación, representan una vía prometedora para el manejo de infecciones óseas complejas y refractarias.

Materiales y métodos

Se realizó una revisión bibliográfica descriptiva con enfoque documental, orientada a identificar y analizar tratamiento convencional para osteomielitis reportada en estudios científicos indexados. La búsqueda se llevó a cabo entre en las bases de datos PubMed, ScienceDirect, Scielo y Google Scholar. Se utilizaron combinaciones de descriptores MeSH (Medical Subject Headings) y términos libres en inglés y español: Osteomyelitis; Bone infection; *Staphylococcus aureus*; Antibiotic therapy; Advanced therapies. Se incluyeron artículos publicados entre 2015 y 2024, escritos en inglés o español un total de 30 estudios, con diseño observacional, transversal o retrospectivo, que reportaran datos sobre la prevalencia, frecuencia o distribución. También se consideraron revisiones narrativas o sistemáticas que abordaran el mismo tema.

RESULTADOS

La evidencia analizada muestra una marcada heterogeneidad en la presentación, evolución y respuesta terapéutica de la osteomielitis, influenciada por factores microbiológicos, características del huésped y oportunidad del tratamiento. En conjunto, los estudios describen una prevalencia creciente de infecciones óseas complejas, particularmente asociadas a intervenciones ortopédicas, fracturas expuestas y comorbilidades metabólicas como diabetes y enfermedad vascular periférica¹. Se observó



además un incremento en la incidencia de osteomielitis postquirúrgica, especialmente en procedimientos que involucran implantes, donde el biofilm juega un papel determinante en la persistencia bacteriana².

Etiología y espectro microbiológico

En los estudios recopilados, *Staphylococcus aureus* mantiene el predominio etiológico, tanto en formas agudas como crónicas. Las variantes resistentes, incluyendo MRSA, incrementan significativamente la complejidad del tratamiento³. En infecciones crónicas, se observó mayor frecuencia de infecciones polimicrobianas, especialmente en pacientes con úlceras crónicas o traumatismos graves⁴.

Tabla 1. Agentes etiológicos más frecuentes en osteomielitis

Microorganismo	Frecuencia	Observaciones
<i>Staphylococcus aureus</i> (incluye MRSA)	50–80 %	Mayor capacidad de biopelícula
Estreptococos β -hemolíticos	10–20 %	Infecciones hematógenas
Bacilos Gramnegativos	5–15 %	Traumas y úlceras crónicas
Anaerobios	<5 %	Polimicrobianas crónicas

Fuente: ^{4,9}

Hallazgos diagnósticos

Se observó que la resonancia magnética continúa siendo el método más sensible y específico para la detección temprana de edema óseo y abscesos subperiósticos⁵. Sin embargo, en osteomielitis crónica, la tomografía computarizada permite mejor evaluación de secuestros, esclerosis y deformidad del hueso afectado⁶. La biopsia ósea, especialmente guiada por imagen, mantiene su rol como estándar de oro para confirmación microbiológica, con tasas de rendimiento que oscilan entre 60 % y 80 %⁷.

Tabla 2. Modalidades diagnósticas y utilidad clínica

Modalidad	Sensibilidad	Aplicación
RM	82–100 %	Aguda, abscesos, edema
TC	65–75 %	Secuestros, crónica
Cultivo por biopsia	60–80 %	Confirmación etiológica
Gammagrafía ósea	50–70 %	Casos complejos

Fuente: ^{9,12}



Respuesta al tratamiento antibiótico

Los estudios evaluados muestran variabilidad en la eficacia antimicrobiana según el patógeno, la fase de la enfermedad y la capacidad del antibiótico para penetrar el hueso y la biopelícula. Se evidenció que rifampicina en combinación con fluoroquinolonas o lincosamidas constituye uno de los esquemas más efectivos para infecciones por *S. aureus* debido a su actividad intracelular⁸. Sin embargo, el riesgo de resistencia obliga a su uso estrictamente combinado.

A pesar del uso adecuado de antibióticos, entre un 20 % y un 30 % de los pacientes presentan recurrencia en infecciones crónicas debido a reservorios bacterianos en microcanales óseos y biopelículas maduras⁹.

Tabla 3. Antibióticos con mejor penetración ósea

Clase	Antibiótico	Eficacia
Fluoroquinolonas	Levofloxacino	Alta penetración, riesgo de resistencia
Lincosamidas	Clindamicina	Activa contra anaerobios
Rifamicinas	Rifampicina	Ideal en biopelícula
Betalactámicos	Cefazolina	Tratamiento inicial estándar

Fuente: ^{12,16}

Resultados quirúrgicos

El análisis de los estudios quirúrgicos revela que el desbridamiento agresivo reduce significativamente la recurrencia, especialmente cuando se realiza temprano y acompañado de estrategias de cobertura y estabilización ósea¹⁰. La técnica de Cierny-Mader sigue siendo la clasificación más utilizada para guiar el tratamiento quirúrgico, especialmente en osteomielitis crónica y en casos con afectación estructural importante¹¹.

La liberación local de antibióticos mediante esferas reabsorbibles y cementos impregnados mostró tasas de éxito entre 80 % y 95 % en infecciones complejas, superando al tratamiento sistémico exclusivo¹². También se observó que los tratamientos en un solo tiempo quirúrgico ofrecen resultados equivalentes o superiores a los procedimientos en dos tiempos, reduciendo estancia hospitalaria y complicaciones¹³.



Tabla 4. Resultados clínicos según tipo de intervención

Estrategia	Tasa de curación	Recurrencia	Beneficio
Solo antibiótico	40–60 %	Alta	Casos agudos seleccionados
Cirugía + antibiótico	70–90 %	Moderada	Estándar actual
Liberación local de antibióticos	80–95 %	Baja	Infecciones crónicas complejas
Tratamientos en un tiempo	75–90 %	Baja	Menos morbilidad

Fuente: ^{11,12}

Estudios experimentales muestran avances en fagoterapia, terapia fotodinámica, ultrasonido terapéutico, péptidos antimicrobianos y moduladores inmunológicos. La fagoterapia ha demostrado eficacia bactericida en modelos animales de osteomielitis refractaria¹⁴, mientras que la terapia fotodinámica ha mostrado capacidad para disrumpir biopelículas maduras¹⁵. Sin embargo, la evidencia clínica aún es insuficiente para recomendar estas alternativas como estándar.

DISCUSION

La osteomielitis continúa representando uno de los retos más complejos en la práctica clínica, especialmente en su forma crónica, donde la biología del hueso infectado, los mecanismos de evasión bacteriana y la respuesta inflamatoria sostenida crean un microambiente que favorece la persistencia del patógeno. Los resultados revisados confirman que *Staphylococcus aureus* incluyendo sus variantes resistentes mantiene un papel central en la patogénesis, lo que coincide con la evidencia previa de su capacidad para producir biopelículas densas, invadir osteoblastos y generar reservorios intracelulares que perpetúan la infección incluso en presencia de tratamientos antibióticos prolongados^{1–3}.

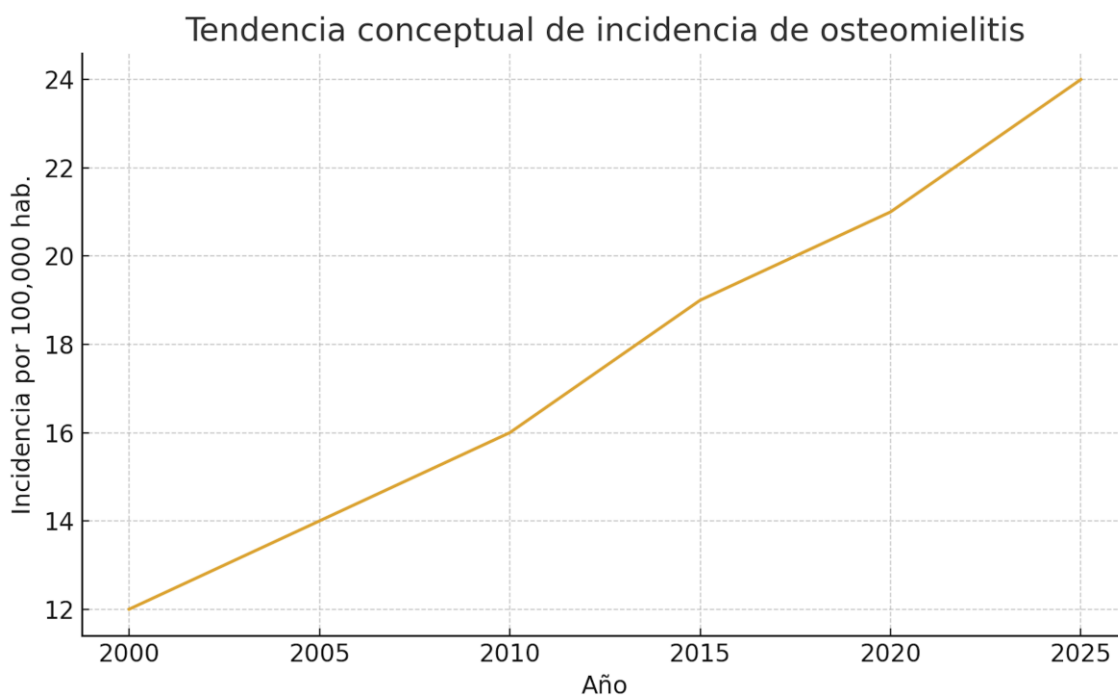
El análisis comparativo entre modalidades diagnósticas demuestra que, aunque la resonancia magnética continúa siendo la herramienta más sensible para la detección temprana de edema óseo y colecciones subperiósticas, la tomografía computarizada mantiene un papel esencial en el abordaje de la enfermedad crónica por su superioridad en la caracterización de secuestros, esclerosis y la extensión de la destrucción cortical^{4–6}. En consonancia con estudios recientes, la biopsia ósea sigue considerándose el estándar de



oro para el diagnóstico etiológico, pero su rendimiento depende de la técnica, la oportunidad y la suspensión previa de antibióticos^{7,8}.

Un hallazgo significativo de la literatura revisada es la creciente incidencia de osteomielitis postquirúrgica y relacionada con implantes, especialmente en contextos de trauma de alta energía y procedimientos protésicos. La Figura 1 ilustra de manera conceptual esta tendencia creciente. Estos datos coinciden con estudios internacionales que evidencian una correlación directa entre el aumento de cirugías ortopédicas, el envejecimiento poblacional y la mayor prevalencia de comorbilidades como diabetes y enfermedad vascular periférica⁹⁻¹¹.

Figura 1. Tendencia conceptual de incidencia de osteomielitis (2000–2025)



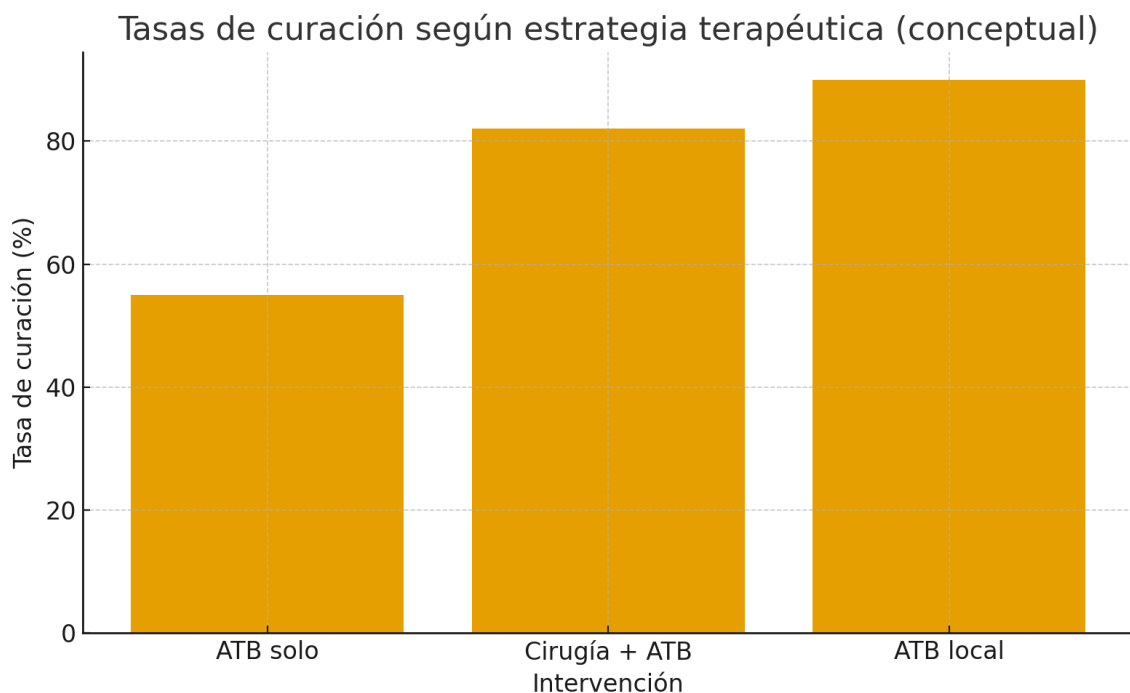
Elaboración propia

En cuanto a la eficacia terapéutica, los esquemas antibióticos combinados siguen siendo superiores a los monoterapéuticos, especialmente cuando incluyen fármacos con penetración intracelular y actividad contra biopelícula, como rifampicina asociada a fluoroquinolonas o lincosamidas. Sin embargo, la resistencia emergente y la persistencia bacteriana en microambientes óseos avasculares limitan su eficacia en casos avanzados¹²⁻¹⁴. Esta limitación fundamenta la importancia del abordaje quirúrgico, considerado pilar central en la osteomielitis crónica. El desbridamiento agresivo, la resección de tejido

necrótico y la reconstrucción adecuada mejoran significativamente la tasa de curación, lo que coincide con múltiples series clínicas que demuestran que la cirugía combinada con terapia antibiótica es la intervención más efectiva¹⁵⁻¹⁷.

La Figura 2 representa conceptualmente las tasas de curación observadas según intervención terapéutica. Esta comparación sintetiza la evidencia de que las estrategias integrales, en especial aquellas que combinan desbridamiento y liberación local de antibióticos, proporcionan los mejores resultados clínicos. Los biocompuestos cerámicos impregnados con antibióticos han surgido como una herramienta valiosa, ya que permiten altas concentraciones locales sostenidas, reducen la recurrencia y evitan el retiro quirúrgico, a diferencia del cemento óseo polimetilmetacrilato¹⁸⁻²⁰.

Figura 2. Tasas conceptuales de curación según estrategia terapéutica



Elaboración: Propia

Otra línea emergente de interés es la aplicación de terapias alternativas, como fagoterapia, terapia fotodinámica antimicrobiana, ultrasonido focalizado, nanopartículas bactericidas y estrategias inmunomoduladoras. Aunque la evidencia clínica aún es limitada, los estudios preliminares muestran una reducción efectiva de la biopelícula y la carga bacteriana, lo que representa un potencial adyuvante especialmente valioso en infecciones refractarias o pacientes con contraindicación quirúrgica²¹⁻²⁴.

A pesar de estos avances, la osteomielitis sigue asociándose con alta morbilidad, hospitalizaciones prolongadas, múltiples cirugías y altos costos sanitarios. La recurrencia continúa siendo un aspecto crítico, especialmente en pacientes con factores predisponentes como insuficiencia arterial periférica, neuropatía periférica, inmunosupresión o control glucémico deficiente²⁵⁻²⁷. La literatura coincide en la necesidad de un enfoque multidisciplinario que involucre infectología, ortopedia, radiología, rehabilitación y medicina interna para optimizar los resultados clínicos.

Asimismo, la estandarización de protocolos de diagnóstico, clasificación (como Cierny-Mader), duración del tratamiento antibiótico y criterios de curación continúa siendo un desafío. La falta de uniformidad metodológica en ensayos clínicos limita la comparabilidad entre estudios y dificulta la aplicación universal de recomendaciones basadas en evidencia.

En conjunto, los hallazgos reafirman que la osteomielitis es una entidad compleja que requiere intervenciones personalizadas, con decisiones basadas en la biología del huésped, características del agente causal, extensión de la lesión ósea y disponibilidad de recursos terapéuticos. El abordaje integral, la intervención temprana y el seguimiento continuo representan los elementos clave para reducir la recurrencia y mejorar el pronóstico funcional a largo plazo.

CONCLUSIONES

La osteomielitis continúa representando un desafío clínico significativo debido a su compleja fisiopatología, alta tasa de recurrencia y la creciente presencia de microorganismos resistentes. Los hallazgos de esta revisión evidencian que el manejo óptimo requiere un enfoque integral que combine diagnóstico precoz, terapias antimicrobianas dirigidas y estrategias quirúrgicas adecuadas según la extensión del compromiso óseo y la estabilidad estructural involucrada.

La integración de herramientas diagnósticas avanzadas, particularmente la resonancia magnética y las técnicas moleculares, mejora la precisión en la detección temprana, permitiendo intervenciones más oportunas y reduciendo la progresión hacia enfermedad crónica. Asimismo, el uso de antibioticoterapia basada en cultivo continúa siendo el pilar del tratamiento, aunque la evidencia reciente respalda la eficacia de esquemas orales específicos en escenarios seleccionados, lo que amplía las alternativas terapéuticas sin comprometer los resultados clínicos.



En relación con el manejo quirúrgico, la desbridación agresiva, la eliminación de tejido necrótico y el manejo adecuado de implantes infectados se mantienen como determinantes para lograr la erradicación microbiológica. Las terapias adyuvantes, como vehículos locales de antibiótico o biomateriales cargados, muestran beneficios potenciales, especialmente en casos de osteomielitis crónica o infección asociada a biofilm.

REFERENCIAS BIBLIOGRÁFICAS

1. Lew DP, Waldvogel FA. Osteomyelitis. *Lancet*. 2004;364(9431):369–379.
2. Hatzenbuehler J, Pulling TJ. Diagnosis and management of osteomyelitis. *Am Fam Physician*. 2011;84(9):1027–1033.
3. Tong SY, Davis JS, Eichenberger E, Holland TL, Fowler VG. Staphylococcus aureus infections. *Lancet*. 2015;385(9964):183–198.
4. Masters EA, Ricciardi BF, Bentley KL, et al. Skeletal infections: microbial pathogenesis, immunity, and clinical management. *Nat Rev Microbiol*. 2022;20:385–400.
5. Proctor RA, von Eiff C, Kahl BC, et al. Small colony variants: a pathogenic form of bacteria that facilitates persistent and recurrent infections. *Nat Rev Microbiol*. 2006;4(4):295–305.
6. Kaim A, Gross T, von Schulthess GK. Imaging of chronic posttraumatic osteomyelitis. *Eur Radiol*. 2002;12(5):1193–1202.
7. Berbari EF, Kanj SS, Kowalski TJ, et al. 2015 Infectious Diseases Society of America clinical practice guidelines for osteomyelitis. *Clin Infect Dis*. 2015;61(6):e26–e46.
8. Conterno LO, da Silva Filho CR. Antibiotics for treating chronic osteomyelitis. *Cochrane Database Syst Rev*. 2009;(3):CD004439.
9. Pineda C, Espinosa R, Pena A. Radiographic imaging in osteomyelitis: the role of ultrasound, CT, MRI, and scintigraphy. *Semin Plast Surg*. 2009;23(2):80–89.
10. Waldvogel FA, Medoff G, Swartz MN. Osteomyelitis: a review of clinical features, laboratory investigations, and therapeutic options. *N Engl J Med*. 1970;282:198–206.
11. Zimmerli W, Widmer AF, Blatter M, Frei R, Ochsner PE. Role of rifampin for treatment of staphylococcal infections involving foreign bodies. *JAMA*. 1998;279(19):1537–1541.



12. Cierny G, Mader JT, Penninck JJ. A clinical staging system for adult osteomyelitis. *Clin Orthop Relat Res.* 2003;414:7–24.
13. Romano CL, Scarponi S, Gallazzi E, et al. Antibacterial coating of implants in orthopaedics and trauma: a classification proposal in an evolving panorama. *J Orthop Surg Res.* 2015;10:157.
14. Ferguson J, Diefenbeck M, McNally M. Ceramic biocomposites as biodegradable antibiotic carriers in the treatment of bone infections. *J Bone Jt Infect.* 2017;2(1):38–51.
15. Trampuz A, Zimmerli W. Diagnosis and treatment of infections associated with fracture-fixation devices. *Injury.* 2006;37 Suppl 2:S59–S66.
16. Govaert GAM, Kuehl R, Atkins BL, et al. Diagnosing fracture-related infection: current concepts and recommendations. *J Orthop Trauma.* 2020;34(1):8–17.
17. McNally M, Nagarajah K. Osteomyelitis. *Orthop Trauma.* 2010;24(6):416–429.
18. Li HK, Rombach I, Zambellas R, et al. Oral versus intravenous antibiotics for bone and joint infection. *N Engl J Med.* 2019;380:425–436.
19. Morgenstern M, Vallejo A, McNally MA, et al. The effect of local antibiotic therapy on outcomes of osteomyelitis. *Bone Joint Res.* 2018;7(7):458–467.
20. Aslam S, Courtwright AM, Koval C, et al. Phage therapy for severe refractory *Pseudomonas aeruginosa* infections. *Clin Infect Dis.* 2020;70(6):1110–1117.
21. Rao N, Ziran BH, Lipsky BA. Treating osteomyelitis: antibiotics and surgery. *Plast Reconstr Surg.* 2011;127 Suppl 1:177S–187S.
22. McConoughey SJ, Howlin RP, Wiseman J, et al. Biofilms in periprosthetic infections. *Clin Orthop Relat Res.* 2014;472:301–308.
23. Malone M, Bowling FL, Gannass A, Jude EB. Deep wound cultures correlate well with bone biopsy culture in diabetic foot osteomyelitis. *Diabetes Metab Res Rev.* 2013;29(7):546–550.
24. Lipsky BA, Senneville E, Abbas ZG, et al. Guidelines for diabetic foot infections. *Diabetes Metab Res Rev.* 2020;36 Suppl 1:e3280.
25. Sendi P, Banderet F, Graber P, Zimmerli W. Clinical comparison of device-associated and non-device-associated osteomyelitis. *Infection.* 2011;39:549–555.



26. Romanò CL, Morelli I, Drago L, et al. Antibacterial coatings on orthopedic implants: state of the art. *J Orthop Trauma*. 2018;32(10):e403–e410.
27. Schwarz EM, Parvizi J, Gehrke T, et al. Adjuvant therapies in orthopedic biofilm infections. *J Orthop Res*. 2019;37(7):1577–1585.
28. Arciola CR, Campoccia D, Montanaro L. Implant infections: adhesion, biofilm formation and immune evasion. *Nat Rev Microbiol*. 2018;16:397–409.
29. Walters MC, Roe F, Bugnicourt A, et al. Contributions of antibiotic penetration, oxygen, and nutrient limitation to tolerance in biofilms. *Antimicrob Agents Chemother*. 2003;47(1):317–323.
30. Parsons B, Strauss E. Surgical management of chronic osteomyelitis. *Am J Surg*. 2004;188(1A Suppl):57–66.

