Ciencia Latina Revista Científica Multidisciplinar, Ciudad de México, México.
ISSN 2707-2207 / ISSN 2707-2215 (en línea), mayo-junio 2026,
Volumen 10, Número 3.

https://doi.org/10.37811/cl_rcm.v10i3

RESECCIÓN DE QUISTE DE COLÉDOCO Y RECONSTRUCCIÓN MEDIANTE HEPATODUODENOANASTOMOSIS LAPAROSCÓPICA: REVISIÓN DE LA LITERATURA A PROPÓSITO DE UN CASO CLÍNICO

CHOLEDOCHAL CYST RESECTION AND RECONSTRUCTION VIA HEPATODUODENOSTOMY: LITERATURE REVIEW AND CASE REPORT

Angel Eduardo Salud Calderón
Instituto Mexicano Seguro Social, Mexico

Jorge Ayón Aguilar
Instituto Mexicano Seguro Social, Mexico

Eduardo Angel Montoya Hernández
Instituto Mexicano Seguro Social, Mexico

DOI: https://doi.org/10.37811/cl_rcm.v10i3.24670

Resección de Quiste de Colédoco y Reconstrucción Mediante Hepatoduodenoanastomosis Laparoscópica: Revisión de la Literatura a Propósito de un Caso Clínico

Angel Eduardo Salud Calderón[1]
legnasalud@gmail.com
https://orcid.org/0009-0000-5302-4493
Instituto Mexicano Seguro Social
Mexico

Jorge Ayón Aguilar
jorge.ayona@imss.gob.mx
https://orcid.org/0000-0001-9704-8032
Instituto Mexicano Del Seguro Social
Mexico

Eduardo Angel Montoya Hernández
eduardom.h@live.com.mx
https://orcid.org/0000-0002-0162-745X
Instituto Mexicano Seguro Social
Mexico

RESUMEN

Introducción: El quiste de colédoco es una dilatación congénita poco común de la vía biliar. Su diagnóstico en la infancia suele ser un reto debido a síntomas inespecíficos, lo que puede derivar en complicaciones como litiasis y colangiocarcinoma. Caso Clínico: Femenino de 8 años con historia de dolor abdominal crónico de 6 años de evolución. La colangiorresonancia reveló un quiste de colédoco Todani IVa con coledocolitiasis. Se realizó resección total del quiste y colecistectomía por laparoscopia, con reconstrucción mediante hepatoduodenoanastomosis. Resultados: Evolución satisfactoria. A un año de seguimiento, la paciente se mantiene asintomática, con pruebas de función hepática normales. Conclusiones: La hepatoduodenoanastomosis laparoscópica es una técnica segura, reproducible y fisiológica, representando una alternativa válida a la hepaticoyeyunostomía en Y de Roux.

Palabras clave: quiste de colédoco, laparoscopia, hepatoduodenoanastomosis, todani iva, coledocolitiasis

[1] Autor principal
Correspondencia: legnasalud@gmail.com

Choledochal Cyst Resection and Reconstruction via Hepatoduodenostomy: Literature Review and Case Report

ABSTRACT

Introduction: A choledochal cyst is an uncommon congenital dilation of the biliary tract. Its diagnosis in childhood is often challenging due to nonspecific symptoms, which can lead to complications such as lithiasis and cholangiocarcinoma. Case Report: An 8-year-old female with a 6-year history of chronic abdominal pain. Magnetic resonance cholangiopancreatography (MRCP) revealed a Todani type IVa choledochal cyst with choledocholithiasis. A laparoscopic total cyst excision and cholecystectomy were performed, with reconstruction via hepatoduodenostomy. Results: Satisfactory clinical evolution. At one-year follow-up, the patient remains asymptomatic, with normal liver function tests. Conclusions: Laparoscopic hepatoduodenostomy is a safe, reproducible, and physiological technique, representing a valid alternative to the Roux-en-Y hepaticojejunostomy.

***Keywords*:** choledochal cyst, laparoscopy, hepatoduodenostomy, todani iva, choledocholithiasis

Artículo recibido 20 mayo 2026
Aceptado para publicación: 20 junio 2026

INTRODUCCIÓN

El presente artículo aborda el manejo quirúrgico de los quistes de colédoco, una malformación congénita caracterizada por la dilatación sacular o fusiforme de las vías biliares [1]. El problema de investigación central radica en el desafío diagnóstico que representa esta patología en la población pediátrica, donde la ausencia de la tríada clásica (dolor, masa palpable e ictericia) conduce frecuentemente a un retraso diagnóstico de años, exponiendo a los pacientes a complicaciones graves como litiasis intrahepática y el desarrollo de colangiocarcinoma [13, 14].

La relevancia de este estudio se justifica en la necesidad de estandarizar abordajes de mínima invasión que no solo sean efectivos, sino también fisiológicos. A nivel teórico, el trabajo se sustenta en la teoría de Babbitt, la cual postula que una unión pancreatobiliar anómala permite el reflujo de enzimas pancreáticas hacia el conducto biliar, induciendo inflamación crónica, metaplasia y, eventualmente, la formación quística y la carcinogénesis [2]. Los términos clave que rigen nuestro análisis son la clasificación anatómica de Todani —la cual es fundamental para categorizar la extensión de la enfermedad (siendo el Tipo IVa el más complejo)— y el concepto de "reconstrucción biliar fisiológica" [1].

En cuanto a los antecedentes, estudios previos como los de Liem et al. [7] y Xie et al. [4] han demostrado que la cirugía laparoscópica es superior en términos de recuperación y morbilidad postoperatoria frente a la cirugía abierta. Nuestro trabajo aporta evidencia clínica que valida la hepatoduodenoanastomosis (HD) como una alternativa técnica eficiente frente a la hepaticoyeyunostomía en Y de Roux (YR), destacando su menor complejidad técnica y la preservación de un acceso endoscópico para futuras intervenciones [4, 6].

Esta investigación se contextualiza en la práctica quirúrgica moderna de centros de referencia en México, donde el abordaje laparoscópico de alta especialidad en pediatría es crucial para mejorar los resultados a largo plazo [7, 8]. A pesar de que la incidencia de esta entidad es rara en el mundo occidental (1:100,000 nacimientos), el riesgo de colangiocarcinoma —que alcanza hasta un 30% en pacientes no tratados— hace imperativa la resección total y oportuna del quiste, subrayando la importancia crítica de un diagnóstico temprano mediante colangiopancreatografía por resonancia magnética (CPRM) [1, 10, 14].

Caso clínico

Femenino de 8 años con dolor abdominal crónico iniciado a los 2 años de edad, tratado erróneamente como estreñimiento durante seis años. Tras un episodio agudo en abril de 2025, el abordaje diagnóstico inicial mediante Ultrasonido y TAC sugirió un quiste Todani tipo I. No obstante, la Colangiopancreatografía por Resonancia Magnética (CPRM) fue definitiva para la planificación quirúrgica.

Figura 1

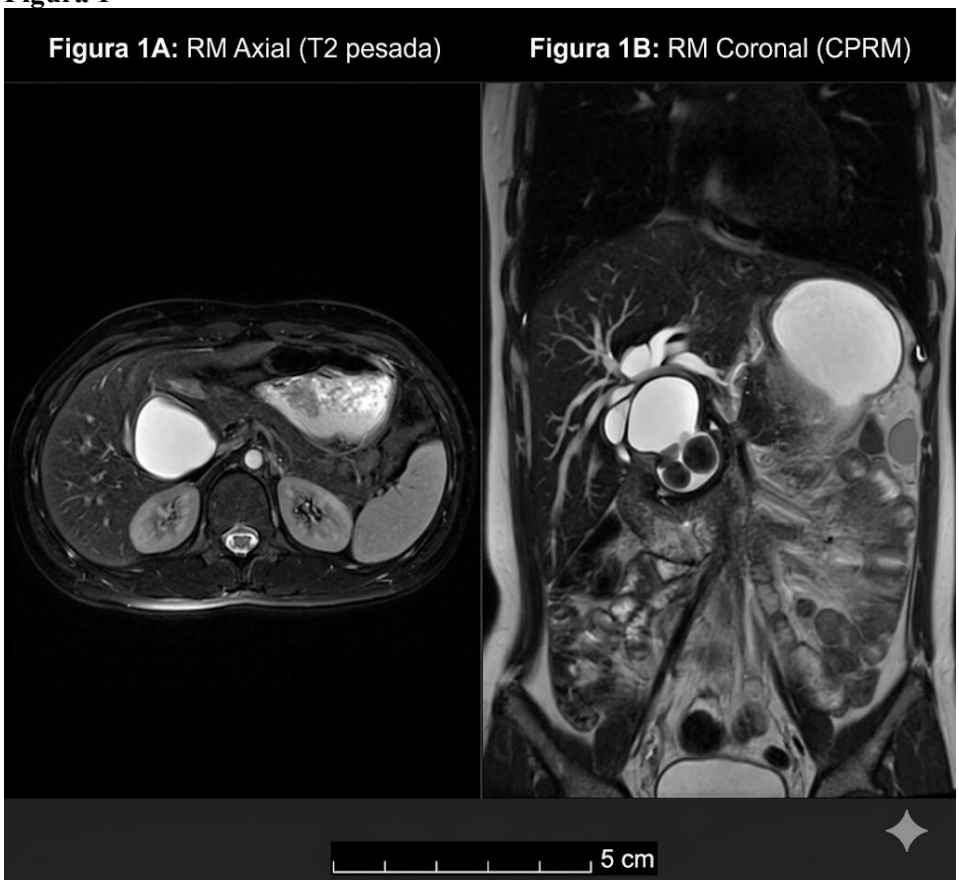

Descripción: A. RM Axial (T2) que muestra la gran dilatación sacular e hiperintensa del colédoco. B. RM Coronal (colangiografía pesada) que confirma una dilatación fusiforme extrahepática del colédoco asociada a dilatación de los conductos hepáticos intrahepáticos principales (confirmando la clasificación Todani IVa).

La CPRM demostró de manera concluyente la afectación biliar intrahepática y la coledocolitiasis, lo que reclasificó la malformación de Tipo I a Tipo IVa [10, 12].

Dada la clasificación Todani IVa, se programó resección total del quiste extrahepático y colecistectomía por laparoscopia. El procedimiento se realizó mediante un abordaje laparoscópico de cuatro puertos.

Tras la colecistectomía, se procedió a la disección circunferencial del gran quiste de colédoco (5 cm) bajo visión directa de alta definición.

Figura 2



Descripción: Disección sobre la pared anterolateral del gran quiste de colédoco dilatado, separándolo del hilio hepático circundante bajo visión directa.

La disección minuciosa permitió identificar las estructuras vasculares y biliares clave. El quiste fue disecado distalmente hasta su unión cistoduodenal, donde se realizó el cierre distal con Vicryl 3-0.

Figura 3

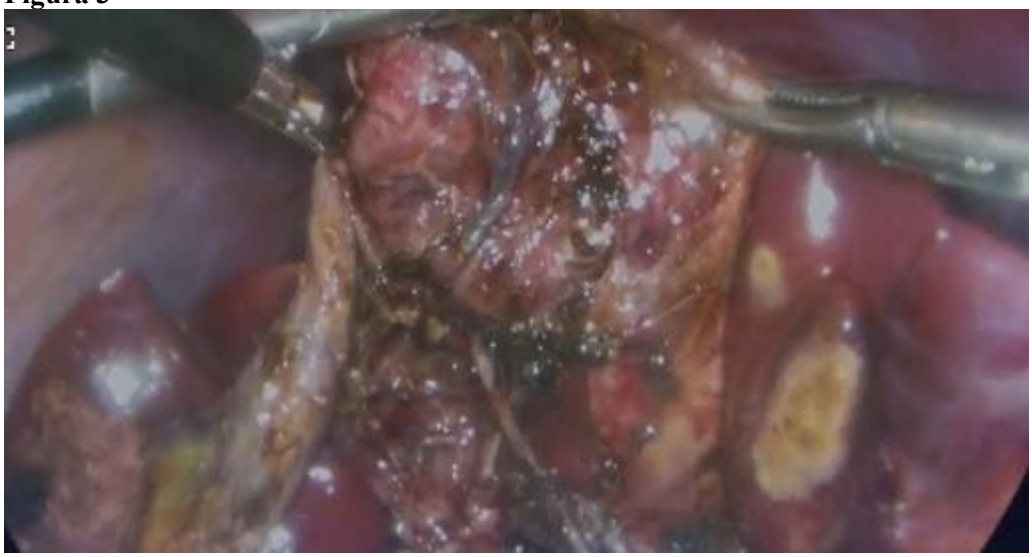

Descripción: Muestra la manipulación laparoscópica del quiste de colédoco (dilatado y fusiforme), elevándolo para exponer y seccionar las adherencias fibrinosas y el tejido graso pericoledociano en su aspecto posterior/medial, liberando el quiste en el hilio hepático.

Un paso posterior clave en la técnica quirúrgica es la completa movilización y disección de la pared posterior del quiste, la cual puede estar firmemente adherida al hilio hepático y estructuras circundantes. Proximalmente, se realizó la sección en el hepático común, preservando un remanente de confluencia biliar. La reconstrucción se efectuó mediante una hepatoduodenoanastomosis (HD) longitudinal en dos planos con surgete continuo de Vicryl 5-0, asegurando una unión libre de tensión tras la movilización duodenal.

RESULTADOS Y DISCUSIÓN

La discusión de este caso clínico se centra en tres ejes fundamentales: la dificultad diagnóstica en pediatría, la precisión de las imágenes y la controversia técnica en la reconstrucción biliar.

Desafío Diagnóstico y Presentación Clínica: El retraso diagnóstico de seis años observado en nuestra paciente es una constante reportada en la literatura occidental. Soares et al. destacan que la tríada clásica de dolor, masa e ictericia es infrecuente en niños, predominando el dolor abdominal inespecífico que suele confundirse con trastornos funcionales o estreñimiento [17, 20]. Esta "odisea diagnóstica" resalta la importancia de la sospecha clínica y el uso temprano del ultrasonido como herramienta de tamizaje [11].

Precisión de Gabinete: Existe una discrepancia significativa entre la TAC y la CPRM. En este caso, la TAC sugirió un quiste Tipo I, pero la CPRM reveló afectación intrahepática (Tipo IVa). De acuerdo con Lee et al., la CPRM es el estándar de oro preoperatorio debido a su alta sensibilidad para evaluar la extensión de la dilatación biliar y detectar anomalías en la unión pancreatobiliar sin exposición a radiación [10, 12].

Hepatoduodenoanastomosis (HD) vs. Y de Roux (YR): La reconstrucción tras la resección del quiste sigue siendo un tema de debate. Tradicionalmente, la hepaticoyeyunostomía en Y de Roux ha sido el estándar para evitar el reflujo biliar; sin embargo, la HD ha ganado terreno. Metaanálisis recientes realizados por Xie et al. y Narayanan et al. demuestran que la HD es una técnica más sencilla, rápida y fisiológica, con tasas de complicaciones similares a la YR [4, 6]. Shimotakahara et al. sostienen que la HD es especialmente ventajosa en pediatría al reducir el número de anastomosis y permitir un acceso endoscópico futuro (CPRE) si se desarrollaran litos intrahepáticos recurrentes, una complicación posible en quistes tipo IVa [3, 19].

Aunque existe el riesgo teórico de gastritis alcalina por reflujo duodenogástrico, estudios a largo plazo como los de Diao et al. sugieren que con una anastomosis amplia y libre de tensión, este riesgo es mínimo [5].

Abordaje Laparoscópico: La cirugía de mínima invasión para el quiste de colédoco es hoy una realidad segura. Grandes series como las de Liem et al., con más de 1,300 casos, avalan la seguridad y eficacia de la laparoscopia, reportando menor dolor postoperatorio y estancias hospitalarias reducidas [7, 8]. En nuestra paciente, este abordaje permitió una recuperación acelerada y un resultado cosmético superior, consistente con los hallazgos de Jia et al. en seguimientos a largo plazo [9].

Figura 1

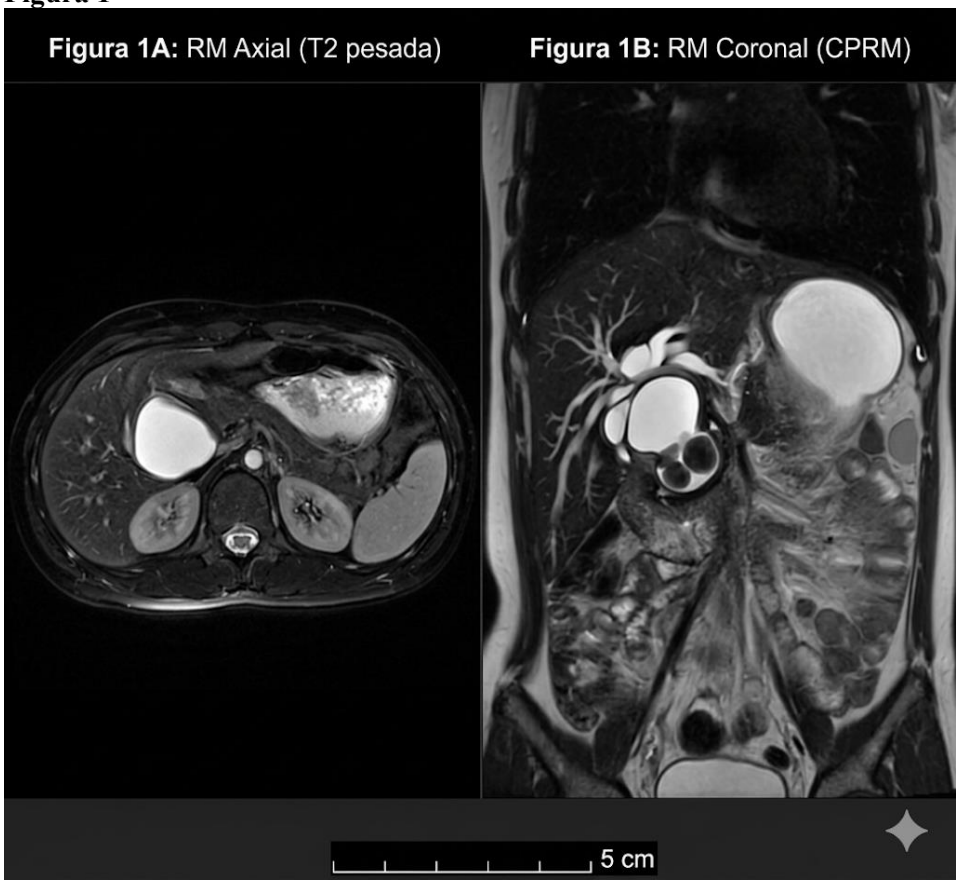

Figura 2



Figura 3

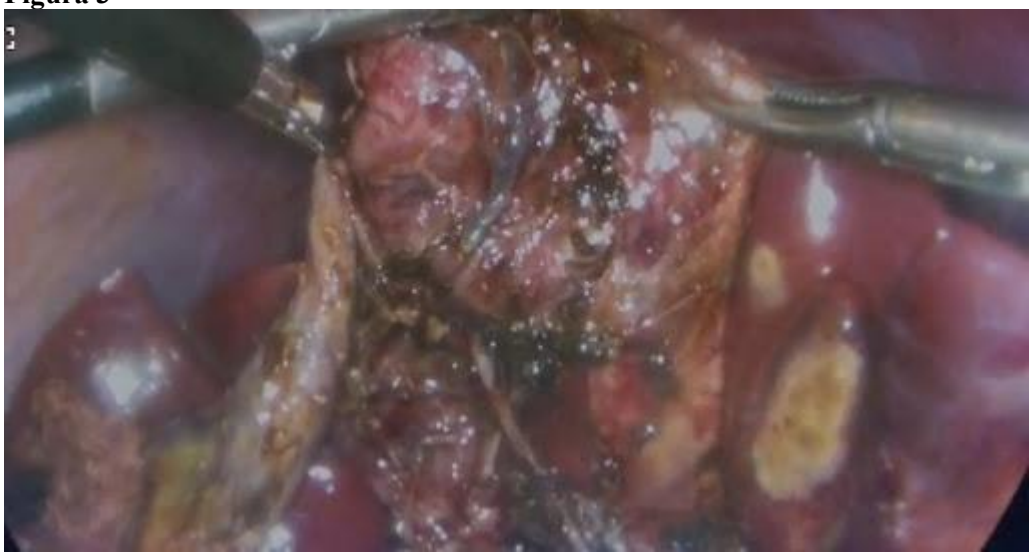

CONCLUSIONES

El manejo del quiste de colédoco requiere un diagnóstico preciso mediante CPRM y una resección quirúrgica oportuna para mitigar el riesgo de malignidad. La hepatoduodenoanastomosis laparoscópica surge como una alternativa técnica eficiente, segura y fisiológica, que simplifica el procedimiento quirúrgico sin comprometer los resultados clínicos a largo plazo.

REFERENCIAS BIBLIOGRAFICAS

1. Babbitt, D. P. (1969). Congenital choledochal cysts: New etiological concept. *Annales de Radiologie, 12*(3), 231–240.
2. Diao, M., Li, L., Cheng, W., & Feng, J. (2016). Recurrence of biliary tract obstructions after laparoscopic HD or YR. *Surgical Endoscopy, 30*(11), 4880–4884.
3. Faik, A., Souid, M., & Amine, A. (2021). Hepatoduodenostomy after choledochal cyst resection. *Journal of Case Reports and Images in Surgery, 7*(1), 1–5.
4. Gong, L., Wang, X., Wang, Y., & Li, H. (2021). Laparoscopic treatment: Specialized for Todani type IV-A. *Frontiers in Pediatrics, 9*, 679–685.
5. Ishibashi, H., Shimada, M., & Kumada, T. (2009). Prophylactic excision of choledochal cysts: Intrahepatic biliary cancer. *Japanese Journal of Clinical Oncology, 39*(7), 425–430.
6. Jia, S., Li, X., Wang, L., & Li, H. (2022). Long-term outcomes of laparoscopic resection of choledochal cysts. *Scientific Reports, 12*(1), 1–9.
7. Lee, H., Kim, J., & Lee, M. (2017). Preoperative evaluation: Comparison of CT and MRCP. *Abdominal Radiology, 42*(6), 1700–1709.
8. Li, S., Wu, Z., & Chen, Y. (2022). Laparoscopic resection of choledochal cysts: A 10-year experience. *Surgical Endoscopy, 36*(8), 6125–6133.
9. Liem, N. T., Pham, H. D., & Vu, H. M. (2012). Laparoscopic surgery for choledochal cysts: Experience with 1,303 cases. *Journal of Pediatric Surgery, 47*(12), 2200–2205.
10. Narayanan, S. K., Soundararaghavan, S., & Sridhar, V. (2013). HD versus YR after resection of choledochal cyst: Meta-analysis. *Pediatric Surgery International, 29*(12), 1277–1282.
11. Ono, S., Shimotakahara, A., & Ryoji, Y. (2010). Pancreaticobiliary maljunction without bile duct dilatation. *Journal of Pediatric Surgery, 45*(6), 1215–1219.
12. Shimotakahara, A., Shimotakahara, T., & Yamataka, A. (2005). Comparison of HD and YR in children. *Journal of Pediatric Surgery, 40*(10), 1600–1603.
13. Singham, J., Yoshida, E. M., & Scudamore, C. H. (2009). Choledochal cysts: Part 1: Classification and pathogenesis. *Canadian Journal of Surgery, 52*(5), 434–440.
14. Singham, J., Yoshida, E. M., & Scudamore, C. H. (2010). Choledochal cysts: Part 2: Diagnosis and

management. *Canadian Journal of Surgery, 53*(1), 51–56.

15. Soares, K. C., Arnaoutakis, D. J., & Kamel, I. (2014). Choledochal cysts: Presentation and management. *Journal of the American College of Surgeons, 219*(6), 1167–1180.
16. Sohrab, B. M., et al. (2021). Management of choledochal cysts: A 15-year experience. *Cureus, 13*(5), e15264.
17. Todani, T., Watanabe, Y., Narusue, M., Tabuchi, K., & Okajima, K. (1977). Congenital bile duct cysts: Classification and operative procedures. *American Journal of Surgery, 134*(2), 263–269.
18. Visser, B. C., Suh, I., & Way, L. W. (2004). Choledochal cysts in adults and children: Comparative analysis. *Archives of Surgery, 139*(11), 1263–1268.
19. Xie, X., Gong, L., & Yao, Y. (2020). Comparison of HD and YR: A systematic review and meta-analysis. *International Journal of Surgery, 82*, 1–9.
20. Zani, A., Sbragia, L., & Meital, L. (2023). Contemporary management of choledochal cysts in children. *Seminars in Pediatric Surgery, 32*(2), 151270.