

Complicaciones otitis media: artículo de revisión

Gustavo Amaury Martínez López

Gustavo.ml1912@gmail.com

Otorrinolaringólogo, Universidad Ciencias Médicas de la Habana

Edwin Edgardo Correa Figueredo

Dr.edwinedgardo@hotmail.com

Otorrinolaringólogo, Universidad Ciencias Médicas de la Habana

RESUMEN

La otitis media (OM) es una de las enfermedades de origen infeccioso más frecuentes a nivel mundial presentando un pico de incidencia máximo en población infantil menor de 3 años debido a factores intrínsecos y ambientales propios de la edad. La microbiología se encuentra fundamentada en la presencia de bacterias anaerobias, así como de patógenos virales relacionados con infecciones previas del tracto respiratorio superior y la clasificación se basa en el tiempo de evolución, así como en el tipo de afección. El diagnóstico es básicamente clínico soportado en hallazgos característicos de la otoscopia y el manejo médico dependerá de la presencia de condiciones especiales del paciente en cuestión. Las complicaciones médicas asociadas con la otitis media han disminuido en frecuencia gracias a la implementación de la antibioticoterapia alcanzando hoy cifras relacionadas con tasas de aproximadamente el 8% sin embargo, cuando se presentan conllevan a altas cargas de morbilidad y letalidad, así como a una disminución significativa de la funcionalidad y de la esperanza de vida. Por medio de este documento se busca proporcionar una visión actualizada sobre la problemática en cuestión con el fin de facilitar la identificación oportuna de los casos, así como la instauración efectiva del manejo médico integral ya que debe reconocerse que, debido a las manifestaciones atípicas y la posibilidad de expresiones ocultas, el diagnóstico requiere de un alto índice de sospecha.

Palabras clave: *infeccioso; otitis media; otoscopia; complicaciones; sospecha*

Correspondencia: Gustavo.ml1912@gmail.com

Artículo recibido: 23 junio 2022. Aceptado para publicación: 10 julio 2022.

Conflictos de Interés: Ninguna que declarar

Todo el contenido de **Ciencia Latina Revista Científica Multidisciplinar**, publicados en este sitio están disponibles bajo

Licencia [Creative Commons](https://creativecommons.org/licenses/by/4.0/) 

Como citar: Martínez López, G. A., & Correa Figueredo, E. E. (2022) Complicaciones otitis media: artículo de revisión. *Ciencia Latina Revista Científica Multidisciplinar*, 6(4) 928-945. DOI: https://doi.org/10.37811/cl_rcm.v6i4.2637

Otitis media complications: review article

ABSTRACT

Otitis media (OM) is one of the most frequent infectious diseases worldwide, presenting a maximum incidence peak in children under 3 years of age due to intrinsic and environmental factors of age. Microbiology is based on the presence of anaerobic bacteria as well as viral pathogens related to previous infections of the upper respiratory tract and the classification is based on the time of evolution as well as the type of condition. Diagnosis is basically clinical, supported by characteristic otoscopy findings, and medical management will depend on the presence of special conditions in the patient in question. Medical complications associated with otitis media have decreased in frequency thanks to the implementation of antibiotic therapy, reaching today figures related to rates of approximately 8%; however, when they do occur, they lead to high morbidity and lethality burdens as well as a significant functionality and life expectancy. Through this document, we seek to provide an updated vision of the problem in question to facilitate the timely identification of cases as well as the effective establishment of comprehensive medical management, since it must be recognized that, due to atypical manifestations and the possibility of hidden expressions, the diagnosis requires a high index of suspicion.

Keywords: *infectious; otitis media; otoscopy; complications; suspicion*

INTRODUCCIÓN

La otitis media (OM) es conocida como una de las enfermedades infecciosas más prevalentes en todo el mundo representando el mayor número de consultas médicas para niños no sanos y el principal motivo de prescripción de antibióticos infantiles con un costo estimado de salud pública anual en Estados Unidos de al menos 2.9 mil millones de dólares(1). Es un proceso inflamatorio localizado en el oído medio que se destaca por la presencia de efusión y se subdivide según el tiempo de evolución y el tipo de afección (ver Figura 1). Adicionalmente, es la tercera causa más importante de hipoacusia a nivel mundial con una prevalencia de 30.82 por cada 10.000 personas afectadas (2).

La otitis media aguda (OMA) es una condición que de manera general ha sido definida como de inicio reciente caracterizada por la presencia de derrame en oído medio que puede asociarse o no con el desarrollo de signos y síntomas inflamatorios (2,3). Las infecciones de origen viral localizadas en las vías respiratorias superiores han sido identificadas hasta en el 41% de todos los casos siendo el virus sincitial respiratorio (74%), parainfluenza (52%) e influenza (42%) los más comúnmente reportados sin dejar de lado la presencia de gérmenes como *Streptococcus Pneumoniae* (serotipos 19, 23, 6, 14, 3 y 18), *Haemophilus Influenzae* y *Moraxella Catarrhalis* (2,4,5). De forma menos frecuente se podrán identificar infecciones secundarias a *Streptococcus* del grupo A y *Staphylococcus Aureus* (2). sin embargo, teniendo en cuenta la existencia de diversidad de patógenos de acuerdo con la región geográfica, es necesario reconocer de manera clara la microbiología asociada.

El máximo pico de incidencia ocurre en pacientes preescolares debido a factores anatómicos (posición de la trompa de eustaquio) y a la inmadurez inmunológica propia de la edad sin embargo (4), se ha establecido una mayor prevalencia en el género masculino así como en personas expuestas a cambios bruscos de temperatura o tabaco, niños de bajo peso al nacer, asistentes a guarderías infantiles, alérgicos, desnutridos o con alteraciones a nivel craneofacial presentando síntomas cardinales que dependen del momento de la evolución clínica así como de la edad (3). De manera general, podría encontrarse otalgia, otorrea, fiebre, irritabilidad, rinitis y anorexia con un examen físico que demostrará la inflamación de la membrana timpánica, así como la reducción de la movilidad y secreción del oído medio. La otoscopia neumática es el método diagnóstico más eficiente, sin embargo, en ausencia del dispositivo adecuado podrá optar por una

otoscopia simple (3). Las diferentes etapas clínicas de la OMA así como sus principales hallazgos otoscópicos pueden ser evidenciados en la Tabla 1.

Por otra parte, la otitis media crónica (OMC) es reconocida como un proceso inflamatorio del mucoperiostio de inicio insidioso y evolución mayor de 3 meses que se genera partir de alteraciones funcionales del sistema de transporte mucociliar y aéreo del oído medio pudiendo ser precedida por compromisos supurativos agudos (6). En estudios microbiológicos resalta la presencia de patógenos como *Pseudomona Aeruginosa*, *Staphylococcus Aureus* y *Proteus Mirabillis* así como otros microorganismos anaerobios (7). La incidencia sobre la población general no es bien conocida sin embargo se estima que el 0.5% de las personas mayores de 15 años padecen alguna de las formas de OMC supuradas y el 4% algún tipo de perforación timpánica (6) además, es importante mencionar que la distribución entre sexo y edad es aparentemente indiferente siendo en muchas ocasiones un hallazgo documentado de manera incidental durante la evaluación clínica.

La OMC puede ser clasificada como colesteatomatosa o no colesteatomatosa (8) y, según el compromiso de la membrana timpánica, generar daños asociados con hipoacusia de origen conductivo originada a partir de alteraciones en la transmisión del sonido hacia el oído interno bien sea por perforación o por lesión del mecanismo conductor (5,8). De manera general, la OMC con derrame suele resolver de manera espontánea en los tres primeros meses, en caso de que no sea así, deberá considerarse el requerimiento de la realización de pruebas auditivas y la derivación hacia el equipo de otorrinolaringología (9).

El manejo médico de la OMA y la OMC dependerá en gran medida de las condiciones propias del paciente, así como del proceso patológico en curso y el compromiso evidenciado a nivel de la función auditiva. En OMA la primera línea de tratamiento se encuentra enfocada en el control de los síntomas agudos como otalgia y fiebre por medio de la administración de analgésicos y antipiréticos (3). El uso de antibióticos ha sido controversial para el personal de la salud debido a los múltiples reportes de casos en los que se evidencia la resolución efectiva y espontánea del cuadro clínico posterior a los primeros 3 días de manejo, sin embargo, con el fin de limitar el dolor y la evolución de complicaciones, se ha establecido su administración ante condiciones específicas como: menores de dos años, afección bilateral, perforación de la membrana timpánica

espontánea o no mejoría de síntomas dentro de las primeras 48-72 horas (3). Ante uso de antibiótico de manera empírica se indicará el inicio de amoxicilina, cefalosporinas de segunda línea o, si se sospecha la presencia de patógenos productores de betalactamasas, amoxicilina + ácido clavulánico. Otras alternativas son el trimetoprim con sulfametoxazol o el cefuroxime (10). La terapia deberá ser administrada durante 7-10 días sin embargo, es importante mencionar que estudios de terapias cortas (5 días) han demostrado utilidad en mayores de 2 años (3).

La OMC no complicada al tener como presentación clínica frecuente la otorrea no dolorosa puede ser manejada de manera exitosa con tratamiento antibiótico en el plazo de 4-7 días sin embargo, si existe presencia de inflamación en el oído, es de vital importancia la aplicación de antiinflamatorios y antibióticos tópicos con sensibilidad específica como las quinolonas las cuales han demostrado una efectividad mayor que la polimixina-neomicina y los antibióticos orales al lograr la erradicación exitosa en el 83-100% de todos los casos reportados (9). Hay que tener en cuenta que las resistencias bacterianas frente al ciprofloxacino han aumentado en los últimos años por lo que, en el caso de recidivas numerosas deberá de realizarse la toma de una muestra para cultivo y antibiograma. Medicamentos como gentamicina, tobramicina y aminoglucósidos en oído perforado están contraindicados por alto riesgo de ototoxicidad (7,9).

Finalmente, las complicaciones de la otitis media aguda y crónica se clasifican en extracraneales (intratemporales) e intracraneales (8,10) (Tabla 2). Estas presentaciones clínicas son relativamente poco frecuentes y requieren de la permanente sospecha para su diagnóstico, sin embargo, su aparición es considerada una urgencia que requiere tratamiento médico y/o quirúrgico inmediato especializado debido al alto potencial de morbimortalidad.

METODOLOGÍA

Se realiza una búsqueda sistemática de artículos originales, reportes de caso y revisiones bibliográficas en bases de datos especializadas en el tema expuesto como ScienceDirect, Pubmed, Elsevier, Scielo y Medline. Se utilizan palabras claves de búsqueda como: "otitis", "OMA", "OMC", "complicaciones" y "infección" seleccionando de manera minuciosa un total de 18 referencias bibliográficas en los idiomas español e inglés que resultaron relevantes para el desarrollo del presente artículo de revisión.

RESULTADOS

Las complicaciones de la OMA ocurren principalmente antes de los 15 años (8) sin embargo, a pesar de que se tiene la idea de que se trata de una afección propia de la infancia, es importante tener en cuenta la presencia de un segundo pico de incidencia que ocurre durante la edad geriátrica (5,8). Por otro lado, ya que la edad promedio de ocurrencia de la OMC es hacia los 11 años, las complicaciones se presentan de manera predominante entre los 10 y 39 años. Lo anterior se explica por la razón de que en muchas ocasiones la historia natural de la enfermedad puede desarrollarse hasta en 15 años por lo que, casos de pacientes pediátricos con OMC no diagnosticada ni tratada de manera adecuada, se convertirán en enfermedades agresivas y complicaciones evidentes durante la adolescencia y la adultez temprana (9).

Las complicaciones de la otitis media pueden dividirse en dos grupos: intratemporales o intracraneales (4).

Complicaciones Intratemporales

Pérdida de la audición: teniendo en cuenta que el oído medio es parte fundamental de la transmisión acústica del sonido hacia la cóclea, su alteración puede desencadenar diversos tipos de pérdida auditiva entre los que se incluyen la conductiva, sensorial, neural o mixta (4). El hallazgo comúnmente evidenciado en la otitis media es la pérdida auditiva de tipo conductivo la cual se produce de manera característica posterior a la acumulación de líquido y la inflamación (2,4). Este es un punto importante para tener en cuenta en los pacientes ya que una pérdida auditiva temporal así sea leve puede significar un compromiso grave en la capacidad de comunicación o desarrollo del lenguaje sobretodo de los infantes.

Mastoiditis aguda: en esta condición se encuentra la presencia de infección supurativa localizada en las celdillas aéreas de la mastoides las cuales son ubicadas en el interior del hueso temporal por lo que, teniendo en cuenta que prácticamente todos los pacientes con OMA presentan fluido a nivel de la mastoides, esta es la complicación más frecuentemente reportada (3,5). Los mecanismos causantes se basan en la tromboflebitis del periostio, así como en la destrucción de los septos de la mastoides y, clínicamente se describe la presencia de dolor postauricular, eritema, sensibilidad y/o tumefacción que provoca el desplazamiento posterior del pabellón de la oreja (Figura 2) con otoscopia que demuestra derrame purulento del oído medio con o sin perforación de la membrana

timpanica (11). Estos síntomas suelen percibirse en las primeras 1 o 2 después del diagnóstico de la OMA (4).

Absceso subperióstico: puede observarse hasta en el 50% de los niños con mastoiditis especialmente en aquellos con diagnóstico tardío debido a la propagación de la infección al periostio o a la cortical del hueso temporal a lo largo de la pared lateral de la mastoides (9,12). Ocurre en tres sitios anatómicos siendo el más común aquel localizado en la región postauricular y clínicamente, se caracteriza por dolor y eritema, así como por la presencia de una protuberancia de la mitad superior de la aurícula (2,4). Finalmente, el absceso de Bezold es una complicación rara que hay que tener en cuenta debido al extenso compromiso característico supurativo que atraviesa la punta de la mastoides y se manifiesta como una masa fluctuante a lo largo del triángulo cervical posterior o a nivel del músculo esternocleidomastoideo (9).

Laberintitis: el laberinto óseo alberga la cóclea y el sistema vestibular del oído interno por lo que esta complicación describe la infección o inflamación de dichos componentes (13). La ruta de transmisión suele generarse a partir de la propagación directa de la infección desde el oído medio, sin embargo, existen dos tipos de compromisos asociados caracterizados por la presencia de contenido purulento o en su defecto seroso (12). La laberintitis serosa es la más leve y se produce secundaria al proceso inflamatorio implicado presentando de manera características signos o síntomas relacionados con hipoacusia ipsilateral, vértigo, nistagmo, náuseas y vómito, mientras que, la laberintitis supurativa implica la invasión bacteriana directa del laberinto con manifestaciones mucho más graves y de apariencia tóxica (11).

El diagnóstico es básicamente clínico y el manejo de ambas formas implica la terapia antibiótica intravenosa de amplio espectro. En caso de no haber respuesta satisfactoria, deberá de realizar la timpanostomía con colocación de sonda y mastoidectomía en caso de evidenciar mastoiditis coalescente (4).

Parálisis del nervio facial: Es catalogada como una complicación poco frecuente pero grave de la OM debido a las diversas alteraciones funcionales, estéticas y emocionales con las que se encuentra asociada. Su incidencia ha disminuido desde la era preantibiótica en donde ocurría en hasta 2 de cada 100 casos de OM hasta ahora, descrita en aproximadamente 1 de cada 2000 afectados con OMA y OMC (4,9). En los niños la

parálisis facial es más común en la OMA mientras que en los adultos, la OMC supurativa es la culpable más probable.

La etiología de la parálisis del nervio facial en la OM no es bien descrita sin embargo los posibles mecanismos en la clasificación aguda incluyen neurotoxicidad directa, inflamación, edema e isquemia del nervio mientras que, en la OMC la parálisis se atribuye a la erosión de los huesos que comprime el nervio (14). El cuadro clínico puede tener un inicio gradual o repentino y el diagnóstico se realiza mediante la observación del compromiso completo de las ramas del nervio facial durante el examen físico incluyendo antecedentes como otalgia, alzas térmicas, u otorrea. El diferencial debe realizarse de manera obligatoria con el Síndrome de Ramsay Hunt el cual se presenta por compromiso con el virus del Herpes Zoster que genera lesiones en la región del VII par craneal y el oído (4).

La parálisis facial en el contexto de OMA es una urgencia otorrinolaringológica en donde se recomienda la realización de miringotomía con o sin inserción de sonda y cultivo de líquidos además de una terapia antibiótica intravenosa (9). El uso de corticoides continúa siendo controvertido pero utilizado en la mayoría de los casos y, en caso de no lograr remisión del cuadro a los 7 días de manejo conservador, será necesaria la realización de una TAC ósea (2,5). La electroneurografía es otra herramienta que puede ser utilizada para valorar pronóstico y definir el requerimiento de la descompresión quirúrgica del nervio facial por posible mal resultado funcional. Por su parte, cuando la complicación se presenta secundaria a una OMC supurativa, la indicación es la terapia antibiótica agresiva y la mastoidectomía con el fin de erradicar la infección (2).

Finalmente, el pronóstico suele ser mejor en pacientes con OMA ya que más del 95% de estos presentan recuperación completa en contraste con un 58-70% de pacientes con OMC supurativa (2).

Complicaciones intracraneales

Meningitis bacteriana: es considerada la complicación intracraneal más común de la OM siendo la OMA la causa comúnmente identificada en la población pediátrica y la OMC en la edad adulta (5). Los microorganismos asociados suelen ser los *Streptococcus Pneumoniae*, *Streptococcus* del Grupo A y *Haemophilus Influenzae* tipo B mientras que las manifestaciones clínicas frecuentes incluyen cefalea severa, alzas térmicas, rigidez de nuca, irritabilidad, alteraciones del estado mental y malestar general (4).

Para el diagnóstico oportuno es primordial la realización de una anamnesis y examen físico completos ya que en estos pueden ser revelados datos claves como fiebre y taquicardia además de confusión o delirio. La otoscopia podrá revelar datos relacionados con OM sin embargo, estos hallazgos pueden ser sutiles sobretodo en casos de tratamiento antimicrobiano reciente. Por su parte, la punción lumbar revelará una presión de apertura elevada, glucosa disminuida y proteínas elevadas(5,9).

El manejo médico consiste en antibioticoterapia intravenosa en dosis altas con fármacos adecuados para la penetración de la barrera hematoencefálica durante 7-21 días dependiendo de la respuesta clínica (4). Las secuelas a largo plazo incluyen sordera neurosensorial en hasta el 14% de los pacientes por lo que los audiogramas deben ser realizados en serie y, como dato importante, debe reconocerse que la terapia adyuvante con dexametasona ha disminuido el riesgo general de mortalidad por lo que las guías de práctica clínica actuales recomiendan su administración 10-20 minutos antes de la primera dosis (9,11).

Trombosis del seno sigmoide o transverso / Hidrocefalia otógena: La trombosis del seno sigmoide o transverso puede ocurrir por progresión directa de la infección secundaria a un empiema epidural o una tromboflebitis de las venas emisarias de la mastoides pudiendo inclusive generar bacteriemia, septicemia o embolización venosa séptica por migración del trombo a través del seno venoso (2,4). En la anamnesis deberá identificarse el antecedente de OMA o de OMC y clínicamente podría documentarse o no los picos febriles altos asociados con el signo de Griesinger caracterizado por edema sobre la mastoides posterior y la mortalidad puede alcanzar hasta el 24% de los pacientes afectados (2). El estudio imagenológico de manera característica evidenciará la presencia de signo delta o del triángulo vacío (5,13) (Figura 3).

La hidrocefalia otógena generalmente se desencadena como secuela de la trombosis del seno sigmoide y se caracteriza por la presencia de cefalea, alteraciones visuales y formación del signo delta bilateral en el estudio imagenológico (3,4). El tratamiento consiste en realizar una mastoidectomía además de miringotomía con posicionamiento o no de tubo de timpanostomía con el fin de controlar la infección además de disminuir la presión del LCR con corticoides, manitol y drenajes seriados (15). La antibioticoterapia de inicio temprano es fundamental para la recuperación.

El inicio de la anticoagulación sigue siendo controvertido ya que falta significancia estadística en ensayos controlados y aleatorizados a gran escala sin embargo, actualmente se recomienda el inicio de la terapia una vez sea establecido el diagnóstico (12).

Absceso cerebral: representa la complicación de OM mayormente asociada a mortalidad ya que alcanza hasta un 47% de los casos (9). De manera principal se produce una diseminación contigua de la infección que se caracteriza por la presencia dos estadios conocidos como iniciales y latentes (1). En los primeros se encontrará la presencia de encefalitis evidenciada por la presencia de cefalea intensa, alzas térmicas, náuseas, vómitos y déficit neurológico mientras que, en los segundos, la sintomatología suele ser inespecífica a pesar de contar con abscesos bien definidos. Las localizaciones más frecuentes son a nivel del lóbulo temporal o cerebelo en donde se generan diversas parálisis de nervios craneales y, en caso de no ser tratados de manera oportuna, podrían desencadenar trombosis del seno lateral así como ruptura del ventrículo o el espacio subaracnoideo, meningitis fulminante, compresión del tronco encefálico y la muerte (2). El diagnóstico se hace por medio de la clínica y el reporte efectivo de una TAC de cráneo en la que puede evidenciarse hasta un 6% de falsos negativos (15) (Figura 4).

Finalmente, el manejo médico se encuentra enfocado en neurocirugía para aspiración o drenaje del absceso, así como en la administración de terapia antimicrobiana de amplio espectro por 6 a 8 semanas (5).

Absceso epidural y subdural: son producidos a partir de la extensión directa de la infección por procesos agudos o crónicos del oído medio. El empiema epidural se desarrolla posterior a la acumulación de secreción purulenta con tejido de granulación a nivel de la mastoides y la duramadre mientras que, el empiema subdural se genera por la erosión producida a través de la duramadre (12). Es importante mencionar que en aquellos casos en los que se haya generado una trombosis del seno sigmoide, también podría llegar a producirse el empiema epidural debido a la proximidad (2,4).

En las manifestaciones clínicas suele resaltar la presencia de alteración del nivel de la conciencia asociado a hemiplejía y afasia sin embargo, esto puede ser inespecífico dificultando el diagnóstico oportuno. El manejo médico debe ser neuroquirúrgico con antibioticoterapia intravenosa obligada (2).

Encefalocele y fuga de líquido cefalorraquídeo (LCR): se trata de complicaciones poco comunes de la OM en las que, secundario a la erosión ósea de el tegmen tympani o el tegmen mastoideum se generan fugas espontáneas de LCR las cuales, en caso de estar asociadas con grandes defectos óseos, pueden conllevar a la herniación cerebral (5). En adultos, estas dos condiciones suelen estar asociadas de manera típica con OMC y, el manejo médico debe ser establecido de manera conjunta por otorrinolaringología y neurocirugía (11,12).

DISCUSIÓN

Las complicaciones de la OM a pesar de ser catalogadas como poco frecuentes representan un problema en salud pública a nivel mundial debido a las altas cargas de morbimortalidad con las que se encuentran asociadas. Son más prevalentes en varones y adultos jóvenes (4) encontrando una ocurrencia de aproximadamente 1 de cada 2000 pacientes tratados por OM en países desarrollados y hasta 4 de cada 100 en países en vía de desarrollo (5). Oliviera et al (2015) (4) por medio de un estudio retrospectivo realizado en Brasil durante el año 2015 demostró que de 51 pacientes con diagnóstico de complicaciones secundarias a OM atendidos en institución de nivel superior durante el periodo de 1990-2000, el 61% eran hombres. Pellegrini y col. (2012) (16) además de Naime y Soler (2017) (8) coinciden en esta relación con porcentajes de 78% y 65.2% respectivamente.

La mayor incidencia de OMA ocurre en los primeros 3 años de vida con una declinación paulatina hasta los 12 años en donde se alcanza la incidencia del adulto la cual se encuentra estimada en el 2% (8). Por su parte, la OMC tiene una incidencia aproximada del 4.8% y es la que, en diversas revisiones sistemáticas es señalada como la responsable de la mayoría de las complicaciones reportadas con una relación de hasta el 76%. Esto concuerda con lo expuesto por Oliviera et al (2015) (4) en donde 41 de 51 pacientes con complicaciones de OM presentaron como infección inicial OMC sin embargo, debe de aclararse que en países como Finlandia los indicadores demuestran asociación causal mayor con OMA (80%) siendo las complicaciones intratemporales las más frecuentemente documentadas. En un estudio retrospectivo realizado en Finlandia corrobora este argumento al comprobar que de toda una cohorte de pacientes con complicaciones secundarias a OM, el 97% presentó compromiso intracraneal (5).

La mastoiditis es la complicación más frecuentemente documentada mientras que el absceso cerebral es la condición con mayor mortalidad asociada (47%) (4). Las manifestaciones clínicas dependerán de factores ambientales y propios del paciente, sin embargo, Naime Y Soler (2017) (8) comentan que el síntoma mayormente referenciado en sus pacientes fue el aumento del volumen retroauricular (89%) seguido por la otorrea (82%). Pellegrini y col. (2012) (16) difieren al manifestar que en su trabajo el síntoma predominante fue la fiebre en un 47% de los casos.

Existe una inexactitud importante en el diagnóstico de OM por parte de los médicos de atención primaria lo que en gran medida dificulta la instauración oportuna del manejo requerido. En un estudio realizado por Pichichero et al. (2005) (17) se demostró que de 590 niños solo el 62% fue diagnosticado con precisión por el médico de cabecera. En este mismo estudio se identificó que el 74% de especialistas en otorrinolaringología lograban realizar el diagnóstico certero contrastado con un 51% de pediatras y solo 46% de médicos generales (17). Debe de tenerse en cuenta que en la mayoría de los casos el diagnóstico es clínico, sin embargo, existen ayudas que pueden ser precisas y generalizables como la otoscopia neumatizada y la TAC. Esta última desempeña un papel importante en la confirmación de la impresión diagnóstica y el direccionamiento del tratamiento, sin embargo, existe controversia sobre el momento oportuno para su empleo por lo que de manera general busca reservarse sólo para aquellos pacientes en los que exista la duda diagnóstica especialmente menores de 2 años, con evolución clínica tórpidas en 48 horas o con sospecha de complicación intracraneal siendo esta la práctica más habitual (18).

El manejo médico de la OM en la actualidad se encuentra enfocado en el control efectivo de las manifestaciones clínicas, sin embargo, es importante mencionar que no existe consenso general sobre el momento de inicio de la terapia antimicrobiana (4). Lo anterior es justificado por diversos autores que comentan que hasta en el 90% de los casos la resolución del cuadro clínico se produce de manera espontánea además, Ramírez et al. (2016) (3) comenta que, la estrategia de valorar la evolución clínica de los pacientes antes de determinar el inicio de la terapia antibiótica ha logrado disminuir la incidencia de diarreas comparadas con el grupo que recibe el manejo de manera inicial además de reducir significativamente el requerimiento de prescripción de estos fármacos sin embargo, Tumbaco et al. (2019) (4) comenta que un manejo antibiótico eficaz repercute

de manera importante en la frecuencia del desarrollo de complicaciones así como en el acortamiento de los síntomas iniciales. Teniendo en cuenta lo anterior, la recomendación global actual es la de iniciar la antibioticoterapia de manera inmediata a aquellos pacientes con situaciones especiales tales como edad menor de 2 años o compromiso bilateral, en el resto de los casos, se debe individualizar y de manera preferible, esperar. La mayoría de las complicaciones de la OM son consideradas una urgencia médica por lo que deben ser manejadas de manera inmediata por un equipo multidisciplinario que permita garantizar la atención integral. El tiempo promedio de hospitalización puede oscilar entre los 7 y 34 días (18).

La pérdida auditiva es considerada una de las principales secuelas neurológicas posteriores a la recuperación de la complicación de OM (4). Se trata de una condición completamente adquirida y prevenible siendo significativa aquella que supera los 32 dB en niños y los 41 dB en adultos. Oliviera et al (2015) (4) demostró que de los 51 pacientes pertenecientes a su cohorte, 33 desarrollaron sordera teniendo en cuenta que aquellos con meningitis presentaron siete veces más riesgo de padecerla que el resto de la población (4).

Finalmente, en cuanto a la prevención de la OM y sus complicaciones se debe señalar que no existen recomendaciones estandarizadas, sin embargo, la creación de vacunas antineumocócicas con serotipos nuevos que permitan la ampliación de la inmunización es un pilar fundamental (11). Por otro lado, recientemente se ha evidenciado una posible relación de la vitamina D en OM partiendo de la evidencia de la regulación de respuestas inmunológicas. En un ensayo aleatorio doble ciego controlado con placebo realizado en 116 menores de 5 años con antecedente de OMA recurrente se administró la suplementación de 1000 UI por día durante 4 meses al comienzo del invierno encontrando que, en el grupo placebo la ocurrencia de OMA fue mayor (65% vs 44.8%) (11).

Figura 1. Clasificación otitis media según el tiempo de evolución de la enfermedad y el tipo de daño originado.

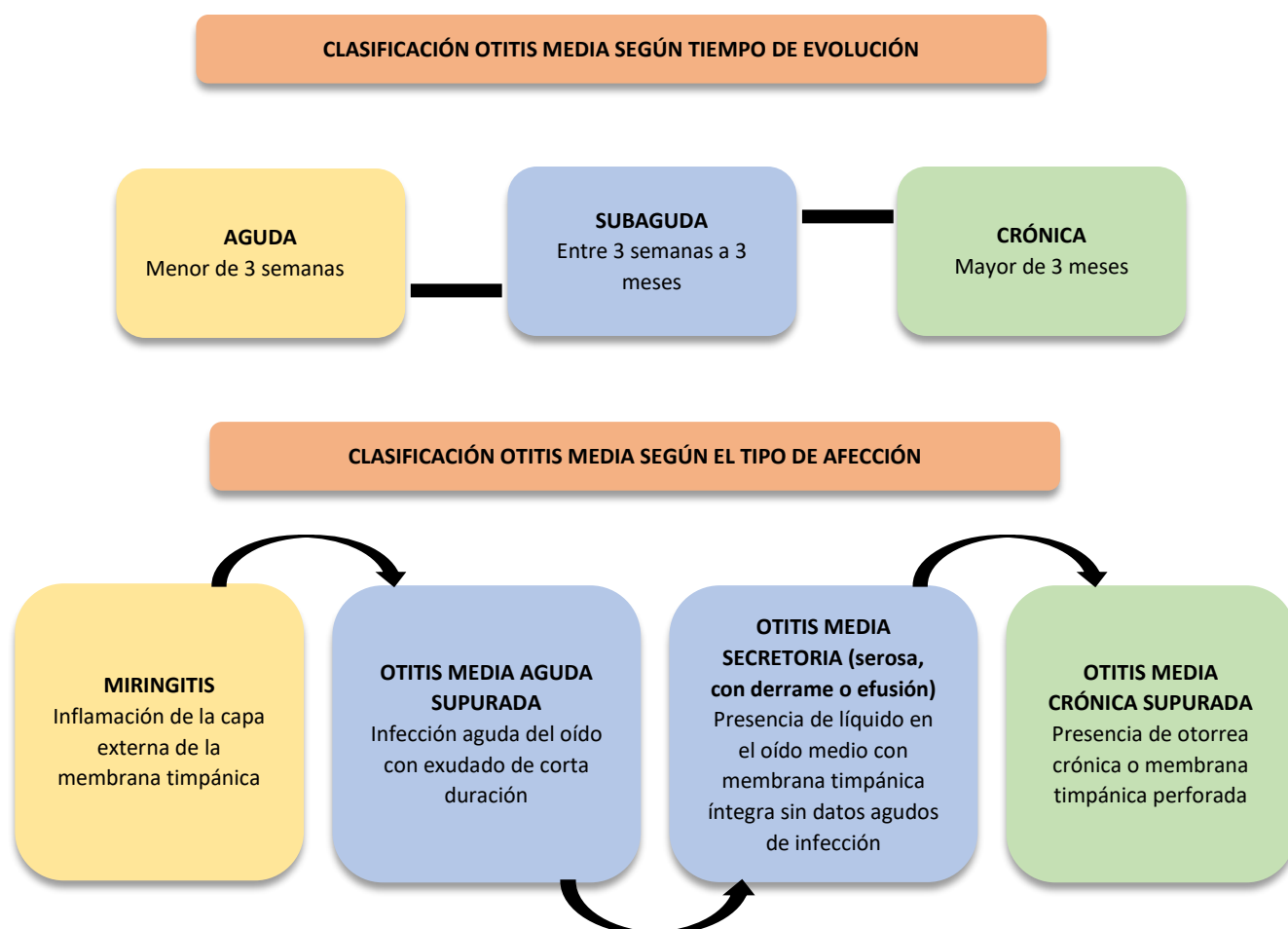


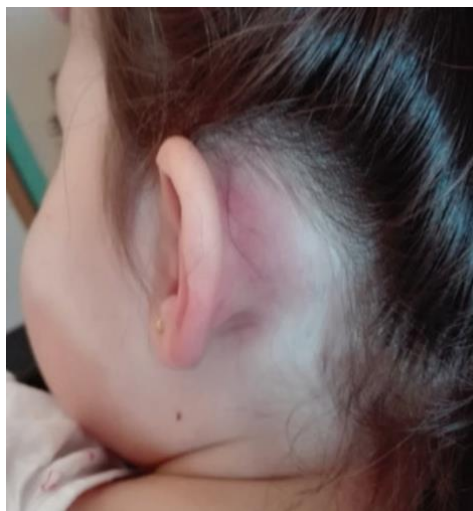Tabla 1. Etapas clínicas de la otitis media aguda y sus hallazgos otoscópico

Etapa Clínica	Hallazgo Otoscópico
Tubotimpanitis	Hiperemia leve sobre el mango del martillo, reflejo luminoso tenue y disminución de movilidad a la otoscopia neumática. Podría evidenciarse exudado o derrame seroso
Hiperémica	Membrana timpánica congestionada y opaca con dolor a la exploración neumática además de hipomovilidad
Exudativa	Pérdida de las referencias anatómicas por presencia de exudado moderado. Puede encontrarse hipoacusia moderada
Supurativa	Membrana timpánica abombada, hiperémica, inmóvil con zonas de secreción y posible necrosis. En caso de perforación de la membrana podría evidenciarse otorragia

Tabla 2. Clasificación de complicaciones de la otitis media

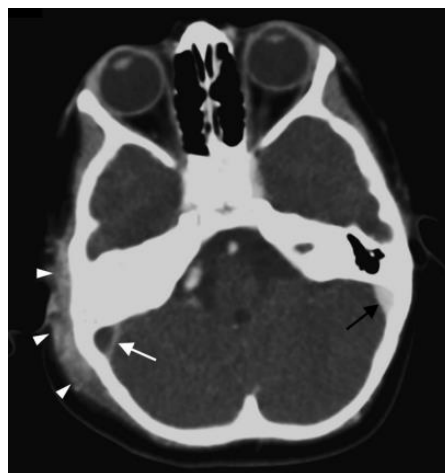Intratemporales	Intracraneales
<ul style="list-style-type: none">▪ Pérdida de la audición▪ Mastoiditis aguda▪ Absceso subperióstico▪ Laberintitis▪ Parálisis del nervio facial	<ul style="list-style-type: none">▪ Meningitis bacteriana▪ Trombosis del seno sigmoide▪ Hidrocefalia otógena▪ Absceso cerebral▪ Absceso epidural y subdural▪ Encefalocele y fuga de LCR

Figura 2. Signos clínicos de eritema, tumefacción y desplazamiento posterior del pabellón de la oreja. Mastoiditis.



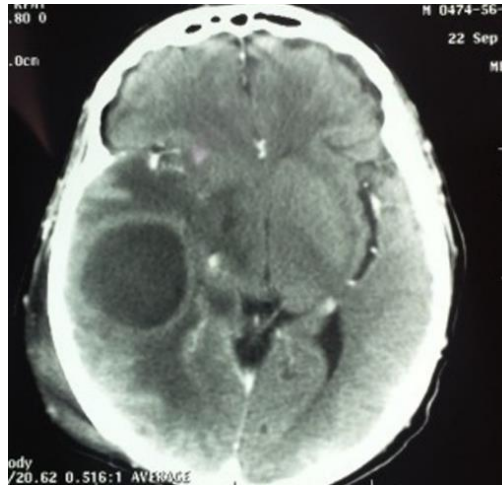
Tomado de: Ruano-De Pablo L, Vargas-Salamanca E, Caro-García MÁ, Pérez-Heras Í. Influencia terapéutica en la evolución de la otitis media aguda. *Acta otorrinolaringol cir cabeza cuello.* 2018;46(1):53–8.

Figura 3. Tomografía axial computarizada de cráneo con contraste intravenoso que muestra defecto de repleción del seno venoso transversal por tromboflebitis (flecha blanca) con seno transversal normal (flecha negra).



Tomado de: Pont E, Mazón M. Indicaciones y hallazgos radiológicos de la otitis media aguda y sus complicaciones. *Acta Otorrinolaringológica Española.* 2017 Jan 1;68(1):29–37.

Figura 4. Tomografía axial computarizada de cráneo contrastada con absceso cerebral, edema perilesional y de tejidos blandos.



Tomado de: Pont E, Mazón M. Indicaciones y hallazgos radiológicos de la otitis media aguda y sus complicaciones. *Acta Otorrinolaringológica Española*. 2017 Jan 1;68(1):29–37.

CONCLUSIONES

La otitis media es una de las enfermedades infecciosas más prevalentes a nivel mundial y sus complicaciones, a pesar de no ser entendidas como un problema de salud pública representan altas tasas de morbimortalidad por lo que se considera que esta condición debe ser prevenida desde la integralidad. Las condiciones relacionadas con OMA suelen presentarse con mayor frecuencia en niños o ancianos mientras que, las de OMC generalmente se observan en adultos jóvenes debido a la historia natural de la enfermedad. Las complicaciones intracraneales son las más frecuentes y dentro de estas, la mastoiditis aguda es la principal. El diagnóstico oportuno y el manejo eficaz así como la decisión de la instauración de terapia antibiótica suele significar un desafío para el clínico sin embargo, es de vital importancia contar con el apoyo de un equipo multidisciplinario que garantice la toma de decisiones acertadas e individualice de manera eficaz el caso a tratar.

LISTA DE REFERENCIAS

Penido N de O, Chandrasekhar SS, Borin A, Maranhão AS de A, Gurgel Testa JR. Complications of otitis media - a potentially lethal problem still present. *Brazilian Journal of Otorhinolaryngology*. 2016 May 1;82(3):253–62.

- Hutz MJ, Moore DM, Hotaling AJ. Neurological Complications of Acute and Chronic Otitis Media. Vol. 18, Current Neurology and Neuroscience Reports. Current Medicine Group LLC 1; 2018.
- Yolik Ramírez-Marín J, Merelo-Arias CA, Pérez-Dórame R, Strassburger-Lona K, de Jesús Álvarez-Díaz C, Yolik J, et al. Otitis media aguda Un enfoque clínico y terapéutico. 2017.
- Tumbaco Macías ET, Colorado Aguirre LJ, Valencia Rodríguez RA, Herrera Checa OM. Otitis media y complicaciones. Revista Científica Mundo de la Investigación y el Conocimiento. 2019;3(3):180–97.
- Ruano-De Pablo L, Vargas-Salamanca E, Caro-García MÁ, Pérez-Heras Í. Influencia terapéutica en la evolución de la otitis media aguda. Acta otorrinolaringol cir cabeza cuello. 2018;46(1):53–8.
- Arcelia L, Navarro C, Soto MB, Fajardo Dolci G, Nacional M, Raza L, et al. Otitis media aguda y crónica, una enfermedad frecuente y evitable. Vol. 57. 2014.
- Shirai N, Preciado D. Otitis media: What is new? Vol. 27, Current Opinion in Otolaryngology and Head and Neck Surgery. Lippincott Williams and Wilkins; 2019. p. 495–8.
- Naime Halime ST, Soler Yoselin. FREQUENCY OF EXTRACRANIAL COMPLICATIONS OF OTITIS MEDIA IN PATIENTS HOSPITALIZED IN DECONCENTRATED SERVICE OF PEDIATRIC HOSPITAL “DR. AGUSTÍN ZUBILLAGA” BARQUISIMETO, STATE OF LARA. 2017.
- Leichtle A, Hoffmann TK, Wigand MC. Otitis media-Definition, Pathogenese, Klinik, Diagnose und Therapie. 2018.
- Govea-Camacho LH, Pérez-Ramírez R, Cornejo-Suárez A, Fierro-Rizo R, Jiménez-Sala CJ, Rosales-Orozco CS. Abordaje diagnóstico y terapéutico de las complicaciones de la otitis media en el adulto. Serie de casos y revisión de la literatura. Cirugía y Cirujanos. 2016 Sep 1;84(5):398–404.
- Principi N, Esposito S. Unsolved problems and new medical approaches to otitis media. Vol. 20, Expert Opinion on Biological Therapy. Taylor and Francis Ltd; 2020. p. 741–9.
- Atkinson H, Wallis S, Coatesworth AP. Acute otitis media. Vol. 127, Postgraduate Medicine. Taylor and Francis Inc.; 2015. p. 386–90.

- Pont E, Mazón M. Indicaciones y hallazgos radiológicos de la otitis media aguda y sus complicaciones. *Acta Otorrinolaringológica Española*. 2017 Jan 1;68(1):29–37.
- Baysal E, Erkutlu I, Mete A, Alptekin M, Oz A, Karataş ZA, et al. Complications and treatment of chronic otitis media. Vol. 24, *Journal of Craniofacial Surgery*. 2013. p. 464–7.
- Olivares JR, Porro A, Rodriguez variela M, Riefkohl G. Otitis Media: To Treat, To Refer, To Do Nothing:A Review for the Practitioner. *Pediatrics in Review*. 2018;36(II):480–7.
- Pellegrini S, Gonzalez Macchi ME, Sommerfleck PA, Bernáldez PC. Diecisiete casos de complicaciones intratemporales de otitis media aguda en niños en dos años. *Acta Otorrinolaringológica Espanola*. 2012 Jan;63(1):21–5.
- Pichichero ME, Poole MD. Comparison of performance by otolaryngologists, pediatricians, and general practioners on an otoendoscopic diagnostic video examination. *International Journal of Pediatric Otorhinolaryngology*. 2005;69(3):361–6.
- Heah H, Soon SR, Yuen HW. A case series of complicated infective otitis media requiring surgery in adults. *Singapore Medical Journal*. 2016 Dec 1;57(12):681–5.