



DOI: https://doi.org/10.37811/cl_rcm.v6i5.3105

“Síndrome de Steven-Johnson y necrolisis epidérmica toxica: revisión bibliográfica actualizada”

Falconí Chávez Darío Sebastián

dfalconi1588@uta.edu.ec

<https://orcid.org/0000-0001-6291-8499>

Jami Carrera Jeanneth Elizabeth

je.jami@uta.edu.ec

Universidad Técnica de Ambato

Ambato - Ecuador

RESUMEN

La necrolisis epidérmica toxica (NET) y el Síndrome de Steven-Johnson (SJS) son trastornos de tipo mucocutaneos vesiculoampollosos agudos con alta tasa de mortalidad, el desenlace de esta patología depende en gran medida de que se identifique el agente causal lo más pronto posible, seguido de los cuidados de apoyo y el adecuado manejo de las heridas en una unidad de quemados. (Charlton et al., 2020)

Estas patologías se manifiestan con una fase prodrómica muy parecida a la influenza con malestar general, fiebre que luego comienza con dolor en membranas cutáneas y mucosas ya sea la ocular, genital u oral, para poder diferenciar estas patologías nos basaremos en el grado de afectación de la piel donde <10% corresponde a SJS, la NET se presenta con afectación >30% mientras que una superposición de SJS/NET va entre un 10-30% de afectación de la piel, en si el diagnostico de esta patologías se basan en la clínica así como una evaluación histopatológica. (Lerch et al., 2018) A pesar de tener una alta tasa de mortalidad en los últimos años ha disminuido considerablemente, para determinar la gravedad se han empleado puntuaciones como la de SCORTEN que tiene un factor predictivo alto para la evaluación de la gravedad. (Lerch et al., 2018) En los últimos estudios se ha determinado que el factor desencadenante son ciertos fármacos como las sulfonamias, fármacos antiepilépticos, antiinflamatorios no esteroideos, así como el riesgo a reacciones de hipersensibilidad se han estado estudiando como posibles desencadenantes. (Noe & Micheletti, 2020)

Palabras clave: Stevens-Johnson; Necrolisis Epidérmica

Correspondencia: M20261185@matamoros.tecnm.mx

Artículo recibido: 10 agosto 2022. Aceptado para publicación: 10 septiembre 2022.

Conflictos de Interés: Ninguna que declarar

Todo el contenido de **Ciencia Latina Revista Científica Multidisciplinar**, publicados en este sitio están disponibles bajo

Licencia Creative Commons . 

Como citar: Falconí Chávez , D. S., & Jami Carrera, J. E. (2022). Síndrome de Steven-Johnson y necrolisis epidérmica toxica: revisión bibliográfica actualizada. *Ciencia Latina Revista Científica Multidisciplinar*, 6(5), 643-661.

https://doi.org/10.37811/cl_rcm.v6i5.3105

"Steven-Johnson syndrome and toxic epidermal necrolysis: updated bibliographic review"

ABSTRACT

Toxic epidermal necrolysis (TEN) and Steven-Johnson Syndrome (SJS) are acute vesiculobullous mucocutaneous disorders with a high mortality rate. The outcome of this pathology largely depends on identifying the causative agent as soon as possible. , followed by supportive care and proper wound management in a burn unit. (Charlton et al., 2020)

These pathologies manifest with a prodromal phase very similar to influenza with general malaise, fever that then begins with pain in skin and mucous membranes, whether ocular, genital or oral, to be able to differentiate these pathologies we will base ourselves on the degree of affectation of the skin where <10% corresponds to SJS, the NET presents with >30% involvement while an overlap of SJS/NET goes between 10-30% of skin involvement, if the diagnosis of these pathologies is based on the clinic as well as a histopathological evaluation. (Lerch et al., 2018)

Despite having a high mortality rate in recent years, it has decreased considerably, scores such as SCORTEN have been used to determine severity, which has a high predictive factor for assessing severity. (Lerch et al., 2018)

In recent studies it has been determined that the triggering factor is certain drugs such as sulfonamias, antiepileptic drugs, non-steroidal anti-inflammatory drugs, as well as the risk of hypersensitivity reactions have been studied as possible triggers. (Noe & Micheletti, 2020)

Keywords: Stevens-Johnson; Epidermal Necrolysis

INTRODUCCIÓN

El síndrome de Stevens Johnson (SJS) y la necrolisis epidérmica toxica (NET), fue descrita por primera vez por Alan Lyell en 1956, se producen por una reacción de hipersensibilidad de tipo retardado a los fármacos, son enfermedades no convencionales (1.58-2.26% casos por cada 1 millón de personas) y potencialmente mortales alcanzando una tasa de mortalidad entre el 15-25% en adultos y hasta del 7,5% en niños siendo la septicemia una de sus principales causas. Hasta la fecha la poca evidencia que se tiene sugiere que los pacientes que desarrollan estas patologías van a depender del tiempo en el que sea suspendido el agente que está produciendo la enfermedad así como los cuidados adicionales que va a necesitar en una unidad especializada en quemados con un enfoque multidisciplinario.

Los medicamentos son el detonante más común de NET/SJS los fármacos producen más del 50% de casos de síndrome de SJS y alcanza hasta el 95% de NET y generalmente desencadenará la enfermedad dentro de las 8 semanas tanto en adultos como en niños; sin embargo, el período típico de exposición es de 4 días a 4 semanas. Un historial de uso continuo de un medicamento hace menos probable que desarrolle la patología. Los desencadenantes comunes de medicamentos incluyen antiinflamatorios no esteroideos, alopurinol, anticonvulsivos como lamotrigina, fenitoína y carbamazepina, sulfonamidas antibacterianas y el antirretroviral nevirapina. Otros medicamentos menos fuertemente asociados incluyen antibióticos como doxiciclina, ciprofloxacina y amoxicilina, y existe una sospecha de asociación con otros agentes como pantoprazol, glucocorticoides y terbinafina, Inmunoterapia dirigida y medicamentos contra el cáncer también han sido implicado en casos de NET/SJS, como vemurafenib, ipilimumab, pembrolizumab, nivolumab, talidomida y tamoxifeno.

Se encuentran casos no relacionados con hipersensibilidad a los fármacos detallados anteriormente y estos se atribuyen a infecciones como la causada por *Mycoplasma pneumoniae*, vacunación y procesos inmunológicos como la enfermedad injerta versus huésped

SJS/NET tiene una presentación de tipo mucocutáneo vesículo ampolloso, se presenta en distintas fases, inicialmente con una fase prodrómica que simula a la clínica de la influenza con malestar general, fiebre y dolor de superficies mucocutáneas de región ocular, oral y genital, las primeras lesiones cutáneas se manifiestan como lesiones de forma redondas con bordes indistintos las máculas se diseminan rápidamente y se unen, lo que conlleva la creación de ampollas epidérmicas, necrosis y desprendimiento, estas lesiones suelen dar positivo al signo de Nikolsky que presentan una erosión en la piel al presionar suavemente.

Este trastorno se presenta con mayor gravedad en personas con infección por VIH, aquellas que han recibido un trasplante de médula ósea recientemente y con comorbilidades como lupus eritematoso sistémico y enfermedades reumáticas de evolución crónica.

Esta enfermedad puede presentarse de manera aislada como SJS o NET pero también en superposición de entidades como SJS/NET cuya diferencia radica en el grado de desprendimiento de piel, así en SJS existe una afectación de la piel de menos de 10% y en NET de más de 30 % por lo cual en una afectación entre 10% y 30% se considera a SJS/NET.

Objetivo General

- Describir el síndrome de Steven Johnson y necrólisis epidérmica toxica, sus manifestaciones clínicas, así como su tratamiento y manejo adecuado.

Objetivos específicos

- Identificar de forma precoz la causa de necrólisis epidérmica tóxica o de síndrome de Steven-Johnson
- Evaluar la eficacia de un manejo temprano de esta patología y la relación con la aparición de complicaciones graves para el paciente
- Determinar cuál es el tratamiento recomendado para los pacientes en función de las nuevas opciones terapéuticas sistémicas y los cuidados cutáneos locales

METODOLOGÍA

En investigaciones previas no existe mucha información concluyente que nos lleve a la comprensión total del tema descrito por lo que se trató de recopilar información que logre abarcar el tema de forma amplia para poder comprender y establecer un manejo adecuado. Se utilizó el método Prisma para clasificar la información y garantizar la veracidad y transparencia de las revisiones encontradas.

Se incluyen los siguientes artículos

- Concuerdan con los criterios de elegibilidad en base a las palabras clave "Necrolisis epidérmica toxica", "Síndrome de Stevens Johnson", además de sus combinaciones.
- Artículos que cumplan el tiempo de cinco años de ser publicados.
- Investigaciones que tengan la metodología deescrita y cumplan criterios de investigación rigurosa y repetible.
- Artículos que tengan información innovadora y relevante para poder conocer esta patología.

Se excluyen los siguientes artículos

- Artículos que no cumplan los criterios de inclusión.
- Investigaciones que no tengan una metodología adecuada que sea repetible y confiable.

- Investigaciones repetidas

Se investigó en los siguientes motores de búsqueda

- Medline
- PubMed
- Scielo
- Scopus
- Cochrane
- Dynamed
- Hinary

Se tomó en cuenta también repositorios universitarios a nivel nacional e internacional.

Las estrategias de búsqueda que se utilizaron en la investigación fueron mediante palabras clave. Se aplicó inicialmente un primer filtro, relacionado con el año de publicación de los artículos, considerando como los más relevantes aquellos más recientes y desde el año 2017. Se utilizaron las palabras clave “Necrolisis epidérmica toxica”, “Síndrome de Stevens Johnson”

RESULTADOS

Todavía se debate el papel de los corticosteroides como monoterapia se realizó un metanálisis de 11 estudios para comparar el uso de corticosteroides versus terapia de apoyo y encontró un efecto del tratamiento positivo, aunque estadísticamente insignificante. (Frantz et al., 2021)

Existen estudios en base a la ciclosporina donde ha mostrado buenos resultados, el estudio es un metaanálisis con 10 estudios donde se informa la tasa de mortalidad estandarizada (SMR) donde se llegó a la conclusión de que reduce la mortalidad aportando beneficio a los pacientes tratados con ciclosporina.(Ng et al., 2018)

Se realizó estudios de varias terapias y realizó un metanálisis de 67 estudios en los que participaron 2079 pacientes. en pacientes que presentaban una superposición de SJS/NET donde se muestra una mejoría en pacientes que se combinó IGV y corticoesteroides con una tasa de mortalidad del 0,53%. (Tsai et al., 2021)

Se realizó un estudio observacional prospectivo de 28 pacientes con superposición SJS/NET o NET, 13 de los cuales recibieron plasmaféresis y 15 de los cuales no. De los 13 que recibieron plasmaféresis, 7 también fueron tratados con corticosteroides concomitantes o IglV. Utilizando una puntuación de la gravedad de la enfermedad que evaluó las lesiones mucosas, las lesiones cutáneas y el estado general general (puntuaciones de 0 a 39), se demostró que los pacientes que recibieron plasmaféresis tenían una puntuación de gravedad de la enfermedad más baja más adelante en el curso de la enfermedad.(Frantz et al., 2021)

Los inhibidores del TNF- α han demostrado eficacia por su efecto inmunosupresor llegando a tener resultados favorables en los pacientes de hasta 86,8%, la tasa de mortalidad en estos pacientes tratados con TNF- α se redujo a 8,3%. (S. Zhang et al., 2020)

DISCUSIÓN

El síndrome de Steven Johnson y la necrólisis epidérmica tóxica son patologías de tipo mucocutáneo de carácter raras y son extremadamente mortales en el caso de no ser tratadas a tiempo, se producen por una respuesta del sistema inmunitario en su mayoría inducida por fármacos, produce una muerte de los queratinocitos que produce una denudación de la piel y de las mucosas que deja al paciente sin protección y lo hace susceptible de una sepsis.

La NET y la SJS están determinadas por la cantidad de área afectada en la superficie corporal, en su mayoría es más grave cuando es inducida por fármacos y es más leve cuando es causado por agentes infecciosos. Lo fundamental en el tratamiento siempre será una detección temprana y la suspensión del agente causal seguido de cuidados intensivos en una unidad especializada en quemaduras.

EPIDEMIOLOGIA

Es una patología de aparición rara que se encuentra entre 2-7 casos por millón de personas, es más común la aparición en mujeres que en hombres y puede afectar en cualquier etapa de la vida. Existen determinados grupos de pacientes como aquellos que tienen el virus de la Inmunodeficiencia humana (VIH) así como pacientes con neoplasias malignas especialmente cánceres hematológicos donde poseen un riesgo elevado de presentar NET Y SJS. La tasa de mortalidad es del 50% para NET y del 10% para SJS, esto asociado a comorbilidades y una edad que supera los 70 años sube el porcentaje de complicaciones y mortalidad.(Grünwald et al., 2020)

Existen pocos estudios donde se ha investigado acerca del genoma donde menciona que el alelo HLA-B 15:02 donde la población más afectada es la China que usan Carbamazepinas, otro de los alelos HLA-B 58:01 relacionado a poblaciones asiáticas y europeas. (Grünwald et al., 2020)

FISIOPATOLOGÍA

Generalmente el desencadenante son los medicamentos y tarda 8 semanas en manifestarse tanto en niños como en adultos, el periodo en el que los pacientes son expuestos es de 4 días a 4 semanas, pero es distinto a los pacientes que tienen un uso continuo de determinado fármaco ya que desarrolla una tolerancia lo que hace que no sea un desencadenante determinado fármaco. Existen fármacos que pueden desencadenar esta reacción como son los antiinflamatorios no esteroideos, alopurinol, anticonvulsivantes como la carbamazepina, lamotrigina, fenitoina, las sulfonamidas y antiretrovirales como la nevirapina. Algunos medicamentos más convencionales pueden

desencadenar esta reacción como son antibióticos como la doxiciclina, ciprofloxacina, amoxicilina, además se sospecha en medicamentos como el pantoprazol, terbinafina y glucocorticoides. En la inmunoterapia dirigida, así como algunos medicamentos contra el cáncer también han sido relacionados en casos de NET y SJS como vemurafenib, ipilimumab, pembrolizumab, nivolumab, talidomida y tamoxifeno. (Hasegawa & Abe, 2020)(Maggio et al., 2017)

La infección por *Mycoplasma pneumoniae* es el segundo desencadenante más común del SJS, especialmente en la población pediátrica. Sin embargo, en más de un tercio de los casos, no se encuentra un detonante.(Hasegawa & Abe, 2020)

La patogenia de la NET/SJS no se conoce por completo. Se considera una respuesta de hipersensibilidad de tipo IV mediada por células T. Se postula que la reacción es iniciada por una respuesta inmunitaria, en la que se forma un complejo fármaco antigénico/tejido huésped. Después de esto, existen varias teorías sobre los eventos que conducen a la estimulación de las células T, como la teoría del hapteno/prohapteno, la teoría del péptido alterado, la teoría del receptor inmunitario de fármacos y la teoría del repertorio del receptor de células T alterado.(Hasegawa & Abe, 2020)

Los estudios que evalúan el inmunofenotipo del líquido de las ampollas lo refuerzan como una reacción citotóxica mediada por células contra los queratinocitos, lo que da como resultado una apoptosis generalizada. La necrosis epidérmica se entiende como el resultado de un efecto acumulativo de riesgos, clonotipos de células T, alelos HLA, estructura del fármaco y metabolismo del fármaco. Los mecanismos propuestos se pueden clasificar en intrínsecos y extrínsecos. Intrínseco se refiere a la producción de metabolitos tóxicos por parte de los queratinocitos, que luego producen especies reactivas de oxígeno y, en última instancia, conducen a la producción de TNF (factor de necrosis tumoral) alfa, lo que causa más daño. La vía extrínseca incluye linfocitos citotóxicos, monocitos, granulisina, perforina, granzima e interacciones Fas/ligando Fas.(Hasegawa & Abe, 2020)(Lalevée et al., 2020)

En la teoría hapteno/prohapteno, es el metabolito y no el fármaco el que es antigénico. El fármaco se metaboliza para formar un hapteno, que luego estimula el sistema inmunológico. Las proteínas transportadoras luego se unen a los neoantígenos, que se presentan a través de las células presentadoras de antígenos, a las células T. En el modelo de péptido alterado, el fármaco causante se une a un HLA específico, que luego forma un complejo, antes de unirse a otros péptidos. Por lo tanto, se altera la visualización de los receptores de células T y se puede activar una célula T diferente. En la teoría de la interacción farmacológica, el fármaco en sí se une a los receptores de células T, lo que resulta en la activación de células T específicas. Los fármacos que desencadenan la

NET/SJS tienen la capacidad de matar directamente a los queratinocitos al unirse al receptor de células T y al MHC de clase I, lo que finalmente da como resultado una expansión clonal masiva de células T citotóxicas, e indirectamente a través de la dispersión de mediadores solubles tóxicos como la granulicina, un citolítico proteína. La teoría final postulada se relaciona con un repertorio de receptores de células T alterado, donde el fármaco se une a un TCR y, por lo tanto, altera su estructura.(Noe & Micheletti, 2020)

Más recientemente, se cree que la IL-15 desempeña un papel central, expresada por células tanto inmunitarias como no inmunitarias, activa las células NK, las células CD8 + , las células dendríticas y los macrófagos. IL-15 envía señales a través de la vía JAK-STAT y luego tiene efectos aguas abajo en la vía PI3K/AKT/mTOR responsable del efecto mediado por IL-15 en las células NK y CD8 +. Se ha demostrado que las células T citotóxicas se dirigen al fármaco en lugar de sus metabolitos, son específicas del fármaco y están restringidas por HLA de clase I.(Noe & Micheletti, 2020)(Lalevée et al., 2020)

MANIFESTACIONES CLÍNICAS.

La sintomatología inicial tanto del NET como del SSJ empiezan con fiebre, prurito ocular, dolor al deglutir siendo estos pródromos antes de que empiecen las manifestaciones cutáneas después de 1 a 3 días.(Hötzenecker & Prins, 2021)(Sato et al., 2018)

LESIONES CUTÁNEAS

Estas lesiones generalmente aparecen en el tronco y se van extendiendo hacia el cuello, la cara y la parte proximal de las extremidades superiores, generalmente las partes distales tanto de brazos como de piernas se encuentran sin afectación, pero las palmas y plantas pueden afectarse en un comienzo, estas lesiones pueden llegar a incomodar a los pacientes.(Hötzenecker & Prins, 2021)

En un comienzo las lesiones cutáneas aparecen como maculas eritematosas de color rojo oscuro o pueden ser purpúricas, el tamaño, así como la forma son irregulares y en varias ocasiones llegan a unirse. (Figura 1)(Sato et al., 2018)

LESIONES MUCOSAS

Existe un eritema y erosiones en las mucosas tanto oculares, orales y genitales en alrededor de un 90% de los pacientes, el epitelio de la vía respiratoria puede verse afectado en un 25% en pacientes con NET además pueden aparecer lesiones a nivel digestivo, las erosiones de la mucosa llegan a ser muy dolorosas. (Sato et al., 2018)

Cuando en las lesiones no existe desprendimiento epidérmico espontáneo, debemos buscar el signo de Nikolsky que se realiza mediante una presión mecánica tangencial con

un dedo en distintas zonas eritematosas, este signo va a ser positivo en el caso de que exista una separación dermoepidérmica. (Sato et al., 2018)

En ciertos pacientes las lesiones de tipo macular pueden aparecer con un centro oscuro que asemeja a un aspecto en diana. (Cartotto, 2017)

Mientras la lesión va progresando de una afección netamente epidérmica a una necrosis, las lesiones maculares de color rojo oscuro van cambiando a un color gris, este proceso puede llegar a demorarse horas o incluso se puede dar en varios días. (Davis & Schafer, 2018)

Las ampollas que se forman se dan porque la epidermis que se encuentra necrosada se va desprendiendo de la dermis y el líquido viene a ocupar este espacio, estas ampollas ya descritas tienen la característica de ser frágiles y romperse con facilidad. (Nowsheen et al., 2021)(Cartotto, 2017)

La piel de estos pacientes toma un color de papel mojado que se puede separar por un traumatismo mínimo donde se evidencia zonas grandes con la dermis abierta que se denomina escaldada (Figura 2). (Hötzenecker & Prins, 2021)

DIAGNOSTICO

El diagnóstico se realiza tomando en cuenta la evaluación clínica, así como mediante hallazgos histopatológicos de ampollas subepidérmicas con necrosis generalizada y queratinocitos apoptóticos asociados con mínimo infiltrado inflamatorio linfocitario.(Seminario-Vidal et al., 2020) (Davis & Schafer, 2018)

El grado de piel afectada se calcula en función del total de todas las ampollas, la piel parcial o completamente desprendida y las áreas desprendibles positivas de Nikolsky.(Lerch et al., 2018)

La extensión de lesiones que se encuentran desprendidas nos permite clasificar a los pacientes por grupos:

- Síndrome de Stevens Johnson: Se considera una lesión <10% de la superficie corporal.
- Síndrome de Stevens Johnson y Necrólisis epidérmica toxica: Se considera una lesión 10-30% de la superficie corporal.
- Necrólisis epidérmica toxica: Se considera una lesión >30% de la superficie corporal. (Figura3)

Para calcular el pronóstico del paciente en la necrólisis epidérmica toxica se utiliza la tabla de clasificación denominada SCORTEN (Tabla 1). (Hötzenecker & Prins, 2021)

DIAGNÓSTICO DIFERENCIAL

Para realizar un diagnóstico diferencial lo vamos a realizar frente a diversas patologías que pueden presentar características similares. (Tabla 2) (Hötzenecker & Prins, 2021)

TRATAMIENTO

El objetivo principal del tratamiento es prevenir las pérdidas insensibles de líquidos, mantener la termorregulación, así como prevenir infecciones secundarias y disminuir las cicatrices que se puedan aparecer. (Hötzenecker & Prins, 2021)

El cuidado de las heridas dependerá el centro donde se trate al paciente, pero como normas generales vamos a reducir la fricción que se pueda producir en la piel en el momento de cambiar de posiciones al paciente, se debe evitar el cambio de vendajes con frecuencia, así como el contacto con cintas adhesivas, cuando existan ampollas prominentes y dolorosas estas se pueden pinchar con una aguja estéril y extraer suavemente el líquido. (Hötzenecker & Prins, 2021) (Gilbert & Scherrer, 2019)

Todo paciente en el que se sospeche un SJS o NET se debe evaluar en ese momento por el servicio de Oftalmología evaluando la inflamación, desprendimiento epitelial de los párpados, conjuntiva y superficie ocular. Si no se detecta afección se recomienda lágrimas artificiales cuatro veces al día, cuando hay una afectación leve a moderada se puede recibir tratamiento con moxifloxacina 0,5% cuatro veces en el día, gotas de ciclosporina al 0,05 % dos veces al día, gotas de dexametasona al 1 % dos veces al día y combinación de tobramicina al 0,3 %/dexametasona al 1 % en ungüento para el margen del párpado cuatro veces al día. (Hötzenecker & Prins, 2021) (Gilbert & Scherrer, 2019)(Ganekal & Nagarajappa, 2021)

Se recomienda una valoración por ginecología para las mujeres independientemente de sus síntomas debido que se ha encontrado afectación a nivel vaginal. Si existe evidencia de inflamación o erosiones se puede empezar inicialmente con un tratamiento de esteroides intravaginales para reducir la inflamación, así como una terapia de dilatación vaginal para prevenir adherencias. (Frantz et al., 2021)

El cuidado de las heridas de estos pacientes debe ser con mucho cuidado en unidades especializadas como las unidades de quemados, estos pacientes necesitan aislamiento temprano y precauciones de barrera para así prevenir infecciones, se puede ayudar de vendajes para evitar el daño mecánico, el manejo de las heridas de estos pacientes es similar al de una persona con quemaduras y se diferencia en que en estas heridas solo hay afección de la epidermis y no causa cicatrices. (A. J. Zhang et al., 2019)(Henry et al., 2020)

Existen algunos medicamentos que se pueden utilizar y se describen a continuación. (Tabla3)(Frantz et al., 2021)

COMPLICACIONES

Existen resultados a largo plazo donde se han estudiado las complicaciones que pueden presentar los pacientes que han sobrevivido a episodios tanto de NET como SJS, describiendo afecciones mucocutaneas, oculares además de afecciones de órganos internos como el tracto respiratorio y gastrointestinal, también pueden existir secuelas psicológicas en casos de necrolisis epidérmica generalizada.(Palareti et al., 2017)

Secuelas cutáneas: Estas son las secuelas más comunes que pueden ir en afecciones desde un 23% de daño hasta un 100%. (Palareti et al., 2017)

Despigmentación posinflamatoria: puede darse una hiper pigmentación así como una hipo pigmentación, tiene un índice mayor en la población pediátrica, en ciertas ocasiones mejora con el tiempo y en otros caoss puede ser permanente.(Palareti et al., 2017)

Cicatrización anormal: En gran parte de los casos las erosiones que provoca el SJS/NET sanan sin dejar cicatriz, pero pueden existir casos donde aparecen cicatrices hipertróficas y queloides que se pueden dar en un porcentaje entre 10-40%. (Palareti et al., 2017)

Nevos eruptivos: Es una aparición simultánea y de gran cantidad de nevos generalmente agrupados que se cree que se dan por la depresión inmunológica que sufre el paciente, aparecen en aproximadamente 20% de los pacientes que sobreviven al SJS/NET y pueden aparecer entre 3 semanas y 3 años despues de aparecidas estas patologías. (Palareti et al., 2017)

Cambios en las uñas: Se producen cambios en las uñas en alrededor del 50% de los pacientes donde se produce una caída de las mismas semanas después de que se presenta un episodio agudo de estas patologías, también se pueden presentar diversas patologías como distrofias, crestas y pigmentación anormal. (Palareti et al., 2017)

Secuelas oculares: Este tipo de secuela son las complicaciones a largo plazo que más producen incapacidad se pueden dar entre el 20 al 75% de los sobrevivientes donde se ve afectada su vida cotidiana con dificultades para leer, conducir en la noche o utilizar computadoras.(Palareti et al., 2017)

Secuelas orales y dentales: Las secuelas que se presentan a largo plazo pueden aparecer cuando hay gran afección de las mucosas orales donde se puede presentar sinequias en el ángulo de los labios, así como el piso de la boca y las estructuras adyacentes, también pueden aparecer úlceras crónicas de forma repetitiva. (Palareti et al., 2017)

Secuelas pulmonares: Se puede presentar en el 40% de los pacientes en la fase aguda con desprendimiento epidérmico del epitelio de los bronquios, así como edema pulmonar, atelectasias, y ciertos tipos de neumonitis infecciosa.(Palareti et al., 2017)

Secuelas urogenitales ginecológicas: En casos agudos las lesiones genitales se encontraban presentes en un 70% aunque estas lesiones son menos comunes que en

otros sitios de la mucosa, las lesiones que más aparecen son las adherencias afectando cualquier sitio de los genitales femeninos.(Palareti et al., 2017)

Secuelas gastrointestinales y hepáticas: Es raro que se afecten estas estructuras, pero las estenosis esofágicas son las más frecuentes y se pueden desarrollar entre 2 meses y 2 años después, también se ha descrito casos de ulceración intestinal, así como disfagia, a nivel del hígado se puede producir colestasis por el uso prolongado de fármacos en estos pacientes. (Palareti et al., 2017)

Secuelas renales: Se han presentado casos de lesión renal aguda en alrededor del 20% de los pacientes, además ciertos pacientes a largo plazo pueden desarrollar deterioro de la función renal apareciendo Insuficiencia renal crónica. (Palareti et al., 2017)

ILUSTRACIONES, TABLAS, FIGURAS.

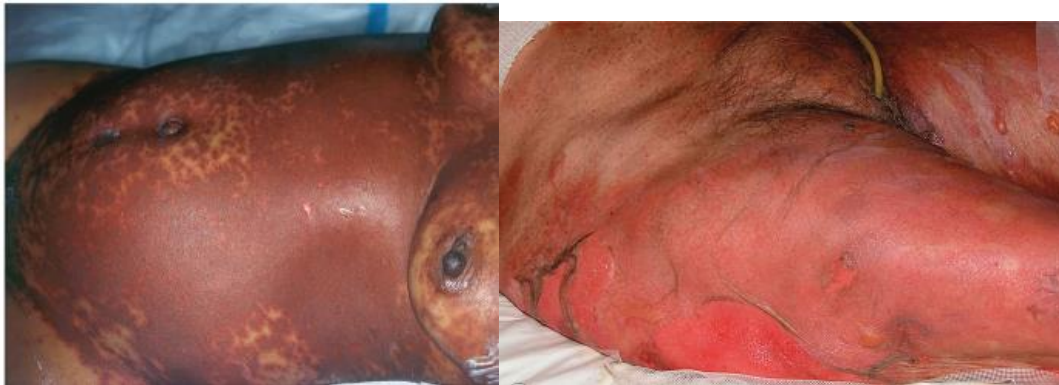

Figura 1: Manifestaciones cutáneas de la necrólisis epidérmica tóxica (NET)

Figura 2: Características clínicas de la necrólisis epidérmica tóxica

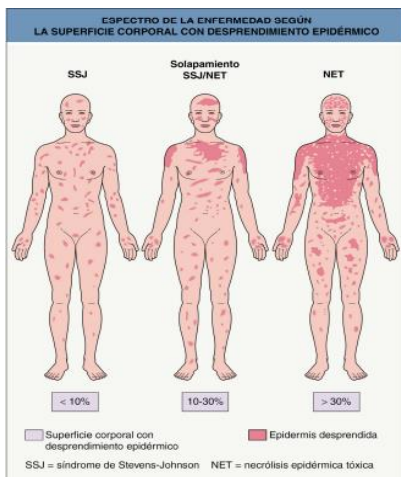


Figura 3 Superficie corporal afectada segun el desprendimiento epidérmico

SCORTEN	
Factores pronóstico	Puntos
Edad >40 años	1
Frecuencia cardíaca >120lpm	1
Cáncer o neoplasia hemáticas	1
Superficie corporal afectada en 1 dia superior al 10%	1
Concentración de urea en suero (>10 mmol/l)	1
Concentración de bicarbonato sérico (<20mmol/l)	1
Concentracion sérica de glucosa (>14mmol/l)	1
SCORTEN	Mortalidad (%)
0-1	3.2
2	12.1
3	35.8
4	58.3
Mayor O igual a 5	90

Tabla 1 SCORTEN tabla de la clasificación pronostica em pacientes que presentan Necrolisis epidérmica toxica

Diagnostico diferencial	
Patologia	Características de la patologia
Síndrome estafilococico de piel escaldada	-Se presenta en niños y baja incidencia en adultos. -Epidermis erosionada -Se encuentra marcado a nivel periooral y periorbital com presencia de costras, no existen lesiones bucales internas
Dermatitis fúngica invasiva	-Se presenta en neonatos com muy bajo peso en el nacimiento. -La lesión se presenta com eritema extenso que tiene erosiones parecido a uma quemadura térmica
Pustulosis exantemática generalizada aguda	-Las lesiones aparecen como multiplex y pequenas pústulas no foliculares que se

	<p>pueden unir y presentar grandes áreas de exfoliación</p> <p>-Neutrofilia de forma periférica</p>
Exantema fijo medicamentoso y generalizado	<p>-Se presentan varias lesiones mucocutáneas</p> <p>-La evolución de cada persona será diferente dependiendo del fármaco al que fue expuesto</p>
Dermatitis ampullosa IgA lineal inducida por fármacos, Pénfigo paraneoplásico, Penfigoide ampuloso	<p>-Se puede dar por exposición a fármacos que representen alto riesgo como es la vancomicina</p> <p>-Se pueden diferenciar mediante pruebas histológicas para diferenciar entre estas patologías.</p>
Lupus Eritematoso	<p>-Se puede presentar como un eritema multiforme, pero también puede aparecer muy parecido a una necrólisis epidérmica tóxica</p>
Reacción a fármacos con eosinofilia y síntomas de tipo sistémico.	<p>- Se presenta un eritema extenso además de lesiones vesículoampollosas y pústulas.</p> <p>-Se presenta con un edema facial y eosinofilia periférica.</p>
Eritema tóxico por quimioterapia.	<p>-Se produce por exposición a químicos concretos o fármacos dirigidos</p> <p>-Se presenta con un eritema oscuro de tipo simétrico, afecta pliegues cutáneos, manos y pies y en menor frecuencia ataca rodillas y codos</p> <p>-Se puede presentar de manera generalizada pero con ampollas menos frágiles</p>
Coagulación intravascular diseminada/ o denominada púrpura fulminante	<p>-Las ampollas que aparecen son hemorrágicas</p> <p>-Necrosis/Isquemia acra</p>

Tabla 2 Diagnóstico diferencial

Dosificación de medicamentos utilizados en el tratamiento de SJS/TEN	
IgIV	3g/kg, debemos dividir la medicación en 3 días
Inhibidores de TNF-alfa	<p>-Infliximab: 5mg/kg dosis única</p> <p>-Etanercept: Dosis única de 50 mg</p>

Ciclosporina	2,5 a 5 mg/kg/día durante 7 a 10 días, seguido de una disminución gradual
Corticoesteroides	Prednisona 0,5–1 mg/kg/día o pulsos de metilprednisolona 1 mg/kg/día durante 3 días

Tabla 3 Dosis de medicamentos utilizados en el tratamiento de SJS/TEM

CONCLUSIONES

Estas patologías generalmente son mediadas por fármacos así como otros factores genéticos que pueden desencadenarla, la sintomatología generalmente es grave y puede empezar con descamación de la piel y ulceraciones de la mucosa, por ello se debe actuar de forma rápida retirando el posible agente causal que generalmente es un fármaco, con terapias de apoyo, con una nutrición rápida, la compensación del estado hemodinámico así como la prevención de infecciones que se pueden dar en el lugar de las lesiones, además se puede tener presente que existen terapias con fármacos de tipo inmunomoduladoras sistémicas pero siguen en fases de estudio y no se pueden usar de forma estandarizada en los pacientes, se deben utilizar de acuerdo al criterio del médico especializado.

En relación al Síndrome de Steven-Johnson y necrolisis epidérmica toxica se han descrito los recientes avances de estas patologías y sobre todo el alto índice de mortalidad debido a que son enfermedades muy graves, tanto los algoritmos diagnósticos, así como el manejo y el tratamiento no están bien establecidos debido a los pocos estudios que se han realizado.

LISTA DE REFERENCIAS

- Cartotto, R. (2017). Burn Center Care of Patients with Stevens-Johnson Syndrome and Toxic Epidermal Necrolysis. *Clinics in Plastic Surgery*, 44(3), 583–595. <https://doi.org/10.1016/j.cps.2017.02.016>
- Charlton, O. A., Harris, V., Phan, K., Mewton, E., Jackson, C., & Cooper, A. (2020). Toxic Epidermal Necrolysis and Steven-Johnson Syndrome: A Comprehensive Review. *Advances in Wound Care*, 9(7), 426–439. <https://doi.org/10.1089/wound.2019.0977>
- Davis, W. D., & Schafer, P. A. (2018). Stevens-Johnson syndrome: A challenging diagnosis. *Advanced Emergency Nursing Journal*, 40(3), 176–182. <https://doi.org/10.1097/TME.000000000000197>
- Frantz, R., Huang, S., Are, A., & Motaparathi, K. (2021). Stevens–johnson syndrome and toxic epidermal necrolysis: A review of diagnosis and management. *Medicina (Lithuania)*, 57(9), 1–15. <https://doi.org/10.3390/medicina57090895>
- Ganekal, S., & Nagarajappa, A. (2021). Acute and Chronic Ophthalmic Involvement,

- Severity, and Sequelae in Stevens-Johnson Syndrome and Toxic Epidermal Necrolysis. *Korean Journal of Ophthalmology*, 35(3), 179–187. <https://doi.org/10.3341/KJO.2020.0118>
- Gilbert, M., & Scherrer, L. A. (2019). Efficacy and safety of cyclosporine in Stevens–Johnson syndrome and toxic epidermal necrolysis. *Dermatologic Therapy*, 32(1). <https://doi.org/10.1111/dth.12758>
- Grünwald, P., Mockenhaupt, M., Panzer, R., & Emmert, S. (2020). Erythema multiforme, Stevens-Johnson syndrome/toxic epidermal necrolysis – diagnosis and treatment. *JDDG - Journal of the German Society of Dermatology*, 18(6), 547–553. <https://doi.org/10.1111/ddg.14118>
- Hasegawa, A., & Abe, R. (2020). Recent advances in managing and understanding Stevens-Johnson syndrome and toxic epidermal necrolysis. *F1000Research*, 9. <https://doi.org/10.12688/f1000research.24748.1>
- Henry, D. D., Ciriaco, F. M., Araujo, R. C., Fontes, P. L. P., Rostoll-cangiano, L., Sanford, C. D., Schulmeister, T. M., Jr, C. B. D., Lamb, G. C., & Dilozeno, N. (2020). tolerances Ac c te d us cr ip t Ac c ep te d us cr t. *Cadernos de Saúde Pública*, 12(1), 1–30. <http://dx.doi.org/10.1016/j.ijpara.2016.09.005><http://dx.doi.org/10.1016/j.vaccine.2015.09.060>
- Hötzenecker, W., & Prins, C. (2021). 20 - Eritema multiforme, síndrome de Stevens-Johnson y necrólisis epidérmica tóxica. In *Dermatología* (Fourth Ed). Elsevier España#241;a, S.L.U. <https://doi.org/10.1016/B978-84-9113-365-0/00020-6>
- Lalevée, S., Contassot, E., Ortonne, N., Gaudin, O., Ben Said, B., Vocanson, M., De Prost, N., Wolkenstein, P., Hue, S., & Ingen-Housz-Oro, S. (2020). Advances in understanding of the pathophysiology of epidermal necrolysis (Stevens-Johnson syndrome and toxic epidermal necrolysis). *Annales de Dermatologie et de Venereologie*, 147(6–7), 475–481. <https://doi.org/10.1016/j.annder.2020.02.010>
- Lerch, M., Mainetti, C., Terziroli Beretta-Piccoli, B., & Harr, T. (2018). Current Perspectives on Stevens-Johnson Syndrome and Toxic Epidermal Necrolysis. *Clinical Reviews in Allergy and Immunology*, 54(1), 147–176. <https://doi.org/10.1007/s12016-017-8654-z>
- Maggio, N., Firer, M., Zaid, H., Bederovsky, Y., Aboukaoud, M., Gandelman-Martón, R.,

- Noyman, I., Ekstein, D., Blatt, I., Marom, E., Schwartzberg, E., Israel, S., Ingber, A., Brautbar, C., & Eyal, S. (2017). Causative Drugs of Stevens-Johnson Syndrome and Toxic Epidermal Necrolysis in Israel. *Journal of Clinical Pharmacology*, 57(7), 823–829. <https://doi.org/10.1002/jcph.873>
- Ng, Q. X., Lee, M., & Qing, Z. (2018). ORIGINAL RESEARCH A meta-analysis of cyclosporine treatment for Stevens – Johnson syndrome / toxic epidermal necrolysis. 135–142.
- Noe, M. H., & Micheletti, R. G. (2020). Diagnosis and management of Stevens-Johnson syndrome/toxic epidermal necrolysis. *Clinics in Dermatology*, 38(6), 607–612. <https://doi.org/10.1016/j.clindermatol.2020.06.016>
- Nowsheen, S., Lehman, J. S., & el-Azhary, R. A. (2021). Differences between Stevens-Johnson syndrome versus toxic epidermal necrolysis. *International Journal of Dermatology*, 60(1), 53–59. <https://doi.org/10.1111/ijd.15287>
- Palareti, G., Legnani, C., Cosmi, B., Antonucci, E., Erba, N., Poli, D., Testa, S., & Tosetto, A. (2017). Comparison between different D-Dimer cutoff values to assess the individual risk of recurrent venous thromboembolism: Analysis of results obtained in the DULCIS study. *International Journal of Laboratory Hematology*, 38(1), 42–49. <https://doi.org/10.1111/ijlh.12426>
- Sato, S., Kanbe, T., Tamaki, Z., Furuichi, M., Uejima, Y., Suganuma, E., Takano, T., & Kawano, Y. (2018). Clinical features of Stevens–Johnson syndrome and toxic epidermal necrolysis. *Pediatrics International*, 60(8), 697–702. <https://doi.org/10.1111/ped.13613>
- Seminario-Vidal, L., Kroshinsky, D., Malachowski, S. J., Sun, J., Markova, A., Beachkofsky, T. M., Kaffenberger, B. H., Ergen, E. N., Mauskar, M., Bridges, A., Calhoun, C., Cardones, A. R., Chen, S. T., Chodosh, J., Cotliar, J., Davis, M. D. P., DeNiro, K. L., Dominguez, A. R., Eljure-Téllez, J., ... Micheletti, R. G. (2020). Society of Dermatology Hospitalists supportive care guidelines for the management of Stevens-Johnson syndrome/toxic epidermal necrolysis in adults. *Journal of the American Academy of Dermatology*, 82(6), 1553–1567. <https://doi.org/10.1016/j.jaad.2020.02.066>
- Tsai, T. Y., Huang, I. H., Chao, Y. C., Li, H., Hsieh, T. S., Wang, H. H., Huang, Y. T., Chen, C. Y., Cheng, Y. C., Kuo, P. H., Huang, Y. C., & Tu, Y. K. (2021). Treating toxic epidermal necrolysis with systemic immunomodulating therapies: A systematic review and

network meta-analysis. *Journal of the American Academy of Dermatology*, 84(2), 390–397. <https://doi.org/10.1016/j.jaad.2020.08.122>

Zhang, A. J., Nygaard, R. M., Endorf, F. W., & Hylwa, S. A. (2019). Stevens-Johnson syndrome and toxic epidermal necrolysis: retrospective review of 10-year experience. *International Journal of Dermatology*, 58(9), 1069–1077. <https://doi.org/10.1111/ijd.14409>

Zhang, S., Tang, S., Li, S., Pan, Y., & Ding, Y. (2020). Biologic TNF-alpha inhibitors in the treatment of Stevens-Johnson syndrome and toxic epidermal necrolysis: a systemic review. *Journal of Dermatological Treatment*, 31(1), 66–73. <https://doi.org/10.1080/09546634.2019.1577548>