

DOI: [https://doi.org/10.37811/cl\\_rcm.v6i6.4095](https://doi.org/10.37811/cl_rcm.v6i6.4095)

## Tratamiento de neurofibrosarcoma apendicular en un felino con electroquimioterapia intraquirúrgica en Paraguay. Reporte de Caso

Ignacio Fabián Camacho Montero

[ignacio.camacho@columbiacentral.edu.py](mailto:ignacio.camacho@columbiacentral.edu.py)

<https://orcid.org/0000-0002-4733-0037>

Facultad de Ciencias Veterinarias, Universidad Columbia del Paraguay

Asunción – Paraguay

Blanca Esperanza Mendieta Balbuena

[esperanzamendiet@gmail.com](mailto:esperanzamendiet@gmail.com)

<https://orcid.org/0000-0003-3152-2963>

Clínica Veterinaria OnkosVet

Asunción - Paraguay

### RESUMEN

El objetivo de esta investigación es describir los efectos del tratamiento de un neurofibrosarcoma apendicular en un felino con electroquimioterapia intraquirúrgica. El diseño fue estudio de caso cualitativo, exploratorio y transversal. Un felino común europeo de pelo corto de 7 años acude a consultorio por la presencia de una masa redondeada en miembro posterior, el diagnóstico citológico fue sarcoma de tejidos blandos. Como alternativa a la amputación del miembro, se optó por realizar cirugía citorreductora y electroquimioterapia del tejido neoplásico remanente y márgenes laterales. Se empleó Bleomicina por vías intravenosa e intratumoral, y se aplicaron trenes de 8 pulsos a 1000 V/cm por 100  $\mu$ s, con un electrodo descartable de 6 agujas. Se alcanzó remisión completa del tumor remanente a las 10 semanas post terapia, sin signos de inflamación severa local, y sin efectos secundarios sistémicos relevantes. El intervalo libre de enfermedad fue de 15 meses. Este trabajo constituye el primer reporte de un felino tratado con electroquimioterapia intraquirúrgica con Bleomicina en Paraguay.

**Palabras clave:** electroquimioterapia; felino; bleomicina; sarcoma de tejidos blandos.

Correspondencia: [ignacio.camacho@columbiacentral.edu.py](mailto:ignacio.camacho@columbiacentral.edu.py)

Artículo recibido: 27 noviembre 2022. Aceptado para publicación: 27 diciembre 2022.

Conflictos de Interés: Ninguna que declarar

Todo el contenido de **Ciencia Latina Revista Científica Multidisciplinar**, publicados en este sitio están disponibles bajo

Licencia [Creative Commons](https://creativecommons.org/licenses/by/4.0/) 

Como citar: Apellidos de autores (año). Título del artículo. Ciencia Latina Revista Científica Multidisciplinar, Volumen(Número), página inicio-página final. DOI: [https://doi.org/10.37811/cl\\_rcm.v6i6.4095](https://doi.org/10.37811/cl_rcm.v6i6.4095)

## Treatment of appendiceal neurofibrosarcoma in a feline with intrasurgical electrochemotherapy in Paraguay. Case Report

### ABSTRACT

The objective of this research is to describe the effects of intraoperative electrochemotherapy treatment of appendiceal neurofibrosarcoma in a feline. The design was a qualitative, exploratory and cross-sectional case study. A 7-year-old common European shorthair feline came to the clinic due to the presence of a rounded mass in the hind limb. The cytological diagnosis was soft tissue sarcoma. As an alternative to limb amputation, it was decided to perform cytoreductive surgery and electrochemotherapy of the remaining neoplastic tissue and lateral margins. Bleomycin was used intravenously and intratumorally, and trains of 8 pulses were applied at 1000 V/cm for 100  $\mu$ s, with a 6-needle disposable electrode. Complete remission of the remaining tumor was achieved 10 weeks after therapy, with no signs of severe local inflammation, and no relevant systemic side effects. The disease-free interval was 15 months. This work constitutes the first report of a feline treated with intrasurgical electrochemotherapy with bleomycin in Paraguay.

**Keywords:** *electrochemotherapy; feline; bleomycin; soft tissue sarcoma.*

## INTRODUCCIÓN

Los sarcomas de tejidos blandos (STB) constituyen un grupo de neoplasias con comportamiento biológico similar: alta probabilidad de recurrencia local postquirúrgica y baja tasa de metástasis a distancia; entre ellas, se encuentra el neurofibrosarcoma, tumor de vaina nerviosa (Del Castillo y Ruano, 2017). Los STB asentados en miembros a menudo recurren luego de intentar una escisión quirúrgica marginal, siendo preferible la amputación de miembro como alternativa con mayor chance de lograr control a largo plazo (Ogilvie y Moore, 2008). Sin embargo, ante la dificultad de obtener consentimiento para la amputación por parte de propietarios, una opción conservadora del miembro podría ser la cirugía combinada con terapia radiante (Vail et al., 2019), pero la disponibilidad de radioterapia en países de Sudamérica es muy limitada. Hasta el momento de la publicación de este reporte, no se cuenta con equipos de radioterapia para su uso en animales de Paraguay.

La electroquimioterapia (EQT) consiste en aplicar sobre el tejido neoplásico pulsos eléctricos de corta duración y alto voltaje que inducen formación transitoria de poros en las membranas celulares e incrementan la permeabilidad a fármacos antitumorales, con aumento de hasta 700 veces de citotoxicidad de la Bleomicina, la cual fragmenta ADN e induce apoptosis selectiva (Spugnini y Baldi, 2019). Para efectuar EQT han sido validados los fármacos Bleomicina, Cisplatino y Calcio, con preferencia al uso de Bleomicina debido a su selectividad por células en replicación, por inducir respuesta inmunitaria, por preservar la integridad de células que no se encuentran en mitosis, y por su flexibilidad, ya que se puede administrar por vía intravenosa e intratumoral (Tellado et al., 2022).

Estudios de EQT han demostrado control local efectivo en STB felinos extirpados incompletamente. El primer ensayo clínico en felinos con STB espontáneos que presentaron recidiva luego del tratamiento convencional, mostró diferencia estadísticamente significativa en el tiempo de supervivencia del grupo tratado con EQT con 6,1 meses, con un máximo de 18 meses, que en los felinos no tratados del grupo control de 0,8 meses, con un máximo de 1,5 meses (Mir et al., 1997). En otro estudio, los felinos recibieron inyección local de Bleomicina seguida de trenes de ocho pulsos bifásicos a voltaje de 800 V/cm, y se reportó una media de tiempo de recurrencia de 12 meses en felinos (n=19) con STB tratados con cirugía y EQT intraquirúrgica, en comparación con la media de 4 meses en felinos (n=14) tratados solo con cirugía (Spugnini et al., 2007).

El objetivo general de esta investigación es describir los efectos del tratamiento de neurofibrosarcoma apendicular en un felino con electroquimioterapia intraquirúrgica.

Este trabajo constituye el primer caso reportado de un felino tratado electroquimioterapia en Paraguay.

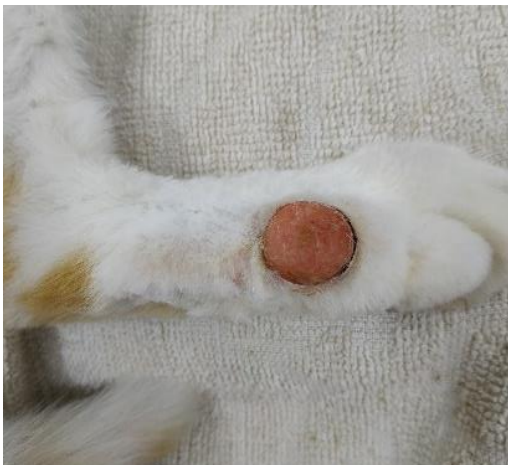## METODOLOGÍA

El diseño fue estudio de caso cualitativo, exploratorio y transversal. La muestra fue un felino común europeo de pelo corto, macho castrado de 7 años de edad. Se presentó con historial de 4 meses de crecimiento paulatino de una masa en el miembro posterior derecho. No se reportó antecedentes de trauma local previo ni inyección de algún medicamento en la zona. No recibió terapia médica ni quirúrgica previa. Durante el examen físico, el felino se presentó alerta, bien hidratado y con condición corporal normal, manifestó leve cojera. La masa de 4,8 x 1,7 x 1 cm (carga tumoral 4,3 cm<sup>3</sup>) era firme, redondeada, con bordes poco definidos, y el área central sobreelevada de color rojizo sin pelos (Figura 1).

Se realizó punción aspiración con aguja fina de la masa y del linfonódulo poplíteo correspondiente. La citología mostro células fusiformes compatibles con STB, sin observarse células atípicas en el extendido de linfonódulo.

### Figura 1

*Imagen pre tratamiento de la masa, la histopatología confirmó Neurofibrosarcoma*




El felino fue estadificado con hemograma completo, perfil bioquímico, análisis de orina, radiografías de tórax y ecografía de abdomen. Todas las pruebas estuvieron dentro de los límites de referencia y los estudios de imagen no evidenciaron diseminación metastásica. En radiografías del miembro no se observaron alteraciones en el tejido óseo subyacente al tumor.

Se propone amputación del miembro posterior como terapia definitiva, pero el propietario del paciente rechazó esa opción. Como alternativa, y luego de consensuar con el propietario y obtener su consentimiento, se realizó cirugía citorreductora de la masa para su análisis histopatológico, y efectuó electroquimioterapia del lecho quirúrgico. Se inyectó Bleomicina intravenosa a 15000 UI/m<sup>2</sup>, luego de ocho minutos se administró Bleomicina intratumoral a 500 UI/cm<sup>3</sup> en el tejido neoplásico macroscópico remanente y bordes, e inmediatamente se aplicó trenes de 8 pulsos de 100  $\mu$ s, a 1000 V/cm, con frecuencia de 500 Hz. El equipo electroporador utilizado fue EPV-100 Biotex<sup>®</sup>, y el electrodo empleado fue de 6 agujas descartables (Figura 2).

## Figura 2

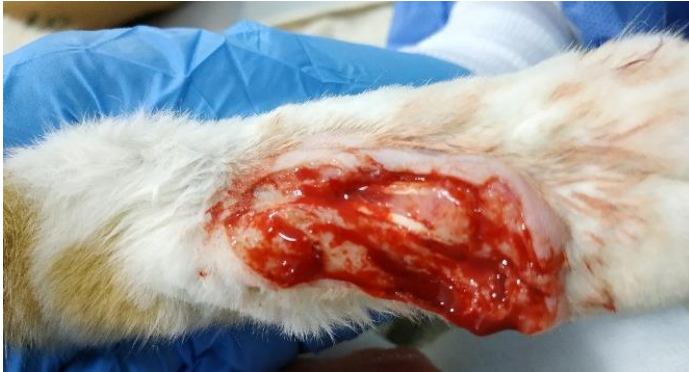*Electroporador EPV-100 de Biotex<sup>®</sup>, con electrodo de 6 agujas separadas por 4 mm*



Se insertó el electrodo de agujas hasta tocar la superficie ósea, y se consideró cubrir márgenes laterales de 1 cm. por fuera de la línea de corte (Figura 3). Se realizaron las aplicaciones necesarias para cubrir íntegramente el área tumoral y márgenes en un único procedimiento. Luego de la terapia, el paciente fue enviado a su domicilio con la indicación de administrar Enrofloxacina a 5mg/kg cada 24 horas y Meloxicam a 0.1mg/kg cada 24 horas. El manejo higiénico del área cicatricial se realizó con vendajes que fueron cambiados cada 24 horas, por 10 días en total.

### Figura 3

*Aspecto de la lesión en el periodo post quirúrgico inmediato y electroquimioterapia*



Los controles clínicos se realizaron a las 2, 4 y 6 semanas del tratamiento, en los cuales se evaluó tamaño de la neoplasia remanente por medición con calibre y aspecto exterior de la zona. Posteriormente los controles fueron mediante fotografías remitidas por el propietario cada 2 semanas hasta la cicatrización completa. La respuesta al tratamiento se evaluó mediante los criterios de evaluación de respuesta en tumores sólidos (RECIST 1.1), y el intervalo libre de enfermedad, definido como el tiempo transcurrido desde la remisión completa de la neoplasia hasta la recurrencia de la misma o el fallecimiento del paciente, se midió en meses.

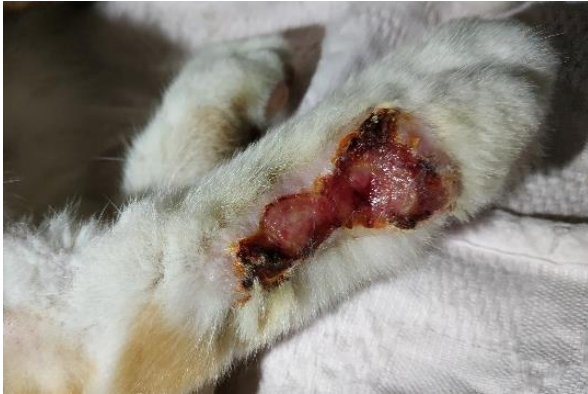### RESULTADOS Y DISCUSIÓN

La histopatología reveló intensa proliferación de células mesenquimáticas que en determinados campos adoptaron un patrón similar a las fibras nerviosas, rodeadas por células gigantes. El diagnóstico histopatológico fue Neurofibrosarcoma, con bordes quirúrgicos incompletos pero sin células tumorales en vasos sanguíneos ni linfáticos.

El paciente experimentó enfermedad estable hasta el control de 6 semanas, a las 8 semanas se observó remisión parcial, y a las 10 semanas alcanzó remisión completa (Figuras 4, 5 y 6). No se evidenciaron signos de inflamación severa ni hemorragia grave post EQT. No se observaron efectos secundarios sistémicos durante la terapia. El intervalo libre de enfermedad fue de 15 meses, momento en el que se interrumpió el seguimiento debido a la desaparición del felino de su hogar, según lo reportado por su propietario.

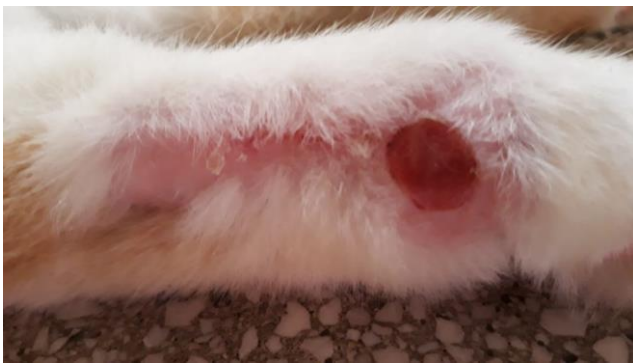
**Figura 4**

*Control clínico a las 4 semanas, se observó enfermedad estable hasta las 6 semanas*



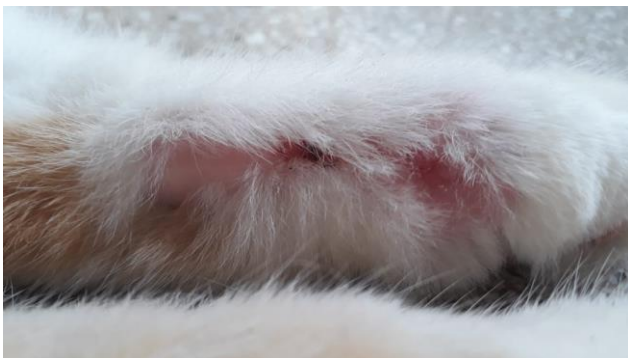**Figura 5**

*Control clínico a las 8 semanas, se observó remisión parcial*



**Figura 6**

*Control clínico a las 10 semanas, se alcanza remisión completa de la neoplasia*



El objetivo de emplear EQT en este caso fue producir un control antitumoral local efectivo con la menor posibilidad de efectos adversos, a falta de consentimiento para la amputación de miembro, alternativa que resultó ser más conservadora, si bien la probabilidad de recidiva es elevada (Spugnini et al., 2007). La efectividad citotóxica retardada en este caso podría explicarse por un proceso de lenta muerte celular mitótica similar a lo que ocurre por acción de radiaciones ionizantes, y una fibrosis paulatina que va ocupando el espacio que dejan las células tumorales muertas durante las primeras semanas post EQT, sin generarse visible reducción del tamaño de la masa en ese periodo (Mir et al., 1997).

Se optó por combinar Bleomicina intravenosa e intratumoral para aumentar la buena distribución de la Bleomicina en regiones tumorales hipóxicas lejanas a la vasculatura que pudieran estar presentes, además de aumentar la concentración local de la droga durante la aplicación de pulsos (Spugnini et al., 2011).

## CONCLUSIONES

Este caso mostró una respuesta efectiva antitumoral con EQT con Bleomicina por vías intravenosa e intratumoral en una sola sesión, sin desarrollo de efectos adversos sistémicos ni efectos locales graves. Se recomienda evaluar resultados con mayor cantidad de felinos en similares condiciones, también estudiar la respuesta a un nuevo tratamiento con EQT ante recidivas y analizar la supervivencia total de grupo de felinos.

## LISTA DE REFERENCIAS

- Del Castillo, N. y Ruano, R. (2017). *Manual de oncología para veterinarios clínicos: Cómo enfrentarse al paciente oncológico*. Servet.
- Mir, L. M., Devauchelle, P., Quintin-Colonna, F., Delisle, F., Doliger, S., Fradelizi, D., ... y Orłowski, S. (1997). First clinical trial of cat soft-tissue sarcomas treatment by electrochemotherapy. *British journal of cancer*, 76(12), 1617-1622. <https://doi.org/10.1038/bjc.1997.606>
- Ogilvie, G. y Moore, A. (2008). *Manejo del paciente canino oncológico: guía práctica para una atención compasiva*. Intermédica.
- Spugnini, E. y Baldi, A. (2019). Electrochemotherapy in veterinary oncology: state-of-the-art and perspectives. *Veterinary Clinics: Small Animal Practice*, 49(5), 967-979. <https://doi.org/10.1016/j.cvsm.2019.04.006>
- Spugnini, E. P., Baldi, A., Vincenzi, B., Bongiorno, F., Bellelli, C., Citro, G., y Porrello, A. (2007). Intraoperative versus postoperative electrochemotherapy in high grade



soft tissue sarcomas: a preliminary study in a spontaneous feline model. *Cancer chemotherapy and pharmacology*, 59(3), 375-381.  
<https://doi.org/10.1007/s00280-006-0281-y>

Spugnini, E. P., Renaud, S. M., Buglioni, S., Carocci, F., Dragonetti, E., Murace, R., ... y Citro, G. (2011). Electrochemotherapy with cisplatin enhances local control after surgical ablation of fibrosarcoma in cats: an approach to improve the therapeutic index of highly toxic chemotherapy drugs. *Journal of translational medicine*, 9(1), 152. <https://doi.org/10.1186/1479-5876-9-152>

Tellado, M., Mir, L. M., y Maglietti, F. (2022). Veterinary guidelines for electrochemotherapy of superficial tumors. *Frontiers in Veterinary Science*, 9. <https://doi.org/10.3389/fvets.2022.868989>

Vail, D., Thamm, D. y Lipták, J. (Eds.). (2020). *Withrow & macewen's small animal clinical oncology*. (6ª ed.). Elsevier