

Evaluación post quirúrgica en los pacientes tratados con anquiloglosia, en niños de 0 a 36 meses

Javier Farías Vera¹

Javierfv_usmp@hotmail.com

<https://orcid.org/0000-0002-3291-4224>

María Laura Lopez Cornejo

marialauralopezcornejo@gmail.com

<https://orcid.org/0000-0001-7717-7371>

Jeannette Ñique Manchego

jeannetteniquemanchego@gmail.com

<https://orcid.org/0000-0002-4812-207X>

Karlie Esperanza Verástegui Casimiro

karlieverastegui@gmail.com

<https://orcid.org/0009-0003-7423-4432>

Sheylla Tatty Millan Gonzales

smillangonzales@gmail.com

<https://orcid.org/0000-0003-3070-1150>

Lima - Perú

RESUMEN

La anquiloglosia es un defecto congénito en el frenillo lingual, presentando una inserción corta, por lo que presenta diferentes grados de dificultad en la movilidad lingual en el recién nacido y niños. En algunos casos se puede presentar dificultad en la lactancia, el habla y alteración en la dentición, y problemas sociales por la limitación funcional de la lengua. Esta anomalía aún es controversial en relación a la indicación, el momento y el método de la corrección quirúrgica; y existen pocos registros posteriores a la intervención quirúrgica. Este trabajo reporta la atención de 20 niños que presentaban esta afección, tratados quirúrgicamente de forma exitosa en sala de operaciones del HNMD, Lima – Perú, con el motivo de consulta de “lengua en forma de corazón”, evaluados en el servicio de Odontopediatría del HNMD. Los niños de 0 a 36 meses presentaban el frenillo lingual adherido a la base de la lengua, presencia de diastema entre los incisivos centrales inferiores, lengua en forma de corazón cuando lo proyecta y/o dificultad en la articulación de determinados fonemas. Se propuso como plan de tratamiento la frenectomía y reevaluación. La evaluación post quirúrgica es de mucha ayuda para evaluar los cambios en el paciente. En conclusión la frenectomía realizada a los pacientes con anquiloglosia, les permitió ejecutar mejor las funciones de alimentación, deglución y la articulación de palabras.

Palabras clave: *anquiloglosia; frenectomía; frenotomía; frenillo lingual; lactancia materna.*

¹ Autor principal:

Correspondencia: Javierfv_usmp@hotmail.com

Post-surgical evaluation in patients treated with ankyloglossia, in children from 0 to 36 months

ABSTRACT

Ankyloglossia is a congenital defect in the lingual frenulum, presenting a short insertion, which is why it presents different degrees of difficulty in lingual mobility in newborns and children. In some cases, there may be difficulty in breastfeeding, speech and teething disturbances, and social problems due to the functional limitation of the tongue. This anomaly is still controversial in relation to the indication, timing, and method of surgical correction; and there are few records after surgery. This work reports the care of 20 children who presented this condition, successfully treated surgically in the operating room of the HNMD, Lima - Peru, with the reason for consultation of "heart-shaped tongue", evaluated in the Pediatric Dentistry service of the HNMD. Children from 0 to 36 months presented with a lingual frenulum attached to the base of the tongue, the presence of a gap between the lower central incisors, a heart-shaped tongue when projecting it, and/or difficulty articulating certain phonemes. Frenectomy and reassessment was proposed as a treatment plan. Post-surgical evaluation is very helpful to assess changes in the patient. In conclusion, the frenectomy performed on patients with ankyloglossia allowed them to better perform the functions of feeding, swallowing and the articulation of words.

Keywords: *ankyloglossia; frenectomy; phrenectomy; frenulum; breastfeeding.*

Artículo recibido 18 mayo 2023

Aceptado para publicación: 18 junio 2023

INTRODUCCIÓN

La boca del bebé se desarrolla constantemente, de manera dinámica con otros sistemas y órganos, que también están en desarrollo. Durante la infancia, las estructuras anatómicas son únicas y transitorias; presentando procesos fisiológicos típicos, algunas alteraciones del desarrollo y patologías propias de este periodo de vida.¹

El frenillo lingual es una membrana mucosa adherida desde la base de la lengua hasta el reborde alveolar, que cumple una función importante en el acto de succión y amamantamiento. Según la literatura, los términos para describir las alteraciones del frenillo son anquiloglosia, lengua presa, frenillo corto, frenillo hipertrófico, frenillo fibrótico, frenillo muscular, frenillo espeso, frenillo con inserción anteriorizada, y frenillo con inserción anteriorizada y corto.

La anquiloglosia es un defecto congénito, caracterizada por un frenillo lingual de inserción corta, presente en recién nacidos y observados hasta en adolescentes.² Esta desviación de normalidad presenta un carácter hereditario, dictado por una herencia autosómica dominante.⁶ Un frenillo lingual corto dificulta los movimientos de la lengua y puede presentarse adherido al piso de la cavidad bucal.⁵ Según la edad, la anquiloglosia puede causar dificultades en la fonación, masticación, deglución atípica, postura anormal de la lengua, amamantamiento, diastema entre los incisivos centrales inferiores, y/o irritación del frenillo lingual.³⁻⁴

La exploración debe incluir la visión y palpación del piso de boca, sobre todo para evaluar los frenillos posteriores que son menos visibles.⁷ Es muy útil la elevación de la lengua con una sonda acanalada y exposición del frenillo. Para plantear la remoción quirúrgica de este frenillo lingual alterado, se requiere previo un buen diagnóstico.

El hecho de diagnosticar anquiloglosia a un recién nacido crea ansiedad en la familia debido al desconocimiento de su afectación a largo plazo, por lo que se debe ser cauto a la hora de conversar con la familia sobre las implicaciones de la anquiloglosia a largo plazo y lo que conlleva su tratamiento.

Las clasificaciones del frenillo lingual se utilizan para evaluar y caracterizar la estructura en condiciones normales y alteradas. Entre las más aceptadas se encuentra la herramienta de evaluación Hazelbaker (HATLFF), que fue diseñada para evaluar el amamantamiento en los recién nacidos con anquiloglosia y su severidad. Por otro lado, la escala LACH evalúa la eficacia de la lactancia materna e incluye en su

evaluación a la madre y a su hijo. Esta escala fue desarrollada en 1994 por Jensen et al., que incluye 5 ítems (latch, audible swallowing, type of nipple, confort y hold) con una escala de respuesta que oscila de 0 a 2 puntos, donde las puntuaciones más altas indican una lactancia materna más eficaz.

Para el éxito del tratamiento de la anquiloglosia es necesario la rehabilitación en la infancia y adolescencia, por lo que los servicios de cirugía maxilofacial y de terapia de lenguaje del Hospital de Nens de Barcelona realizo un protocolo exclusivo para la correcta rehabilitación. Este protocolo fue publicado en el “Journal section: Oral Medicine and pathology”, en el 2016, que consiste en realizar ejercicios de terapia de lenguaje una semana antes de la cirugía para que el paciente aprenda a realizarlos sin dolor; después de 24 horas de realizarse la cirugía (2 veces) y a las 48 horas (3 veces). Los controles a las 72 horas, a las 15 y a los 45 días son necesarios para evaluar la realización de ejercicios, el tono y el desarrollo motor de la musculatura lingual.⁸

Entonces, la movilidad lingual permite una óptima lactancia materna, aunque a veces gracias a la adaptación de la anatomofisiología del frenillo al seno materno, impide problemas en la lactancia, ya que este se hace más elástico y menos fibroso. En este reporte se relaciona la lactancia materna y la alteración del frenillo lingual determinada mediante el Protocolo de evaluación del frenillo de la lengua con puntuación para bebés en los periodos 2018-II y 2019-I. Este Protocolo de evaluación debe realizarse entre 0 a 6 meses que consiste el periodo de lactancia exclusiva, pero para esta investigación se realizó en el periodo de lactancia de 0 a 36 meses, considerando la recomendación de la Organización Mundial de la Salud (OMS).

METODOLOGÍA

La investigación en las plataformas SciELO y PubMed utilizó los términos: "anquiloglosia", "frenotomía" y "frenillo lingual" y los mismos asociados a "lactancia materna". La American Speech-Language-Hearing Association aplicó y validó criterios específicos de inclusión y exclusión para reducir cualquier sesgo en los estudios y en el análisis. El método a usar en la presente investigación será el Método Científico. Bunge⁹, menciona que es “el conjunto de pasos, técnicas y procedimientos que se emplean para resolver problemas de investigación”.

El Nivel de la investigación es descriptiva, porque se deberá describir todos lo que encontramos tal como es y cómo se manifiesta en el tiempo estudiado¹⁰. El tipo de investigación será básica. Hernández

et al.¹⁰, menciona que este tipo de estudio tiene como finalidad realizar investigación para aportar nuevos conocimientos y reforzar las teorías. El diseño es no experimental de tipo observacional y transversal por que se recolectaron los datos en un tiempo único.¹⁰ Se empleó como técnica principal la observación clínica. Piscoya¹⁰, “menciona que este tipo de técnica de investigación permite interrelacionarse directamente con los elementos que son materia del trabajo de investigación”.

Para la ejecución del estudio se solicitó el respectivo permiso institucional a la directora de la institución Hospitalaria, a quien se le entregó una carta de presentación, para la ejecución de la investigación se realizó la visita a la institución, donde se recogió los Consentimientos informados al padre y/o apoderado, para que pueda dar la autorización del examen clínico, así mismo se empleó asentimientos informados, los cuales fueron rellenos satisfactoriamente por el investigador. Una vez obtenida la autorización, se procedió a evaluar clínicamente a los pacientes, en un intermedio de tiempo de 2 minutos cada uno, esta evaluación del frenillo lingual se realizó con ayuda de una baja lengua y luz artificial, siendo estos datos plasmados en la ficha de recolección de datos.

La edad fue encaminada para recibir la atención odontológica en los pacientes por medio de la interconsulta al servicio de odontopediatría, para evaluación clínica por dificultades durante el amamantamiento. A través del examen clínico se observó la presencia de un frenillo lingual corto y grueso que imposibilitaba que los pacientes realicen el movimiento de succión de leche para alimentarse, diagnosticándose anquiloglosia moderada¹¹. La técnica quirúrgica empleada fue la frenectomía y frenotomía, iniciada con la asepsia del campo operatorio, anestesia tópica mandibular al lado del frenillo, inmovilización de la lengua con la sonda acanalada, sección del frenillo lingual en la región media con tijera de punta fina, debridado perpendicular y paralelo al plano oclusal (tijera de punta roma) con el objetivo de obtener posteriormente una unión casi lineal de los bordes. Durante el acto quirúrgico se utilizó la técnica de rodilla a rodilla donde el bebé estaba acostado en una camilla preparada para la atención de bebés, y la contención activa de la cabeza del bebé por una residente entrenada del consultorio. La cirugía ocurrió de manera satisfactoria con colaboración del paciente y de la madre. El postoperatorio mostró resultados altamente satisfactorios en el amamantamiento materno del infante y reinscripción del frenillo lingual. No fue necesaria ninguna prescripción médica postoperatoria.

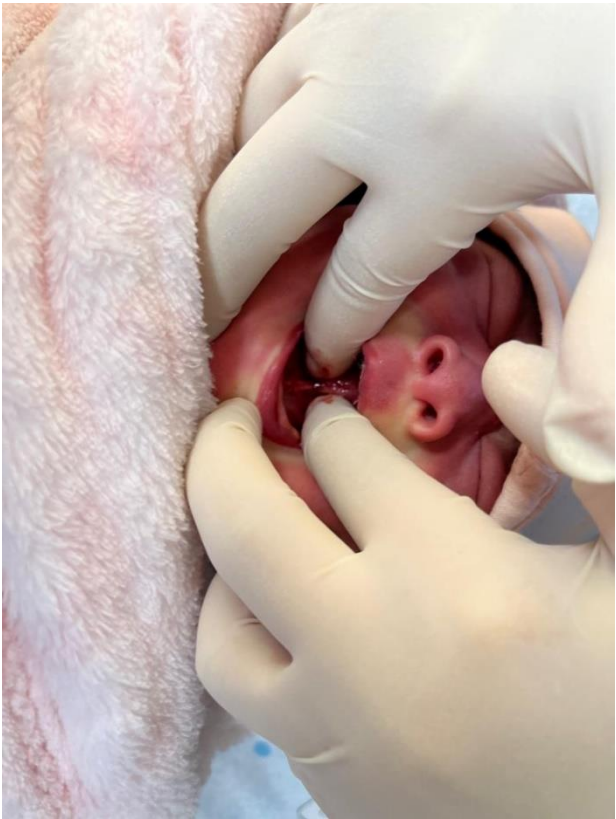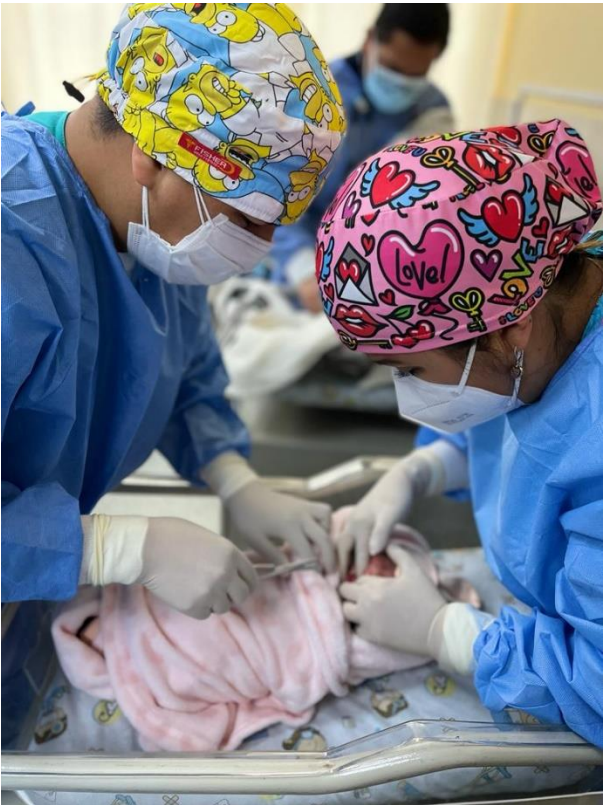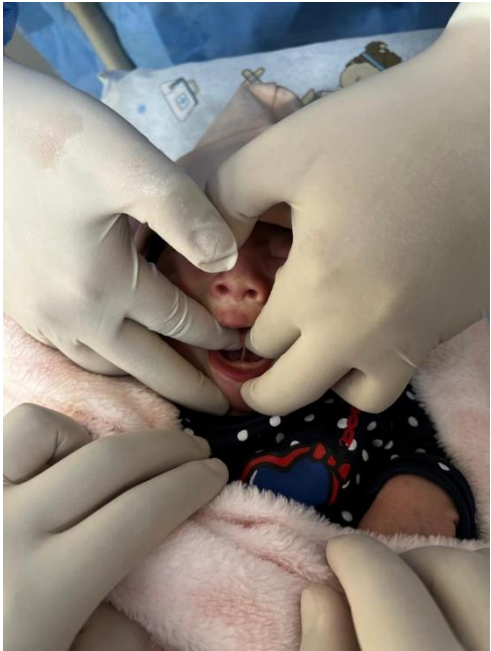
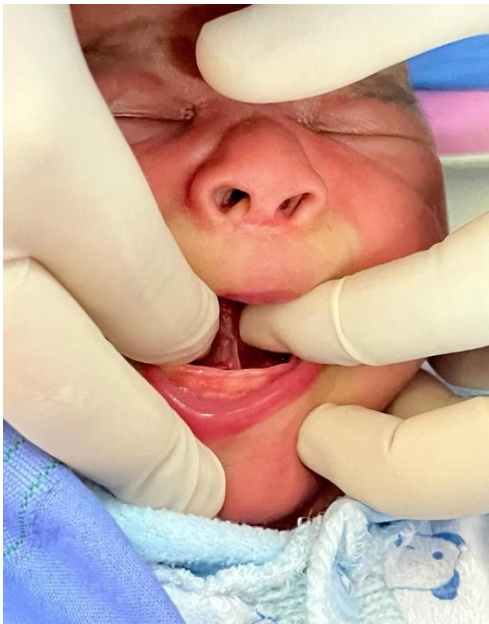DISCUSIÓN

La corrección de la anquiloglosia en una edad precoz reduce el riesgo de complicaciones a los lactantes, y la frenectomía debe ser ejecutada cuando hay interferencia en la deglución y en el habla¹². Bebés con frenillo de la lengua alterado pueden tener problemas en el afianzamiento del seno, dificultando la succión de leche e interfiriendo en la ganancia de peso. La liberación quirúrgica del frenillo, cuando se indica, promueve la mejora de esa función. El odontopediatra es uno de los profesionales capacitados para detectar anomalías en la boca de recién nacidos, lactantes y niños. Cabe al pediatra el diagnóstico de las manifestaciones presentes en la boca de los bebés en el inicio de la vida. El odontopediatra, generalmente examina los niños a partir del período de la erupción de los dientes primarios (sobre los 6 meses de edad). Hoy, con el advenimiento de la odontología para bebés, la atención precoz antes del nacimiento de los dientes volvió posible el diagnóstico de alteraciones bucales, como la anquiloglosia. La evaluación de problemas en el frenillo lingual permite la identificación de anomalías de su inserción y prevención de alteraciones de las funciones de deglución y habla por la corrección quirúrgica de la anquiloglosia¹².

La frenectomía neonatal indicada es un procedimiento simple que puede ser realizado en el consultorio al inicio de la consulta¹³. Esta también puede ser realizada parcialmente realizando un ligero corte en la porción media y más fina del frenillo lingual del bebé sin necesidad de reparación (frenotomía).¹⁴ usándose simplemente anestésico tópico oftálmico u odontológico durante el procedimiento. La desventaja de la frenotomía parcial radica en la posibilidad de completar el procedimiento quirúrgico a una edad más avanzada en el caso que sea necesario.

En ninguno de los estudios fue recomendado prescripción médica, lo que es aplicado también a la frenectomía del caso presentado, donde no hubo contraindicación para que el niño amamante ni prescripción médica. En bebés con más de cuatro meses de edad la literatura indica que la anestesia local es usualmente requerida por causa de la resistencia y sensibilidad del infante¹⁵. Por otra parte, ha sido relatado que este tipo de anestesia puede ser dispensada en infantes con menos de cuatro meses (10) debido al uso del anestésico tópico en la técnica de frenotomía. Consideramos que el hecho de no haber un consenso en el tratamiento quirúrgico de la anquiloglosia en infantes con dificultad para amamantar origina va

ILUSTRACIONES.



CONCLUSIONES

Dadas las evidencias científicas disponibles actualmente, consideramos la frenectomía y frenotomía son propuestas seguras, prácticas y efectivas en el tratamiento de dificultades de amamantamiento en bebés con anquiloglosia, donde las orientaciones alternativas para la mejora de la alimentación deficiente fueron debidamente evaluadas.

En los caso revisado en el hospital, se visualizó la inserción anormal de la lengua alteraba de modo significativo las funciones de deglución, los movimientos de la lengua, el habla y la articulación de las palabras de la paciente. Con la frenectomía lingual, parte de las funciones de la lengua fueron restablecidas, una vez que la paciente aún se encuentra en tratamiento fonoaudiológico para recuperar y aprender fonemas que antes no lograba pronunciar.

LISTA DE REFERENCIAS

- Baldani MH, Lopes CMDL, Scheidt WA. Prevalência de alterações orais em crianças atendidas na clinica odontológica da rede publica de Ponta Grossa –PR, Brasil. *Pesqui Odontol Bras.* 2001; 15(4):302-07.
- Messner AH, Lalakea L. The effect of ankyloglossia on speech in children. *Otolaryngol Head Neck Surg.* Dec 2002; 127(6): 539-45.
- Pozza DH, Deyl JT, Cardoso ES, Caçado RP, Oliveira MG. Frenulectomia lingual: revisão da literatura e relato de caso clínico. *Rev Odontol. UFES mai-aug 2003; 5 (2): 19-25*
- Marquesan IQ. Lingual frenulum: quantitative evaluation proposal. *The Internatational Journal of Orofacial Myology.* São Paulo, 2005; 31: 39-48.
- Melo G, Isa FI, Melo NSFO. Anquiloglossia: prevalência entre crianças de 0 a 18 meses atendidas em uma unidade de saúde do município de Colombo. *Revista Dens.* 2007;15(2).
- Jamieson LM, Bailie RS, Beneforti M, Koster CR, Spencer AJ. Dental self-care and dietary characteristics of remote-living Indigenous children. *Rural and Remote Health.* 6: 503 (online), 2006
- Walsh J, McKenna Benoit M. Ankyloglossia and other oral ties. *Otolaryngol Clin North Am.* 2019; 52: 795-811.

- Klockars T, & Pitkäranta A. Pediatric tongue-tie division: Indications, techniques and patient satisfaction. *Int J Pediatr Otorhinolaryngol*. 2009 Oct; 73(10): 1399-401.
- Fidias G. Introducción a la metodología de la investigación. Proyecto de investigación. 2012 Julio; vi: p. 13-21.
- Hernández R, Fernández C, Baptista MdP. Metodología de la Investigación. Sexta ed. EDITORES I, editor. México D.F: McGRAW-HILL; 2014.
- Ricke LA, Baker NJ, Madlon-Kay DJ, DeFor TA. Newborn tongue-tie: prevalence and effect on breastfeeding. *J Am Board Fam Pract*. 2005; 18(1):1-7.
- Vieira EMM, Salineiro FS, Hespanhol D, Muis CR, Jardim Junior EG, Frequency of ankyloglossia in a community of native Brazilians. *RGO - Rev Gaúcha Odontol*. 2010; 58(2): 215-18.
- Masaitis NS, Kaempf JW. Developing a frenotomy policy at one medical center: a case study approach. *J Hum Lact*. 1996; 12(3):229-32.
- Agarwal P, Raina VK. Tongue-tie: an update. *Indian Pediatr*. 2003; 40(5):404-5.
- Ballard JL, Auer CE, Khoury JC. Ankyloglossia: assessment, incidence, and effect of frenuloplasty on the breastfeeding dyad. *Pediatrics*. 2002; 110(5):e63.