

Trombosis Venosa Portal por Ingestión de Cuerpo Extraño: Reporte de Caso y Revisión de Literatura

Rodolfo Martín Ruiz Ravelo¹

Ruizravelorodolfo.96@gmail.com
<https://orcid.org/0009-0008-9367-4106>

Instituto Mexicano del Seguro Social
Hospital General de Zona No. 33.
México

Juan Carlos Navarro Hernández

dr.juancarlosnavarrohernandez@gmail.com
<https://orcid.org/0009-0005-1586-0040>

Instituto Mexicano del Seguro Social
Hospital General de Zona No. 33.
México

Elizabeth Torres Ruiz

e_liza_ruiz@hotmail.com
<https://orcid.org/0009-0002-3089-1089>

Instituto Mexicano del Seguro Social
Hospital General de Zona No. 33.
México

Perla Karina Hernández De Lira

Karina.hdzelira@gmail.com
<https://orcid.org/0009-0007-0514-1637>

Instituto Mexicano del Seguro Social
Hospital General de Zona No. 33.
México

RESUMEN

La ingestión de un cuerpo extraño complicada con perforación del tracto digestivo es un hecho bien conocido. Aproximadamente entre el 80-90% de los cuerpos extraños ingeridos pasan por el tracto gastrointestinal sin ser detectados, expulsándose en promedio en el lapso de una semana, entre el 10-20% requieren extracción por vía endoscópica y aproximadamente el 1-4% ocasionan obstrucción o perforación intestinal requiriendo remoción quirúrgica; Sin embargo existen raras ocasiones en las que la perforación no genera sintomatología y el cuerpo extraño migra a otros sitios, siendo lo más común la invasión a estructuras del cuello y en muy pocos casos intraabdominal, el hígado es uno de los órganos involucrados. Donde pueden actuar produciendo respuesta inflamatoria local y como medio de colonización de microorganismos produciendo en ocasiones la formación de un absceso intrahepático y en última instancia trombosis de la vena porta.

Palabras clave: *cuerpo extraño; perforación; absceso hepático; trombosis portal.*

¹ Autor principal
Correspondencia: Ruizravelorodolfo.96@gmail.com

Portal Venous Thrombosis Due to Foreign Body Ingestion: Case Report and Literature Review

ABSTRACT

Ingestion of a foreign body complicated by perforation of the digestive tract is a well-known fact. Approximately 80-90% of ingested foreign bodies pass through the gastrointestinal tract undetected, being expelled on average within a week, between 10-20% require endoscopic extraction and approximately 1-4% cause intestinal obstruction or perforation that requires surgical removal; However there are rare occasions in which the perforation doesn't generate symptoms and the foreign body migrates to other sites, being the most common the invasion of neck structures and in a very few of cases intra-abdominal, the liver is one of the organs involved. Where they can act producing a local inflammatory response and as a means of colonization of microorganisms producing in sometimes the formation of an intrahepatic abscess and ultimately thrombosis of the portal vein.

Key words: *foreign body; perforation; liver abscess; portal thrombosis.*

Artículo recibido 18 agosto 2023

Aceptado para publicación: 29 setiembre 2023

INTRODUCCIÓN

La ingestión de cuerpo extraño (CE) es bastante común; La mayoría de los pacientes desconocen su ingesta la cual puede complicarse en última instancia con perforación del tracto digestivo (Yahata S, 2018), (Paixao T.S.A, 2016).

Aproximadamente entre el 80-90% de los CE ingeridos pasan por el tracto gastrointestinal sin ser detectados, generalmente en el plazo de una semana (Kadowaki Y, 2007), entre el 10-20% requieren extracción por vía endoscópica y aproximadamente el 1-4% ocasionan obstrucción o perforación intestinal requiriendo remoción quirúrgica (Mulita F, 2020). Siendo los que más frecuentemente tienen ese desenlace espinas de pescado en un 84% (Williams T.R, 2021), seguido por huesos de pollo, escarbadietes de madera y agujas (Nishimoto Y, 2003), (Chen J, 2019), (Enes Silva J, 2021).

El principal factor de riesgo para su ingestión es el uso de prótesis dentales. Otras condiciones incluyen comer rápidamente, edad muy temprana o avanzada, intoxicación por alcohol, personas privadas de libertad y condiciones psiquiátricas graves (Goh B.K, 2006).

En su mayoría quedan impactados en el tracto aerodigestivo superior y presentan su sintomatología de forma aguda (Bathla G, 2011); Aunque pueden impactarse en otros tantos sitios de estrechez dentro del tracto gastrointestinal provocando su perforación y en muy raras ocasiones la migración extraluminal a otros sitios lo cual ha sido objeto de pocos casos reportados hasta la fecha.

La migración extraluminal ocurre más frecuentemente hacia estructuras del cuello (Sierra Ruiz M, 2016), siendo inusual la migración al abdomen y más aún a un órgano intraabdominal como el hígado, en el cual se llegan a alojar pudiendo provocar en inclusive un cuadro de trombosis venosa portal (TVP).

Debido a la escasa cantidad de casos similares reportados hasta la fecha es de suma importancia esclarecer la incertidumbre relacionada con el desenlace final de aquellos cuerpos extraños en los que no se objetiva su expulsión y no obviar la posibilidad de su migración extraluminal lo cual puede convertirse en un verdadero reto en la práctica clínica.

Hasta donde sabemos nuestro caso es el primer caso reportado en la literatura en la que han migrado dos cuerpos extraños de forma extraluminal uno intraperitoneal y el otro intrahepático con desarrollo de abscesos hepáticos periportales y TVP con respuesta favorable al tratamiento conservador he de ahí la importancia y relevancia del caso para tener en cuenta esta posibilidad al presentar una ingestión de cuerpo extraño sin su expulsión o extracción .

Por lo que en esta revisión se abordarán puntos importantes que nos ayuden a guiar el abordaje diagnóstico-terapéutico de estos casos.

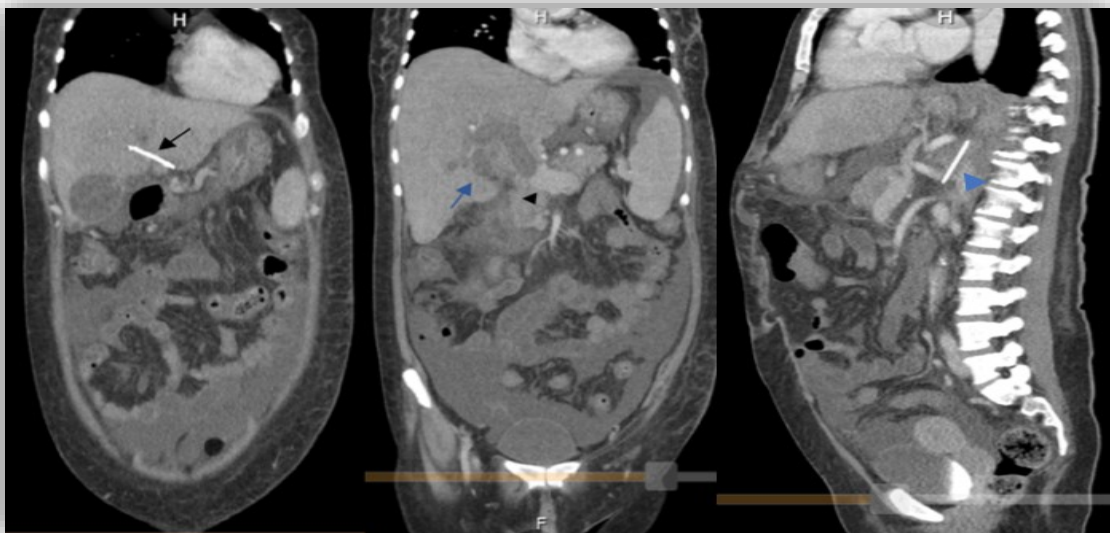
Caso clínico

Presentamos el caso de una paciente femenina de 47 años de edad sin antecedentes heredofamiliares ni crónico degenerativos de importancia; refiriendo únicamente la ingesta de un cuerpo extraño (aguja de coser) en dos ocasiones, la primera 16 años previos en la cual no se realizó intervención alguna ni se expulsó el CE; la segunda ingesta un año previo a valoración, en esa ocasión realizándose laparotomía exploradora sin embargo no se localizó el CE pese a la exteriorización del estómago e intestino en todo su trayecto. Tras 7 días de vigilancia y nula expulsión del mismo se decidió su egreso hospitalario.

Inicia su padecimiento actual 6 meses previos a nuestra valoración con astenia y adinamia persistentes, agregándose fiebre de hasta 38.5°C y dolor en hipocondrio derecho, a la exploración destacó la presencia de ingurgitación yugular grado I, hepatomegalia, dolor en hipocondrio derecho a la palpación media-profunda y ascitis, se realizaron los siguientes laboratorios: Leucocitos 11,5 K/ul Hemoglobina 8.8 g/dl Plaquetas 238 k/ul; ALT 16U/L, AST 41U/L, BT 0.91mg/dl, BI 0.5mg/dl, BD 0.41mg/dl, TP 1.8s, INR 1.7, sospechando colecistitis aguda por lo que se realizó ultrasonido hepatobiliar evidenciando litiasis vesicular sin datos de agudización, sin embargo se apreció aumento del diámetro portal de hasta 17mm. Ante datos sugestivos de hipertensión portal y clínica persistente realizamos tomografía simple y contrastada abdominal corroborando dilatación venosa portal y defecto en el llenado durante las fases contrastadas de las ramas derecha e izquierda de la vena hepática coincidentes con TVP aguda destacando la presencia de dos cuerpos extraños, ambos con densidad de 1200 UH, además de múltiples abscesos en parénquima hepático(Figura 1). Ante la ausencia de antecedentes de importancia y

previa valoración por hematología se descartaron causas sistémicas de TVP debido a que se realizaron perfil de trombofilia con resultado de antitrombina, proteína c y s, anticoagulante lúpico negativos. Por lo que se sospechó que dichos cuerpos extraños fueran las agujas de coser ingeridas previamente las cuales hayan condicionado un cuadro de inflamación local con desarrollo de múltiples abscesos y consecuente trombosis e hipertensión venosa portales. Dada la dificultad para su extracción quirúrgica y preferencias de la paciente se optó por antibioticoterapia con Piperazilina-tazobactam y anticoagulación con Rivaroxabán 15mg cada 12 horas por 21 días y posteriormente 20mg cada 24 horas como manejo a largo plazo con buena respuesta; tras disminuir la sintomatología de inicio se termino otorgando el alta hospitalaria. Durante su seguimiento a largo plazo se realizó endoscopia superior con presencia de varices esofágicas pequeñas de Baveno por lo que se implementó profilaxis primaria con betabloqueadores; Hasta la fecha tras dos años de seguimiento encontramos a paciente con datos sugerentes de hipertensión portal como ascitis y la presencia de varices esofágicas debido a la pobre recanalización de la TVP por lo que se continua tratamiento conservador a largo plazo con el fin de evitar las complicaciones posibles de la hipertensión portal y trombosis de vena porta.

Figura 1



Tomografía simple y contrastada de abdomen en donde se aprecia cuerpo extraño (aguja de coser) (Flecha), ubicado en los segmentos III y IV hepáticos de aproximadamente 4.5cm de longitud (A); Trombosis y dilatación de 25mm de vena porta a nivel de cabeza de páncreas en corte coronal

(Punta de flecha); Se pueden apreciar múltiples abscesos en parénquima hepático (Flecha azul) (B). Se aprecia segundo cuerpo extraño en crura diafragmática izquierda (Punta de flecha azul), adyacente al tronco celiaco y medial a glándula suprarrenal izquierda (C).

DISCUSIÓN

La ingestión de un CE en pacientes que desconocen el evento presentan la sintomatología principalmente por su paso a través de la vía aerodigestiva y por lo tanto requieren evaluación urgente por el servicio de otorrinolaringología para su extracción oportuna, sin embargo muchos de ellos progresan sobrepasando la unión gastroesofágica y posteriormente tienden a impactarse en ángulos agudos que ralentizan su progresión como el antro gástrico, duodeno, ángulo duodeno-yeyunal y región anal.

El impactarse en estos sitios de estrechez conduce a penetración directa del objeto extraño a través de las paredes del tracto gastrointestinal, siendo el estómago el sitio de perforación más común (Laterre P.F, 2014); Se cree que las ondas peristálticas en el estómago probablemente impulsan el objeto hacia la pared gástrica y luego a través de ella, preferiblemente en el antro (Lee K.F, 2005).

Debido a su proximidad anatómica con el estómago, el lóbulo izquierdo del hígado es el sitio de migración abdominal por excelencia (Santos S.A, 2007); Sin embargo también pueden verse involucrados otros órganos como páncreas y bazo (Mima K, 2018).

Generalmente al momento de la perforación ocurre un cuadro súbito y muy sintomático de dolor abdominal agudo acompañado de signos de irritación peritoneal. Sin embargo en ocasiones el cuerpo extraño penetra gradualmente la mucosa mientras que el epiplón y los órganos vecinos lo rodean progresivamente y por tanto sellan el sitio de perforación lo que explicaría la ausencia de sintomatología secundario a la perforación y por lo tanto la baja tasa diagnóstica (Goh B.K, 2006).

Los estudios de laboratorio e imágenes son inespecíficos; teniendo a la tomografía computarizada (TC) como el estándar de oro para el diagnóstico de perforación presentando sensibilidad y especificidad de aproximadamente el 90% (Zhang L, 2020), (Kurin M, 2021); sin embargo en el paciente que desconoce el antecedente de ingestión el rendimiento de la TC disminuye en gran proporción por lo que el diagnóstico en estos casos es sumamente difícil.

Los abscesos hepáticos causados por la ingestión y migración de un objeto extraño son extremadamente raros y aún más rara es su asociación con TVP (Greene B, 2019). Se debe sospechar su asociación con el la ingesta del CE como origen de la infección si en los 3 meses previos el paciente se ha quejado de epigastralgia de origen desconocido, o si el paciente presenta las siguientes características: absceso hepático en el lóbulo izquierdo, localización única, fracaso del tratamiento con antibióticos, signos indirectos de perforación por objeto extraño en la TC o adherencias entre hígado y el tracto gastrointestinal durante la cirugía (Leggieri N, 2010).

La TVP se observa con mayor frecuencia en pacientes con cirrosis; sin embargo también se desarrolla en ausencia de la misma en pacientes con factores de riesgo sistémicos (Figura 2), como aquellos con trastornos protrombóticos, entre los que destacan trastornos mieloproliferativos, mutación del factor V, deficiencia de Proteína C y S, síndrome de anticuerpos antifosfolípidos entre otros (Manzano Robleda Mdel C, 2015); Y factores de riesgo locales establecidos entre los que se incluyen malignidad abdominal, inflamación focal y lesión del sistema venoso portal. Los mecanismos de desarrollo, en nuestro estudio de caso actual, incluyen inflamación focal secundario a la aguja de coser intrahepática con posterior formación del absceso hepático y consecuente trombosis en la vena porta.

Figura 2.

Factores de riesgo de trombosis venosa portal en pacientes no cirróticos

Factores de riesgo comunes en trombosis portal no cirrótica	
Sistémicos (50-60% de los casos)	
Síndromes Mieloproliferativos	
<ul style="list-style-type: none"> • Policitemia vera, trombocitosis esencial, mielofibrosis primaria • Mutación del JAK2 V617F 	
Malignidad	
Trombofilia hereditaria	
<ul style="list-style-type: none"> - Factor V Leiden - Mutación del gen de la protrombina G20210A - Deficiencia de proteína C y S, deficiencia de antitrombina 	
Trombofilia adquirida	
<ul style="list-style-type: none"> - Síndrome de anticuerpos antifosfolípidos - Hemoglobinuria paroxística nocturna 	
Otros factores de riesgo sistémicos	
<ul style="list-style-type: none"> - Enfermedades autoinmunes y vasculitis - Enfermedad inflamatoria intestinal - Embarazo - Suplementación hormonal exógena 	
Locales (20-25% de los casos)	
Infección intraabdominal	
<ul style="list-style-type: none"> - Pancreatitis, sepsis de vena umbilical, colecistitis, diverticulitis 	
Trauma	
Malignidad abdominal	
<ul style="list-style-type: none"> - Carcinoma hepatocelular, colangiocarcinoma 	
Cirugía	
<ul style="list-style-type: none"> - Esplenectomía, bypass gástrico, trasplante hepático 	

(Costache R.S, 2021), (Intagliata N.M, 2019).

La clínica de la TVP es inespecífica, los pacientes presentan síntomas abdominales vagos como dolor epigástrico, fiebre, escalofríos, anorexia, náuseas, vómitos, sangrado de tubo digestivo o incluso pérdida de peso y fatiga (Elicegui V, 2023), (Costache R.S, 2021).

Las pruebas de laboratorio son inespecíficas siendo el ultrasonido doppler suficiente para el diagnóstico de TVP sin embargo para determinar la extensión del trombo y en caso de ser provocado por un cuerpo extraño la TC se vuelve el método diagnóstico de elección.

Posterior al diagnóstico se justifica realizar una endoscopia superior para evaluar la presencia y grado de varices esofágicas.

El tratamiento de la TVP tiene como objetivo recanalizar las venas obstruidas, para prevenir el infarto intestinal y la hipertensión portal (Kim Y.M, 2007), (Intagliata N.M, 2019). Se recomienda tratar la causa subyacente y tratamiento dirigido a la disolución del coágulo. Dentro de las terapias dirigidas a disolver el coágulo se encuentran la terapia anticoagulante, trombolisis, trombectomía y derivación portosistémica intrahepática transyugular, siendo la anticoagulación la opción preferida (Wu M, 2019), (Stine J.G, 2018). Según la Asociación Europea para el Estudio del Hígado Se recomienda anticoagular durante al menos 3 meses (Liver, 2016), teniendo en cuenta que los máximos índices de recanalización se alcanzan al anticoagular tempranamente ya que disminuyen del 69% al 25% cuando la anticoagulación se inicia dentro de la primera o la segunda semana respectivamente (Chawla Y, 2009).

La TVP crónica se produce cuando no se administra tratamiento anticoagulante o cuando no se logra la recanalización y se caracteriza por el reemplazo de la vena porta por venas colaterales serpiginosas, formación de vasos sanguíneos colaterales portosistémicos y várices esofágicas, gástricas, duodenales y yeyunales (de Franchis R, 2015).

El pilar de su tratamiento es la vigilancia de complicaciones debidas al desarrollo de hipertensión portal como formación de circulación colateral la cual se produce tan pronto como a las dos semanas de inicio del cuadro, hemorragia varicosa, ascitis y evitar la isquemia mesentérica por extensión del trombo hacia las venas mesentéricas (Sarin S.K, 2016).

La anticoagulación en la TVP crónica se administra por un periodo de seis meses, teniendo en cuenta que en caso de existir una condición protrombótica subyacente esta se vuelve necesaria

por tiempo indefinido debido al riesgo latente de trombosis recurrente y progresión de la misma (Kearon C, 2016). Esto debe sopesarse cuidadosamente frente al riesgo de hemorragia, especialmente por várices gastroesofágicas asociadas con la hipertensión portal teniendo en cuenta que siempre se debe administrar la profilaxis de sangrado gastrointestinal con beta bloqueadores.

CONCLUSIÓN

La ingestión de un CE se resuelve en su mayoría por su expulsión espontánea requiriendo su retiro endoscópico y/o quirúrgico en la minoría de los casos, sin embargo en aquellos objetos en que no se objetiva su expulsión es de vital importancia mantener la sospecha diagnóstica de migración a otros sitios siendo el hígado uno de los involucrados.

La TVP se presenta con más frecuencia en pacientes cirróticos; cuando se presenta en pacientes no cirróticos existen múltiples causas potenciales sistémicas que van desde un embarazo o suplementación hormonal exógena hasta síndromes hematológicos mieloproliferativos, y locales como carcinoma hepatocelular o pancreatitis; siendo la etiología de una ingesta de aguja de coser un hecho insólito al actuar como un factor de inflamación local con lesión endotelial directa a la vena porta, estasis sanguínea y consiguiente hipercoagulabilidad.

El tratamiento consiste en antibioticoterapia con drenaje del absceso en caso de ser necesario, extracción del cuerpo extraño quirúrgicamente y anticoagulación sin embargo también se puede optar por un manejo conservador, ya sea por el elevado riesgo quirúrgico o preferencia del paciente, considerándose la posibilidad en caso de optar por manejo conservador el contar con un factor permanente de inflamación y/o colonización bacteriana crónica como fuente potencial de infección y de recurrencia o extensión de la TVP.

Es de vital importancia la vigilancia crónica en este tipo de pacientes ya que la posibilidad de progresión a TVP crónica con desarrollo de hipertensión portal es alta, esto con el fin de detectar y tratar tempranamente las complicaciones relacionadas a la misma.

REFERENCIAS BIBLIOGRÁFICAS

- Laterre P.F, D. C. (2014). Tracking the foreign body, a rare cause of hepatic abscess. *BMC Gastroenterology*, 1-4.
- Chawla Y, D. A. (2009). Review article: the modern management of portal vein thrombosis. *Alimentary Pharmacology and Therapeutics*, 881-894.
- Lee K.F, C. W. (2005). Hepatic abscess secondary to foreign body perforation of the stomach. *Asian Journal of Surgery*, 297-300.
- Leggieri N, M. V. (2010). Migrated foreign body liver abscess: illustrative case report, systematic review, and proposed diagnostic algorithm. *Medicine*, 85-95.
- Chen J, W. C. (2019). Laparoscopic management of enterohepatic migrated fish bone mimicking liver neoplasm A case report and literature review. *Medicine*, 1-9.
- Liver, E. A. (2016). EASL Clinical Practice Guidelines: Vascular diseases of the liver. *Journal of Hepatology*, 179-202.
- Costache R.S, D. A. (2021). Portal vein thrombosis: A concise review (Review). *Experimental and Therapeutic Medicine*, 1-8.
- Bathla G, T. L. (2011). Pictorial essay: Complications of a swallowed fish bone. *Indian Journal of Radiology and Imaging*, 63-68.
- de Franchis R, B. V. (2015). Expanding consensus in portal hypertension Report of the Baveno VI Consensus Workshop: Stratifying risk and individualizing care for portal hypertension. *Journal of Hepatology*, 743-752.
- Elicegui V, T. L. (2023). Perforación gástrica y pancreática, con trombosis de vena porta por ingesta de cuerpo extraño. *Revista Médica del Uruguay*, 1-5.
- Enes Silva J, P. S. (2021). Gastric perforation by fish bone with hepatic abscess formation presenting as prolonged fever. *IDCases*, 1-4.
- Goh B.K, C. P. (2006). Perforation of the gastrointestinal tract secondary to ingestion of foreign bodies. *World Journal of Surgery*, 372-377.
- Greene B, J. D. (2019). Porta hepatis abscess and portal vein thrombosis following ingestion of a fishbone. *BMJ Case Reports*, 1-4.

- Intagliata N.M, C. S. (2019). Diagnosis, Development, and Treatment of Portal Vein Thrombosis in Patients With and Without Cirrhosis. *Gastroenterology*, 1582-1599.
- Kadowaki Y, T. R. (2007). Ruptured Hepatic Abscess Caused by Fish Bone Penetration of the Duodenal Wall: Report of a Case. *Surgery Today*, 1018-1021.
- Kearon C, A. E. (2016). Antithrombotic Therapy for VTE Disease CHEST Guideline and Expert Panel Report. *Chest*, 315-352.
- Kim Y.M, L. T. (2007). Hepatic abscess that formed secondary to fish bone and had a fistula with the ascending colon. *Dig Dis Sci*, 3515-3518.
- Kurin M, J. D. (2021). Penetrating Toothpick in the Portal Vein Resulting in Refractory Multifocal Liver Abscesses. *ACG Case Reports Journal*, 1-2.
- Manzano Robleda Mdel C, B. F. (2015). Portal vein thrombosis: What is new? *Annals of Hepatology*, 20-27.
- Mima K, S. H. (2018). Laparoscopic removal of an ingested fish bone that penetrated the stomach and was embedded in the pancreas: a case report. *Surgical Case Reports*, 1-4.
- Mulita F, P. G. (2020). Laparoscopic removal of an ingested fish bone from the head of the pancreas: case report and review of literature. *Pan African Medical Journal*, 1-5.
- Nishimoto Y, S. S. (2003). Hepatic Foreign Body – a Sewing Needle – in a Child. *Asian Journal of Surgery*, 231-233.
- Paixao T.S.A, L. R. (2016). Abdominal manifestations of fishbone perforation: a pictorial essay. *Abdominal Radiology*, 1087-1095.
- Santos S.A, A. S. (2007). Hepatic abscess induced by foreign body: case report and literature review. *World Journal of Gastroenterology*, 1466-1470.
- Sarin S.K, P. C. (2016). toward a Comprehensive New Classification of Portal Vein Thrombosis in Patients With Cirrhosis. *Gastroenterology*, 574-577.
- Sierra Ruiz M, S. C. (2016). Extra luminal migration of ingested fish bone to the spleen as an unusual cause of splenic rupture: Case report and literature review. *International Journal of Surgery Case Reports*, 184-187.

- Stine J.G, W. J. (2018). Decreased portal vein velocity is predictive of the development of portal vein thrombosis: A matched case-control study. *Liver International*, 94-101.
- Williams T.R, O. J. (2021). Spontaneous resolution of gastric perforation caused by an ingested foreign body: a case report. *Journal of Surgical Case Reports*, 1-4.
- Wu M, S. M. (2019). Update on Management of Portal Vein Thrombosis and the Role of Novel Anticoagulants. *Journal of Clinical and Translational Hepatology*, 154-164.
- Yahata S, K. M. (2018). Impacted wooden toothpick in the stomach. *Clinical Case Reports*, 2517-2518.
- Zhang L, L. L. (2020). Abdominal skin inflammation as an initial symptom of a perforating gastric foreign body: A case report. *Medicine*, 1-4.