

Papel De La Resonancia Magnética Tridimensional En El Embarazo: ¿Qué Se Sabe?

Daniel Augusto Buendia Gomez¹

danielbuendiaomez@gmail.com

<https://orcid.org/0000-0002-0313-8588>

Universidad del Sinú - Montería.

Paola Andrea Rovira Madrid

paolaroviram@gmail.com

<https://orcid.org/0009-0003-3683-1455>

Universidad del Sinú, Colombia

César Enrique Contreras Diart

Isa840401@hotmail.com

Universidad Simon Bolivar, Colombia

Juan Carlos Peralta Farak

Jcperaltafarak@hotmail.com

<https://orcid.org/0000-0001-5337-1364>

Corporación Universitaria Rafael Nuñez –
Cartagena, Colombia

Mario Alberto Chadid silgado

chadid1212@gmail.com

<https://orcid.org/0000-0002-9343-8030>

Universidad de Sucre

José Mario Porto Corbacho

<https://orcid.org/0000-0002-6685-790X>

Fundación Universitaria de Ciencias de la
Salud, Colombia

Valentina Díaz Cárdenas

valentinadiazca2@gmail.com

<https://orcid.org/0009-0005-0497-9329>

Universidad del Norte, Colombia.

Ana Elisa Martínez Guzmán

anaemg@outlook.com

<https://orcid.org/0009-0008-5610-4462>

Medicina Corporación Universitaria Rafael
Nuñez, Colombia

Daniela Fernanda Portilla Galeano

danipor196@hotmail.com

<https://orcid.org/0009-0004-8681-9195>

Universidad Cooperativa de Colombia
Sede Pasto

RESUMEN

Las imágenes diagnósticas en el ámbito clínico resultan de gran utilidad para el médico, siendo una herramienta usada en diferentes áreas de la medicina como lo es la obstetricia. Actualmente, la resonancia magnética de tipo tridimensional nos proporciona información del cordón umbilical, la placenta, líquido amniótico y el útero. Por lo tanto, realizamos una búsqueda bibliográfica de artículos en inglés y español dando como resultados de cómo la resonancia magnética tridimensional permite observar las diferentes alteraciones, cambios anatómicos, entre otros. Por ello, podemos concluir que la resonancia magnética tridimensional se ha convertido en una valiosa técnica complementaria de la ecografía prenatal, caracterizada por la detección de anomalías del desarrollo fetal.

Palabras Claves: RM; Embarazo; Imágenes; Herramienta diagnóstica; IRM; Imagenología.

¹ Autor Principal

Correspondencia: danielbuendiaomez@gmail.com

Role of Three-Dimensional Magnetic Resonance Imaging in Pregnancy: What Is Known?

ABSTRACT

Diagnostic images in the clinical field are very useful for the physician, being a tool used in different areas of medicine such as obstetrics. Currently, three-dimensional magnetic resonance imaging provides information about the umbilical cord, placenta, amniotic fluid and uterus. Therefore, we carried out a bibliographic search of articles in English and Spanish, giving as results how three-dimensional magnetic resonance imaging allows us to observe different alterations, anatomical changes, among others. Therefore, we can conclude that three-dimensional magnetic resonance imaging has become a valuable complementary technique to prenatal ultrasound, characterized by the detection of abnormalities of fetal development.

Key words: *MRI; Pregnancy; Imaging; Diagnostic tool; MRI; Imaging.*

*Artículo recibido 13 septiembre 2023
Aceptado para publicación: 18 octubre 2023*

INTRODUCCIÓN

Las Imágenes diagnósticas son el conjunto de estudios, que mediante la tecnología, obtienen y procesan imágenes del cuerpo humano. Las herramientas para la adquisición y el análisis de las imágenes deben dominarse para poder ser entendidas. La principal función de los estudios de imagen en medicina es proporcionar al médico la información necesaria para hacer diagnóstico de la enfermedad del paciente y así valorar su respuesta al tratamiento. El abanico de métodos de imagen en este campo es amplio, y dentro de los más utilizados se encuentran los Rayos X, el Ultrasonido, la Tomografía Computarizada (TC) y la Resonancia Magnética (RM) (1). Siendo esta última la técnica de diagnóstico surgida en 1946, cuyos creadores fueron, los físicos Edward Purcell de la Universidad de Harvard y Félix Bloch de la Universidad de Stanford, quienes obtuvieron el Premio Nobel en 1952. En un principio, Jackson empezó a aplicar el método a objetos sólidos en estudios de espectroscopia en 1967 J. y sus descubrimientos lograron permitir su aplicación en organismos vivos, y para 1972 P. Laterbur en Nueva York, se dio cuenta que era posible utilizar esta técnica para producir imágenes, llegando por fin a probarlo con seres humanos (2).

En cuanto a su mecanismo, la generación de imagen por resonancia magnética se logra gracias a la manipulación de la polaridad de los protones en los tejidos al utilizar campos electromagnéticos con uno de radiofrecuencia (3). Una vez expuesto el cuerpo en el campo magnético estático, la imagen se proyecta y se estimula por uno oscilante, dando como resultado la emisión de la energía absorbida por los núcleos (también denominada eco) en forma de ondas de radiofrecuencia; su cuantificación genera 2 secuencias en una imagen denominadas T1 y T2, donde las dos dependen del tiempo de relajación de los tejidos posteriormente de haber aplicado un pulso de radiofrecuencia de 180 grados, siendo T1 el tiempo de relajación longitudinal y T2 el tiempo de relajación transversal (4). En el caso de T2 utiliza la técnica RARE (Half-Fourier single-shot rapid acquisition with relaxation enhancement), esta es una técnica turbo espín eco en la que la longitud del tren de eco es aproximadamente la mitad de lo que normalmente es la típica secuencia RARE, por su parte, en T1, las imágenes potenciadas del feto se logran usando una técnica FLASH (Fast Low-Angle Shot), esta es una secuencia gradiente para dispersar la magnetización

transversal residual (5) (6). Muchas de las guías internacionales plantean la RNM como un método diagnóstico relativamente seguro durante el embarazo que debe cumplir con las características presentes en la tabla 1 (7).

Tabla 1. Características de la RMN como método diagnóstico en el embarazo

La imagen debe realizarse inmediatamente
No puede esperar hasta después de finalizado el embarazo
Proveer información clave que no puede ser obtenida por otros medios.
Los beneficios superen los posibles riesgo

Elaboración Propia

De hecho, la resonancia magnética (RM) de tipo tridimensional, se ha convertido en una valiosa técnica complementaria de la ecografía prenatal, útil en la detección y caracterización de anomalías del desarrollo fetal. A diferencia de la ecografía, la RM, no se limita de manera significativa por la obesidad materna, la posición fetal o por los oligohidramnios, y la visualización del cerebro no está restringida por el cráneo osificado. Así mismo ofrece mayor resolución de contraste para los tejidos blandos (figura 1), es capaz de distinguir estructuras fetales individuales como pulmón, hígado, riñón e intestino y también puede proporcionar información útil de la placenta, el cordón umbilical, el líquido amniótico y el útero, en la tabla 2 se puede observar las ventajas, desventajas, indicaciones y contraindicaciones de la RM (8). La evidencia actual no ha documentado de manera concluyente efectos deletéreos de la RM en campos magnéticos de 1,5 tesla en el desarrollo del feto, no obstante, algunos autores mencionan que existen peligros potenciales vinculados con la exposición a la RM como los riesgos relacionados con la exposición a un campo magnético estático, aquellos relacionados con los campos de radiofrecuencia pulsada y los relacionados con los campos electromagnéticos de gradiente variable, además, la exposición del feto a ruido acústico también es preocupante (9). Se ha estimado que la atenuación del sonido dentro del útero grávido es de aproximadamente 30dB. La

Academia Americana de Pediatría sugiere 90 dB como límite superior con el que pueden ocurrir daños en el oído (10). Pese a esto, las guías para el uso seguro y óptimo de la RM fetal establecidas por el Colegio Americano de Radiología (ACR) y la Sociedad de Radiología Pediátrica (SPR) afirman que no hay ninguna consideración especial para cualquier trimestre del embarazo, adicionalmente, puede aceptarse el uso de IRM fetal en las pacientes embarazadas si otro método de diagnóstico no ionizante es no concluyente. Sin embargo, se aconseja esperar hasta la semana 17 o 18 de gestación antes de realizarla y se debe tener presente que la RM requiere el uso del contraste compuesto de gadolinio, el cual, es considerado un fármaco clase C, lo que significa que no se ha probado su seguridad para los seres humanos y esto puede ser un factor de preocupación, de hecho, en su manual de Medios de Contraste del 2010, el ACR afirma que los agentes basados en Gadolinio deben ser usados con extrema precaución, teniendo en consideración el potencial riesgo, los beneficios, situación, que sin duda debe ser discutida con la paciente para obtener el consentimiento informado antes de realizar el estudio con medio de contraste (11).

Tabla 2. Ventajas, desventajas, indicaciones y contraindicaciones de la RM

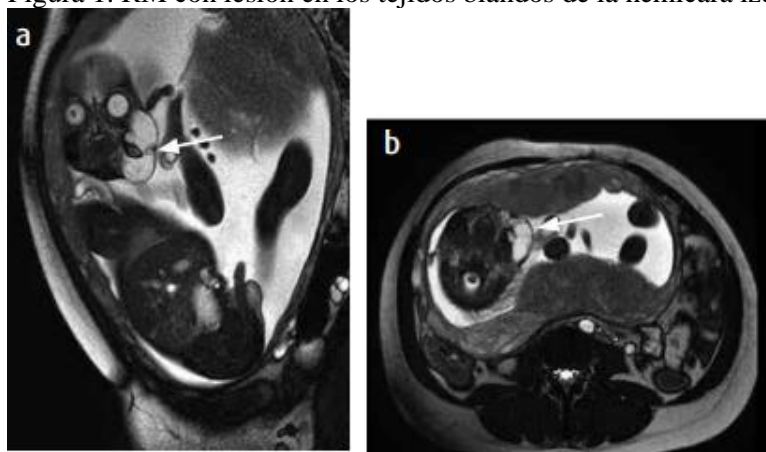
VENTAJAS	DESVENTAJAS	INDICACIONES	CONTRAINDICACIONES
<p>Ausencia de radiación ionizante.</p> <p>Planos múltiples.</p> <p>Excelente contraste de los tejidos blandos, aproximadamente 500 % más que la TC</p> <p>Estudio del parénquima hepático. Independencia de la posición fetal)</p> <p>Disminuye la necesidad de estudios posnatales, al no necesitar sedación.</p> <p>La RM puede demostrar alta sensibilidad de acumulación de sangre aguda, hemosiderina, tejidos grasos.</p> <p>Alta sensibilidad al flujo sanguíneo.</p> <p>Posibilidad de obtener imágenes tridimensionales y reconstrucción en cualquier plano.</p>	<p>Alto costo.</p> <p>Obesidad materna.</p> <p>Polihidramnios.</p> <p>Movimientos fetales.</p> <p>Baja disponibilidad en hospitales.</p> <p>Claustrofobia.</p>	<p>Valoración céfalo-pélvica</p> <p>Fetos siameses.</p> <p>Masas pulmonares y pélvicas.</p> <p>Diagnóstico de placenta previa.</p> <p>Existencia de ventriculomegalias</p> <p>Sospecha de malformaciones diagnosticadas por Ecografía.</p> <p>Sospecha de lesiones clásicas (infecciones, trauma).</p> <p>Diagnóstico de una enfermedad genética conocida.</p> <p>Madurez pulmonar y del SNC en el feto.</p>	<p>Cuerpos extraños - metálicos (T de cobre)</p> <p>Marcapasos.</p> <p>Grapas metálicos.</p> <p>Parches cutáneos, tatuajes.</p> <p>Claustrofobia.</p> <p>Fragmentos ferromagnéticos intraorbitarios o intracraneales</p> <p>Clips de aneurismas.</p> <p>Implantes óticos o cocleares</p> <p>Válvulas cardiacas.</p> <p>Neuroestimuladores</p> <p>Desfibrilador interno implantado.</p> <p>Insuficiencia renal.</p>

Tomado de: Mena Olmedo Glen. Revista de radiología, universidad de ecuador.

La RM contrastada es realizada selectivamente en pacientes con sospecha de malformación arterio-venosa, pólipo placentario, tumor trofoblástico gestacional y abscesos (12). No obstante,

a pesar de este tema ser tan controversial la balanza se inclina a afirmar que no existen riesgos demostrados de los exámenes por RMN en las mujeres embarazadas o los bebés (13)

Figura 1. RM con lesión en los tejidos blandos de la hemicara izquierda de aspecto quístico



a) Sagital con información T2; b) axial con información T2. Paciente de 25,4 semanas. Lesión hacia los tejidos blandos faciales, de componente quístico multiseptado (flecha), con diámetro de 4,0 cm × 3,6 cm × 4 cm, márgenes bien definidos, sin compresión de la vía aérea. Tomado de: Sandra Monroy Rojas y col.

MATERIALES Y MÉTODOS

Se realizó una búsqueda bibliográfica detallada de información publicada más relevante en las bases de datos pubmed, scielo, medline, bibliotecas nacionales e internacionales especializadas en los temas tratados en el presente artículo de revisión. Se utilizaron los siguientes descriptores: RM, Embarazo, Imágenes, Herramienta diagnóstica, IRM, Imagenología, obstetricia. Los datos obtenidos oscilan entre los y registros tras la utilización de las diferentes palabras claves. La búsqueda de artículos se realizó en español e inglés, se limitó por año de publicación y se utilizaron estudios publicados desde 2002 a la actualidad.

RESULTADOS

El uso de estrategias de búsqueda en diferentes bases de datos sugiere que la resonancia magnética tridimensional tiene un alto valor ya que permite la reconstrucción de malla de elementos finitos en 3D durante la segunda etapa del parto para revelar cómo el cerebro fetal se ve afectado por el moldeado de los huesos del cráneo (14). Al mismo tiempo que permite ver los cambios

anatómicos que puede conducir el parto vaginal, como en el estudio realizado por Liu Y y col. donde encontraron una disminución de la longitud del hiato del elevador el trabajo de parto activo en sí mismo, pueden provocar atrofia de este músculo (15) Además es de gran ayuda para el profesional de la salud a la hora de realizar la pelvimetría, convirtiéndose en un método novedoso. Sin embargo, para determinar las dimensiones pélvicas en el embarazo a término se recomiendan ensayos prospectivos para establecer un valor útil para predecir la desproporción cefalopélvica en mujeres (16). Incluso ha sido un método de utilidad para determinar la posición de la incisión uterina durante el parto por cesárea en pacientes con placenta previa. Permitiendo una incisión uterina guiada lo que podría mejorar los resultados maternos durante el parto por cesárea, incluida la reducción de la pérdida de sangre intraoperatoria, la frecuencia de las transfusiones y el tiempo operatorio (17). Así mismo, las imágenes 3D permitieron la realización de condiciones intestinales fetales con mayor definición y precisión en comparación con la ecografía. Las imágenes permiten ser contruidas con secuencias de disparos rápidos de ángulo bajo en 3D con supresión de grasa ponderadas en T1 utilizando un algoritmo de proyección de máxima intensidad haciendo una imagen más clara (18). A su vez, la reconstrucción 3D por resonancia magnética de la placenta accreta invasiva y sus estructuras adyacentes puede mostrar con precisión la ubicación, la morfología anatómica y la relación espacial de esta, lo que se puede utilizar para mejorar la precisión del diagnóstico del IPA, predecir la hemorragia posparto y proporcionar decisiones de tratamiento optimizadas para los obstetras (19)

or otro lado, se ha informado que la resonancia magnética tridimensional es mejor para delinear alteraciones estructurales en el mecanismo de continencia después del parto vaginal y podrían aplicarse a la incontinencia poscesárea (20). También se considera que el parto vaginal es un factor de riesgo importante para el desarrollo de disfunción del suelo pélvico en el futuro. Tanto que fue utilizada para estimar el estiramiento del músculo elevador del ano mediante imágenes de resonancia magnética de un parto vivo (21). Ha sido de ayuda también para la detección de defecto de cicatriz de cesárea (22)

DISCUSIÓN

La resonancia magnética tridimensional (RM 3D) es una tecnología médica avanzada que ha revolucionado la forma en que se diagnostican y se monitorean diversas condiciones médicas. En el contexto del embarazo, la RM 3D desempeña un papel significativo al ofrecer una visión detallada y no invasiva del feto y las estructuras maternas, lo que contribuye a un mejor manejo de las complicaciones y al cuidado prenatal.

En los últimos años, esta ha demostrado ser una herramienta diagnóstica invaluable, puesto que además de permitir una visualización detallada del feto, lo cual es fundamental para la detección de diversas anomalías que se pueden presentar, haciendo así que puedan ser tratadas de forma temprana, permite también conocer el estado de la función fetal, como son la circulación sanguínea y el desarrollo de órganos vitales, lo que contribuye a una evaluación más completa de la salud del feto.

En su reporte de caso, *Toapanta y colaboradores* exponen el caso clínico de una paciente de 26 años de edad, con 2 gestaciones previas y sin antecedentes patológicos de 32 semanas de gestación de un embarazo siamés diagnosticado a las 19 semanas de gestación, quien ingresó en diversas ocasiones al servicio de urgencias. La primera vez ingresó con 30.6 semanas de gestación, embarazo gemelar presentando cuadro clínico consistente en dolor contráctil en hipogastrio irradiado a zona lumbar, con lo que se diagnosticó amenaza de parto pretérmino, sin embargo, su evolución fue favorable, por lo que dio seguimiento por consulta externa. Dos semanas después acude nuevamente al servicio de urgencias refiriendo cuadro clínico de aproximadamente 2 horas de evolución caracterizado por expulsión de tapón mucoso. Al tacto se observó un cuello central blando, una dilatación de 5cm, un borramiento del 80%, plano I de Hodge, las membranas íntegras y una altura uterina de 37 cm. Durante la realización del monitoreo fetal se apreció una actividad uterina regular con frecuencia cardíaca fetal de 130 y a las maniobras de Leopold se evidenció una posición longitudinal y pelviana, por lo que debido al diagnóstico de embarazo siamés, se realizó una radiografía simple y se ordenó cesárea. Finalmente, se realizó la cesárea y se halló producto gemelar siames tococofago, sin embargo, no presentaban signos vitales. Los autores mencionan que esta presentación de embarazo gemelar es un desafío para el

personal clínico, puesto que en diversas ocasiones al no ser diagnosticada a tiempo no se le brinda el manejo que requiere, ni se le brinda a la madre la atención necesaria para evitar desenlaces como el de este caso, por lo que recomiendan técnicas imagenológicas de evaluación prenatal más precisas, principalmente la resonancia magnética tridimensional, la cual permite observar de forma clara las estructuras del feto e incluso realizar una caracterización de los tejidos, lo cual es de vital importancia para el diagnóstico prenatal de los gemelos siameses, ya que permite un manejo obstétrico óptimo, donde se incluyen las decisiones sobre la interrupción del embarazo, el momento y el método de parto para minimizar la mortalidad materna y fetal. (23)

Además de su papel en la evaluación fetal y la detección de anomalías, la RM 3D también se utiliza en la planificación de procedimientos médicos relacionados con el embarazo, lo cual se evidencia en el caso clínico presentado por *Zepeda y colaboradores*, quienes presentan el caso clínico de una paciente de 32 años, primigesta, con opsomenorrea de 6 semanas, quien presentaba síntomas de embarazo, por lo cual solicitó una prueba de embarazo que resultó positiva. Teniendo en cuenta la sintomatología presentada, se realizó un ultrasonido que registró un embarazo ectópico cornual derecho de 5.6 semanas de gestación además de mioma subseroso de 32 x 26 mm, con niveles séricos de fracción beta de hormona gonadotrofina de 11,119 μ /mL, biometría hemática normal y resto de prenatales sin alteración aparente. Para esto se decidió realizar una intervención exploratoria laparoscópica, con hallazgo de masa sugestiva de embarazo cornual derecho de aproximadamente 3 x 2 centímetros de diámetro y un mioma subseroso de 3 x 4 centímetros en cara posterior, de la cual se tomó una muestra que fue enviada a histopatología, y que permitió realizar el diagnóstico de oviducto derecho normal y embarazo intersticial. (24) Los autores mencionan que, aunque el diagnóstico fue realizado correctamente en este caso, sin embargo, se recomienda como método principal la técnica tridimensional, puesto que esta permite alcanzar un diagnóstico mucho más preciso, y adicionalmente, evaluar la relación que tiene la posición del embarazo intersticial en relación al útero, de manera que le permite al personal, definir las técnicas más adecuadas para el manejo, priorizando la integridad de las estructuras y preservando la fertilidad materna, la cual en ciertos casos se ve afectada debido a complicaciones quirúrgicas.

Adicionalmente, tal como lo mencionan Marin y colaboradores, la resonancia magnética tridimensional es útil para evaluar alteraciones del aparato reproductor, como la presencia de uno o dos úteros o la ausencia de éste, el contorno del fondo uterino y su morfología, el espesor del miometrio y sus alteraciones, la cavidad uterina única o doble y si existe comunicación entre ellas, el estado del endometrio, la presencia de tabiques centrales incompletos o completos, la existencia de uno o dos cérvix, así como también la valoración de la morfología de la vagina, la presencia de tabiques longitudinales completos o la formación de hemivagina (25) lo cual es útil saberlo en aquellas pacientes que desean gestar.

Sin embargo, a pesar de los beneficios evidentes de la RM 3D en el embarazo, es importante tener en cuenta que esta tecnología no está exenta de limitaciones y consideraciones éticas. La exposición al campo magnético y a las radiofrecuencias puede generar preocupaciones en cuanto a la seguridad del feto, y su uso debe estar respaldado por una evaluación de riesgos y beneficios. Además, es costosa y no siempre está disponible en todas las instituciones médicas, lo que plantea desafíos de accesibilidad.

CONCLUSIÓN

En el ámbito clínico, las imágenes diagnósticas son una herramienta extraordinaria para el médico ya que nos permite conocer diferentes alteraciones, malformaciones y/o patologías de los pacientes. En el embarazo, la presencia de patologías es de gran relevancia ya que puede comprometer la vida del feto y de la madre. Por ello, la resonancia magnética tridimensional se ha convertido en un gran aliado de la ecografía fetal facilitando una visión detallada y no invasiva del feto y las estructuras maternas por lo que le permite al médico una intervención temprana para conservar el buen desarrollo del feto.

REFERENCIAS BIBLIOGRAFICAS

- Eastman GW, Wald C, Crossin J. Getting started in clinical radiology, from image to diagnosis. Germany: Thieme; 2005.
- Pebet N. Resonancia Nuclear Magnética. [En Internet]. Actas del XIII Seminario de Ing. Biomédica, Facultades de Medicina e Ingeniería, Univ. de la República Oriental de

- Uruguay, Montevideo, 2004. [Consultado el 20 de septiembre de 2023]. Disponible en: <http://www.nib.fmed.edu.uy/Pebet.pdf>.
- Buls N, Covens P, Nieboer K, van Schuerbeek P, Devacht P, Eloot L, et al. Dealing with pregnancy in radiology: A thin line between science, social and regulatory aspects. *Jbr-Btr*. 2009;92:271---9
- Zaer NF, Amini B, Elsayes KM. Overview of diagnostic modalities and contrast agents. En: Elsayes KM, Oldham SAA, editores. *Introduction to diagnostic radiology* [Internet]. New York, NY: McGraw-Hill Education; 2015.
- Rojas, Fabio-Losada. Diagnóstico y manejo quirúrgico de placenta acreta. Junio 2006.
- Levine D, et al, *Obstetric MR Imaging, State of the Art, Radiology*, 1999; 211: 609-617.
- Brown J, Owen R, Brink J, American College of Radiology. ACR practice parameter for performing and interpreting magnetic resonance imaging (MRI). *American College of Radiology*. 2014;1076:1---8
- Klin BF, Bitters C. *RN, prenatal imaging*. Elsevier; 2007.
- Tremblay E, et al. Guidelines for Use of Medical Imaging during Pregnancy and Lactation. *RadioGraphics* 2012; 32:897-911.
- American Academy of Pediatrics. Committee on Environmental Health. Noise: a hazard for the fetus and newborn. *Pediatrics* 1997; 100(4);724-727.
- American College of Radiology. ACR committee on drugs and contrast media. *ACR Manual on Contrast Media*. 7th ed. Reston, Va: American College of Radiology, 2010.
- Masako Nagayama, MD et al, *Fast MR Imaging in Obstetrics, RadioGraphics* 2002; 22:563-582.
- ACR-SPR. Practice parameter for the safe and optimal performance of fetal magnetic resonance imaging (MRI). Revised 2015 (Resolution 11).
- Ami, Olivier, et al. "Three-dimensional magnetic resonance imaging of fetal head molding and brain shape changes during the second stage of labor." *PLoS One* 14.5 (2019): e0215721.
- Liu Y, Liu P, Peng C, Chen C, Lu Y, Li Y, Chen R. Three-dimensional magnetic resonance imaging assessment of levator ani in women progressing from full-term pregnancy to

- 10 months postpartum. *J Obstet Gynaecol Res.* 2022 Oct;48(10):2552-2562. doi: 10.1111/jog.15370. Epub 2022 Jul 22. PMID: 35869635.
- Liao KD, Yu YH, Li YG, Chen L, Peng C, Liu P, Chen CL, Chen RY, Zhong M, Wang Y. Three-dimensional magnetic resonance pelvimetry: A new technique for evaluating the female pelvis in pregnancy. *Eur J Radiol.* 2018 May;102:208-212. doi: 10.1016/j.ejrad.2018.03.024. Epub 2018 Mar 19. PMID: 29685537.
- Cao Y, Wei Y, Yu Y, Wang Z. Safety and efficacy of a novel three-dimensional magnetic resonance imaging model for uterine incision in placenta previa. *Int J Gynaecol Obstet.* 2017 Dec;139(3):336-341. doi: 10.1002/ijgo.12311. Epub 2017 Sep 27. PMID: 28842976.
- Sasaki Y, Miyamoto T, Hidaka Y, Satoh H, Takuma N, Sengoku K, Sugimori H, Inaoka T, Aburano T. Three-dimensional magnetic resonance imaging after ultrasonography for assessment of fetal gastroschisis. *Magn Reson Imaging.* 2006 Feb;24(2):201-3. doi: 10.1016/j.mri.2005.10.006. Epub 2005 Dec 27. PMID: 16455410.
- Liu, Liqun, et al. "Risk assessment of severe postpartum hemorrhage after invasive placenta accreta based on three-dimensional reconstruction of magnetic resonance imaging." *Annals of Translational Medicine* 11.1 (2023).
- Lal M. Prevention of urinary and anal incontinence: role of elective cesarean delivery. *Curr Opin Obstet Gynecol.* 2003 Oct;15(5):439-48. doi: 10.1097/00001703-200310000-00014. Erratum in: *Curr Opin Obstet Gynecol.* 2003 Dec;15(6):545. PMID: 14501249.
- Sindhvani N, Bamberg C, Famaey N, Callewaert G, Dudenhausen JW, Teichgräber U, Deprest J. In vivo evidence of significant levator ani muscle stretch on MR images of a live childbirth. *Am J Obstet Gynecol.* 2017 Aug;217(2):194.e1-194.e8. doi: 10.1016/j.ajog.2017.04.014. Epub 2017 Apr 13. PMID: 28412085.
- Cai, Yan-Qing, et al. "Laparoscopic repair of uterine rupture following successful second vaginal birth after caesarean delivery: A case report." *World Journal of Clinical Cases* 8.13 (2020): 2855.

Toapanta, R. Espinales, L. Rodriguez, C. Fernandez, M. Thoracopagus conjoined twins in a publichospital in Ecuador: Case report. QhaliKay. Revista de Ciencias de la Salud. 2022;6(1):16-21

Zepeda, J. Lopez, M. Briones, C. Dominguez, S. Hernandez, M. Padilla, K. Embarazo ectópico cornual, reporte de un caso y revisión de literatura. Rev Fac Med UNAM. 2009. Vol. 52 No. 4

Marin, D. Burgos, J. Sanchez, J. Gomez, M. Malformación de los conductos müllerianos; útero didelfo y lesiones asociadas. Caracterización por resonancia magnética. Acta Médica Grupo Ángeles. 2010. Volumen 8, No. 4