

## Prevalencia de la Miocardiopatía Dilatada en Deportistas de Alto Rendimiento

**Jose Luis Diaz Diaz**<sup>1</sup>

[jose.diaz.diaz@correounivalle.edu.co](mailto:jose.diaz.diaz@correounivalle.edu.co)  
<https://orcid.org/0009-0007-5999-4133>  
Universidad Del Valle

**Juan Camilo Lalinde Ruiz**

[juancamilolalinderuiz@gmail.com](mailto:juancamilolalinderuiz@gmail.com)  
<https://orcid.org/0009-0003-8497-0492>  
Universidad Egresado; Universidad  
tecnológica de Pereira

**Andres Fernando Buendia Gomez**

[Andresfbg@msn.com](mailto:Andresfbg@msn.com)  
<https://orcid.org/0000-0001-7031-6578>  
Unisinu Monteria pregrado. Unisinu  
Cartagena postgrado.

**Juan Carlos Peralta Farak**

[Jcperaltafarak@hotmail.com](mailto:Jcperaltafarak@hotmail.com)  
<https://orcid.org/0000-0001-5337-1364>  
Corporación Universitaria Rafael Nuñez -  
Cartagena

**Carlos José Brito Jacome**

[Carlosbritto9@gmail.com](mailto:Carlosbritto9@gmail.com)  
<https://orcid.org/0000-0003-4890-1919>  
Universidad Libre de Barranquilla- FUCS

**Laura Johana Rodríguez Arevalo**

[Laurodriare@gmail.com](mailto:Laurodriare@gmail.com)  
<https://orcid.org/0009-0001-8100-9968>  
Universidad pontificia bolivariana

**Jorge Andres Almaza Romero**

[joandr1228@gmail.com](mailto:joandr1228@gmail.com)  
<https://orcid.org/0009-0000-4620-4402>  
Universidad: Remington, Medellín

**Andrés Alberto Maury Ayala**

[mauryayala1@gmail.com](mailto:mauryayala1@gmail.com)  
Universidad de Cartagena, Colombia.

---

<sup>1</sup> Autor Principal

Correspondencia: [jose.diaz.diaz@correounivalle.edu.co](mailto:jose.diaz.diaz@correounivalle.edu.co)

## **RESUMEN**

La miocardiopatía dilatada (MCD) es una patología que afecta al miocardio y se caracteriza por una dilatación miocárdica, donde este músculo se estira más de lo normal dando paso a un adelgazamiento de las fibras y por ende, las cavidades cardíacas se vuelven más grandes. Tiene una prevalencia de 1 \ 2,500 a nivel mundial, presentando síntomas tales como dolor torácico, desmayo, debilidad, etc. En los deportistas de alto rendimiento, es de gran importancia la realización de diferentes estudios como un EKG de 12 derivaciones que permita observar las alteraciones presentes en dicha patología ya que los deportistas tienen un riesgo de muerte súbita cardíaca en relación con la presencia de dicha patología. Por ello, realizamos una búsqueda bibliográfica con diferentes descriptores dándonos como resultados diferentes reportes de casos en los que se evidencian la presencia de miocardiopatía dilatada en deportistas que realizan diferentes disciplinas. Por lo que podemos concluir que la detección temprana de esta patología permite mejorar la calidad de vida y el bienestar de los deportistas.

***Palabras Claves:*** *Epidemiología; miocardiopatía dilatada; deporte; atletismo; MCD.*

# **Dilated Cardiomyopathy Prevalence in High-Performance Athletes**

## **ABSTRACT**

Dilated cardiomyopathy (DCM) is a condition that affects the myocardium and is characterized by myocardial dilation, where this muscle stretches more than normal, leading to thinning of the fibers, and consequently, the heart chambers become larger. It has a worldwide prevalence of 1 in 2,500, presenting symptoms such as chest pain, fainting, weakness, etc. In high-performance athletes, it is of great importance to conduct various studies, such as a 12-lead EKG, to observe the alterations present in this condition, as athletes have a risk of sudden cardiac death related to the presence of DCM. Therefore, we conducted a literature search using various descriptors, resulting in different case reports that demonstrate the presence of dilated cardiomyopathy in athletes participating in various sports disciplines. Hence, we can conclude that early detection of this condition improves the quality of life and well-being of athletes.

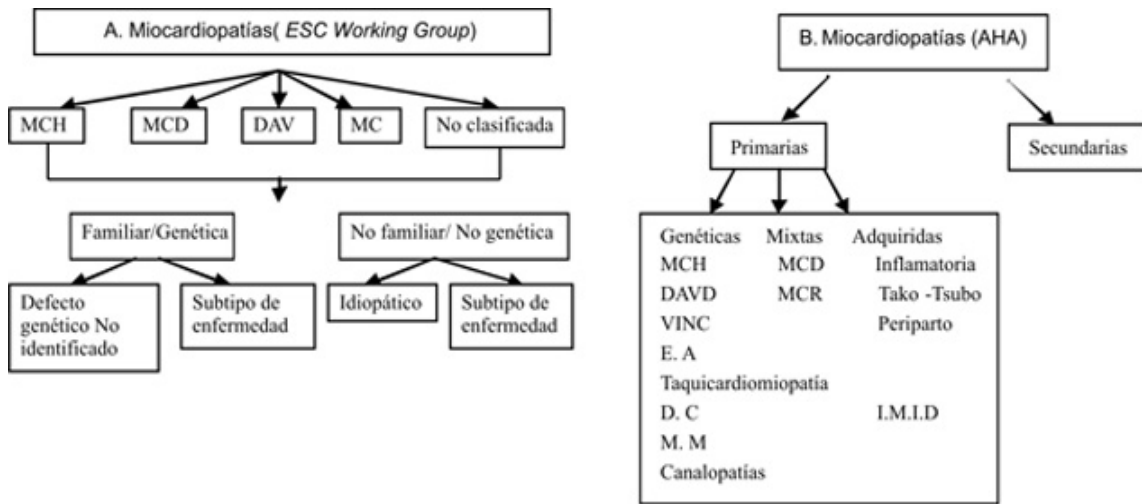
**Keywords:** *Epidemiology; dilated cardiomyopathy; sports; athletics; DCM.*

*Artículo recibido 13 septiembre 2023  
Aceptado para publicación: 18 octubre 2023*

## INTRODUCCIÓN

Las miocardiopatías son una condición que afecta principalmente al miocardio, el principal músculo que reviste al corazón y cuya función es permitir que las cámaras del corazón se contraigan y se relajen en cada sístole y diástole para dar paso al flujo sanguíneo en el organismo. Anteriormente solían definirse como "enfermedades del músculo cardíaco de causas desconocidas", en 1995 este término fue reemplazado por "enfermedades del miocardio asociadas a disfunción cardíaca", y actualmente, según la American Heart Association (AHA) es definida como "un grupo heterogéneo de enfermedades del miocardio asociadas con disfunción eléctrica y/o mecánica, que usualmente (pero no invariablemente) exhiben hipertrofia o dilatación ventricular inapropiadas, debido a una variedad de etiologías que frecuentemente son genéticas" (1). Por otro lado, la European Society of Cardiology (ESC) la define como " un desorden miocárdico en el cual el músculo del corazón es estructuralmente y funcionalmente anormal en ausencia de hipertensión, enfermedad arterial coronaria, cardiopatía congénita o enfermedad valvular " (2). Así mismo, hace un tiempo, la AHA, más específicamente Marlon y col. propusieron una clasificación de miocardiopatías donde tuvieron en cuenta los conocimientos sobre las bases genéticas moleculares de algunas de las entidades previamente conocidas. Básicamente, según estos autores, se distinguen las miocardiopatías primarias y secundarias. Las miocardiopatías primarias, a su vez se subdividen en patología por causas genéticas, mixtas (genéticas y no genéticas) o no genéticas (adquiridas) y se limitan únicamente al corazón. La miocardiopatía dilatada (MCD), pertenece a las miocardiopatías primarias y mixtas (Figura 1 Imagen B) (3). Ahora bien, la ESC clasifica según los fenotipos morfológicos/ funcionales y cada fenotipo se sub divide en formas familiares y no familiares (Figura 1 Imagen A) (2)(4).

Figura 1. Clasificaciones de la miocardiopatía

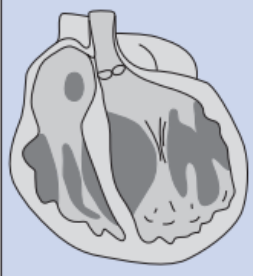
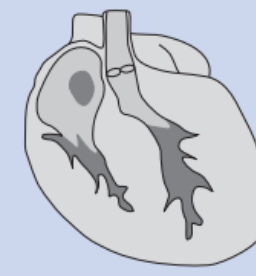
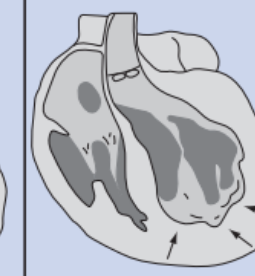


MCH: Miocardiopatía hipertrófica. MCD: Miocardiopatía dilatada. DAVD: Displasia arritmogénica de ventrículo derecho. MCR: Miocardiopatía restrictiva. VINC: Ventrículo izquierdo no compactado. E.A: Enfermedades de almacenamiento. DC: Defectos de conducción MM: Miopatías mitocondriales. IMID: Infantes de madre insulina dependiente.

Imagen A. clasificación de la European Society of Cardiology de 2008. Imagen B clasificación propuesta por Maron BJ, Towbin JA, Thiene G et al. Contemporary definitions and classification of the cardiomyopathies: an American Heart Association Scientific. Tomado de: Odorico Rizo Rivera, Ginner, et al. "Clasificación actual de las miocardiopatías: Un nuevo conflicto... una vieja contradicción." Revista Cubana de Medicina 48.1 (2009): 0-0.

Desde el punto de vista clínico, pueden clasificarse según la predominancia de la disfunción ventricular, esta puede ser fisiopatológica o según la etiología. En la clasificación fisiopatológica, se debe tener en cuenta el mecanismo predominante de la disfunción del ventrículo izquierdo, que esta determina en la práctica mediante el uso de pruebas de imagen como la ecocardiografía doppler o la resonancia magnética del corazón, en este orden de ideas, se clasifican en dilatadas o no dilatadas, y éstas en hipertróficas o restrictivas como se observa en la Figura 2 (5).

Figura 2. Tipos más frecuentes de miocardiopatías desde el punto de vista clínico

	Dilatada	Hipertrófica	Restrictiva
			
VI	Dilatado	No dilatado	No dilatado
Espesor parietal	Normal	↑ (Hipertrofia +/++++)	Normal o ↑
Disfunción	Sistólica	Diastólica ↓	Diastólica ↓↓↓↓ (Patrón restrictivo)
FEVI	< 45%	Normal o ↑ (45%-80%)	Normal

Tomada de Navarro López F. Miocardiopatías. Concepto y clasificación. Medicine 2001;8(47):2467-71.

La MCD, foco de la presente revisión, tiene una prevalencia global en adultos de alrededor de 1/2.500 individuos y se caracteriza por una dilatación miocárdica, donde este músculo se estira más de lo normal dando paso a un adelgazamiento de las fibras y por ende, las cavidades cardiacas se vuelven más grandes, provocando así, un marcado deterioro en ambos ventrículos con predominio del ventrículo izquierdo (6). Los síntomas característicos de esta patología constan de dolor torácico, desmayo, debilidad, edema en miembros inferiores, fatiga y disnea, aunque, es bien sabido que algunos pacientes puede que al principio no manifiestan ningún síntoma, pero no significa que no esté en riesgo su vida. Esta enfermedad ocurre con mayor frecuencia en hombres que en mujeres y su tratamiento puede incluir medicamentos o una cirugía para implantar un dispositivo médico que lleve el control de los latidos y así mismo ayude a bombear sangre (7).

Tabla 1. hallazgos comunes y poco comunes en el ecg del atleta

Comunes (hasta en el 80%)	Poco comunes (< 5%)
<ul style="list-style-type: none"> <li>• Bradicardia sinusal</li> <li>• Bloqueo auriculoventricular de 1º</li> <li>• QRS empastado en V1 o bloqueo incompleto de rama derecha</li> <li>• Repolarización precoz</li> <li>• Criterios aislados de voltaje del QRS para hipertrofia ventricular</li> </ul>	<ul style="list-style-type: none"> <li>• Inversión de la onda T</li> <li>• Depresión del ST</li> <li>• Ondas Q patológicas</li> <li>• Crecimiento auricular izquierdo</li> <li>• Desviación del eje a la izquierda, bloqueo de fascículo antero-superior</li> <li>• Desviación del eje a la derecha, bloqueo de fascículo postero-inferior</li> <li>• Hipertrofia ventricular derecha</li> <li>• Bloqueo completo de rama derecha o izquierda</li> <li>• QT largo o corto</li> <li>• Repolarización precoz tipo Brugada</li> <li>• Arritmias ventriculares</li> </ul>

Tomado de: Baggish AL, Wood M. Athlete's heart and cardiovascular care of the athlete. Scientific and clinical update. *Circulation*. 2011; 123: 2723-2735.

Algunos estudios han evidenciado un cambio notorio en los escenarios que involucran a los jóvenes atletas que participan en deportes como el basquetbol y el fútbol. Tales cambios se pueden observar inicialmente con un electrocardiograma de 12 derivadas (ECG) que permite un abordaje más extenso y la posible visualización de alteraciones como se observa en la tabla 1 (8). En el peor de los casos, los deportistas experimentan episodios de muerte súbita cardíaca (MSC) durante los partidos pese a que estos cuentan con un estado aparentemente saludable (9). Se calcula que los deportistas tienen un riesgo de MSC que va desde 10:1,000,000 hasta 1:9,000 atletas por año, con un riesgo relativo de mortalidad de 2.5 (IC 95% 1.8-3.4,  $p < 0.001$ ) asociado con el hecho de hacer ejercicio de alto nivel (10). Este artículo se realizó con el objetivo de conocer la prevalencia de miocardiopatía en jóvenes deportistas de alto rendimiento, adicionalmente, se pretende reconocer la proporción de personas cuyo diagnóstico es tardío y las tasas de mortalidad. Con el fin de minimizar el número de casos y promover el uso de herramientas médicas para detectar este tipo de afecciones a tiempo.

## MATERIALES Y MÉTODOS

Se realizó una búsqueda bibliográfica detallada de información publicada más relevante en las bases de datos pubmed, scielo, medline, bibliotecas nacionales e internacionales especializadas en los temas tratados en el presente artículo de revisión. Se utilizaron los siguientes descriptores: Epidemiología, miocardiopatía dilatada, deporte, atletismo, MCD, prevalencia. Los datos obtenidos oscilan entre los 10 y 60 registros tras la utilización de las diferentes palabras claves.

La búsqueda de artículos se realizó en español e inglés, se limitó por año de publicación y se utilizaron estudios publicados desde 2000 a la actualidad.

## **RESULTADOS**

Atletas C y col presentan el caso de un atleta de 55 años en el cual los últimos 10 años había entrenado carrera aeróbica con gran intensidad y rigurosidad por lo que decidieron realizarse un estudio de Cardiología lo cual estuvo encaminado para el correcto diagnóstico para una miocardiopatía dilatada, además dado los antecedentes del paciente como muerte súbita a temprana edad por parte de los padres y la zona donde vive siendo esta una zona endémica se decidió realizar prueba de Chagas la cual también dio positiva. (11)

Asimismo, es importante que antes de la participación de los atletas de alto rendimiento en cualquier actividad ya que permite la identificación de atletas asintomáticos que tienen cardiomiopatías potencialmente letales y protegerlos del riesgo de una muerte súbita (12). Por ello, es de suma importancia saber distinguir entre el corazón de atleta y miocardiopatía dilatada en deportistas, para el año 2020 Millar y col hicieron un estudio para distinguir dichas entidades con un total de 35 participantes asintomáticos con DCM, 25 atletas masculino en la “zona gris” y 24 atletas masculinos con fracción de eyección normal se sometieron a diferentes exámenes para saber las diferencias aunque la exploración entre estas entidades debe extenderse es importante recalcar que en los resultados las dimensiones de la cavidad del ventrículo izquierdo y la fracción de eyección del ventrículo izquierdo fueron algunas de las diferencias entre los atletas de la zona gris y los de control (13). De igual modo, en el año 2016 Finocchiaro y col realizaron un estudio en el cual se investigó la causa de la muerte súbita y su asociación con la actividad física intensa en una gran cohorte de atleta en el que se informó una prevalencia del 1% de miocardiopatía dilatada fatal en atletas británicos, dando como resultados diferentes características clínicas tales como la prevalencia en el género masculino y la mayoría de los atletas estaban asintomáticos y los atletas sintomáticos presentan síntomas tales como palpitaciones, dolor torácico, síncope e incluso registraron una disminución a la tolerancia al ejercicio (14). Pero, en el caso de USA se encontró una mayor prevalencia de miocardiopatía dilatada la cual corresponde a un 3,8% aproximadamente según un estudio realizado por Harmon y col en el año 2014 realizaron un



estudio de 45 casos en el que se identificaron una muerte cardiaca súbita dando como resultado que la miocardiopatía dilatada la 3 causa de muerte en los atletas (15).

No obstante, aunque se encuentra una mayor prevalencia de atletas masculinos con miocardiopatía dilatada es de gran importancia saber la prevalencia en las mujeres atletas. Aunque las atletas femeninas desarrollan cambios estructurales cardíacos cualitativos similares a los de sus contrapartes atléticas masculinas, estos parecen ser en una escala menor. Por ello en 2021 Castelletti y Gati mencionan un estudio realizado en atletas femeninas las cuales participaron en diferentes disciplinas deportivas y dan a conocer que tenían una pared del ventrículo izquierdo un 6% más gruesa y un tamaño de la cavidad del VI un 14% mayor siendo estos resultados atribuibles a una miocardiopatía dilatada mostrando estas adaptaciones cualitativas al ejercicio similares a las de los hombres (16)

## **DISCUSIÓN**

Teniendo en cuenta la prevalencia de esta condición en la población dedicada a los deportes de alto rendimiento, y su ausencia de sintomatología, lo que incide principalmente en que sea causa de muerte súbita a largo plazo, es importante que se realicen exámenes de prevención de la misma, por lo cual las entidades de salud deben tener en cuenta que a las personas desde que están en el colegio se le deben realizar exámenes preventivos para las enfermedades que no son transmisibles y entre ellas se incluyen las enfermedades cardiovasculares. Esto debido a que desde el colegio los niños presentan factores de riesgo como sobrepeso, alimentación deficiente, sedentarismo, etc, y en base a esto y a lo observado en el diario vivir es posible asumir que son más los niños que tienen malos hábitos, lo cual se debe mejorar y cambiar desde ese momento ya que cuando se da el proceso de desarrollo y crecimiento hacia la adultez las complicaciones son mayores. (17)

Según un artículo realizado en Chile las cuatro primeras causas de muerte súbita en deportistas y atletas jóvenes corresponden respectivamente a causas: congénitas, como las valvulopatías, luego las cardiomiopatías, donde se encuentra como principal causa la Miocardiopatía hipertrófica (MH) y como segundo lugar la Miocardiopatía dilatada (MD), también se encuentra las arritmias y aterosclerosis. A pesar de que MD no está en un primer lugar en las causas de muerte súbita, si se encuentra y es de igual importancia y vigilancia que las demás causas. (18)

Por esto, cuando un deportista acude a consulta, además de la historia clínica completa se deben agregar exámenes complementarios como el electrocardiograma y el ecocardiograma. Los cuales van a servir para la confirmación del cuadro clínico y detección de la Miocardiopatía dilatada. (19)

Inicialmente, en el año 2000, Pelliccia y colaboradores publicaron los hallazgos ecocardiográficos en 1.309 atletas de elite, en los cuales se observó que un 14% tenía diámetros diastólicos ventriculares izquierdos superiores a 60 mm. A su vez, estos individuos con alto nivel de entrenamiento tuvieron variaciones que oscilaba entre los 43 y los 70 mm, teniendo un promedio de 55 mm, tal como se halló en otras series. (20) Adicionalmente se menciona que la característica más importante para el diagnóstico diferencial con la miocardiopatía dilatada es principalmente la ausencia de alteraciones en las funciones tanto sistólica como diastólica. Las mayores dilataciones ventriculares se presentaron en hombres con superficie corporal elevada y participantes en deportes con alto entrenamiento dinámico. (21)

Posteriormente, en el año 2011, De Matos y colaboradores, describen el caso clínico de un corredor aficionado de 55 años que acudió a un Consultorio de Cardiología del Deporte para evaluación cardiovascular y mejora en el desempeño aeróbico, el cual no presentaba síntomas de enfermedades cardiovasculares, pero tenía historia familiar de muerte súbita prematura. Se le realizó un EKG que evidenció reveló ritmo sinusal, bloqueo de rama derecha con bloqueo divisional anterior izquierdo asociado con latidos ectópicos ventriculares y supraventriculares prematuros, y la ecocardiografía mostró dilatación ventricular moderada con aumento de las dimensiones ventriculares internas derecha e izquierda (50 mm y 60 mm, respectivamente), además de la disminución de la fracción de eyección del ventrículo izquierdo. Debido a esto, el paciente fue descalificado para competencias de acuerdo con las recomendaciones internacionales, y se inició seguimiento farmacológico y ejercicio aeróbico moderado, sin embargo, 6 meses después el paciente refirió un síncope, por lo que se realizó nuevamente un EKG en el que se evidenció taquicardia ventricular sostenida monomórfica mal tolerada, y con la finalidad de evitar muerte súbita, se le implantó un cardioversor desfibrilador implantable (CDI),

el cual después de modificaciones en el modo de estímulo, contribuyó en la mejoría para el paciente. (22)

Por su parte, diversos estudios han examinado las anormalidades del ECG en pacientes con síntomas de miocardiopatía dilatada, pero muy pocos han reportado hallazgos en miocardiopatía dilatada no isquémica o en individuos asintomáticos de disfunción del VI, así que en total, un 90% de los individuos con miocardiopatía dilatada tienen un ECG anormal (23) lo que hace necesaria la implementación de métodos diagnósticos imagenológicos como el ecocardiograma. (24)

Finalmente, el diagnóstico diferencial principal se da entre los deportistas con cambios vinculados a este tipo de actividades, lo que es conocido como corazón de atleta, y aquellos con dilataciones primarias. Los deportistas de alto rendimiento pueden presentar diámetros diastólicos aumentados y una función sistólica ligeramente deprimida en reposo que dificulta la diferenciación. Un consenso realizado en el año 2018 por la Asociación del Fútbol Argentino en futbolistas juveniles, recomienda el empleo de técnicas de imagen, funcionales y genéticas para distinguir las formas dilatadas primarias de los cambios relacionados a la práctica del fútbol y que los pacientes sintomáticos con miocardiopatía dilatada, restrictiva o infiltrativa no deben realizar actividad física competitiva (25) debido a que existe una alta prevalencia y relación entre el desarrollo de miocardiopatía dilatada en esta población y la muerte súbita.

## **CONCLUSIÓN**

La miocardiopatía dilatada es una enfermedad cardíaca de alta prevalencia en la población dedicada a deportes de alto rendimiento, y su asociación con el riesgo de muerte súbita resalta la importancia de una atención médica integral y una vigilancia constante de la salud cardiovascular en este grupo de individuos. La detección temprana, los exámenes de prevención y el manejo adecuado de los factores de riesgo pueden contribuir significativamente a mejorar la calidad de vida y el bienestar general de los atletas y deportistas.

## REFERENCIAS BIBLIOGRÁFICAS

- Maron BJ, Towbin JA, Thiene G, Antzelevitch C, Corrado D, Arnett D, et al. American Heart Association; Council on Clinical Cardiology, Heart Failure and Transplantation Committee; Quality of Care and Outcomes Research and Functional Genomics and Translational Biology Interdisciplinary Working Groups; Council on Epidemiology and Prevention. Contemporary definitions and classification of the cardiomyopathies: an American Heart Association Scientific Statement from the Council on Clinical Cardiology, Heart Failure and Transplantation Committee; Quality of Care and Outcomes Research and Functional Genomics and Translational Biology Interdisciplinary Working Groups; and Council on Epidemiology and Prevention. *Circulation*. 2006;113:1807-16.
- Elliott P, Andersson B, Arbustini E, Bilinska Z, Cecchi F, Charron P, et al. Classification of the cardiomyopathies: a position statement from the European Society of Cardiology Working Group on Myocardial and Pericardial Diseases. *Eur Heart J*. 2008;29:270-6
- Maron BJ, Towbin JA, Thiene G et al. Contemporary definitions and classification of the cardiomyopathies: an American Heart Association Scientific Statement from the Council on Clinical Cardiology, Heart Failure and Transplantation Committee; Quality of Care and Outcomes Research and Functional Genomics and Translational Biology Interdisciplinary Working Groups; and Council on Epidemiology and Prevention. *Circulation* 2006; 113: 1807–16.
- Dickstein K, Cohen-Solal A, Filippatos G, McMurray JJ, Ponikowski P, Poole-Wilson PA, et al; ESC Committee for Practice Guidelines (CPG). ESC Guidelines for the diagnosis and treatment of acute and chronic heart failure 2008: the Task Force for the Diagnosis and Treatment of Acute and Chronic Heart Failure 2008 of the European Society of Cardiology. Developed in collaboration with the Heart Failure Association of the ESC (HFA) and endorsed by the European Society of Intensive Care Medicine (ESICM). *Eur Heart J*. 2008;29(19):2388-442
- Thiene G, Corrado D, Basso C. Cardiomyopathies: is it time for a molecular classification? *Eur Heart J*. 2004;25(20):1772-5.

- García Acuña JM, López Lago AM, González Juanatey JR. Miocardiopatía dilatada. *Medicine - Programa de Formación Médica Continuada Acreditado*. 2013 Oct 1;11(42):2500–6.
- Costabel, Juan Pablo, Florencia Mandó, and Gustavo Avegliano. "Miocardiopatía dilatada: ¿cuándo y cómo proceder a la investigación etiológica?." *Revista Uruguaya de Cardiología* 33.3 (2018): 231-251.
- Baggish AL, Wood M. Athlete's heart and cardiovascular care of the athlete. *Scientific and clinical update*. *Circulation*. 2011; 123: 2723-2735.
- Miocardiopatía dilatada: avances recientes y tratamiento actual [Internet]. [citado 2023 jul 25]. Available from: <https://www.revespcardiol.org/es-pdf-10736#>
- Chevalier L, Hajjar M, Douard H et al. Sports-related acute cardiovascular events in a general population: A French prospective study. *Eur J Cardiovasc Prev Rehab*. 2009; 16: 365-370
- Clave Atletas P, Diniz L, Janot De Matos N, Ferreira Azevedo L, Brum PC, Sosa EA, et al. Caso Clínico Corredor de Larga Distancia con Cardiomiopatía Dilatada y Excelente Desempeño.
- Corrado D, McKenna WJ. La interpretación adecuada del electrocardiograma del atleta salva vidas además de dinero. *Eur Corazón J*. 2007; 28 :1920–1922.
- Millar LM, Fanton Z, Finocchiaro G, et al Differentiation between athlete's heart and dilated cardiomyopathy in athletic individuals *Heart* 2020;106:1059-1065.
- Finocchiaro G, Papadakis M, Robertus JL, et al. Etiología de la muerte súbita en los deportes: conocimientos de un registro regional del Reino Unido. *J Am Coll Cardiol*. 2016; 67 :2108–2115.
- Harmon KG, Drezner JA, Maleszewski JJ, Lopez-Anderson M, Owens D, Prutkin JM, Asif IM, Klossner D, Ackerman MJ. Pathogenesis of sudden cardiac death in national collegiate athletic association athletes. *Circ Arrhythm Electrophysiol*. 2014 Apr;7(2):198-204
- Silvia Castelletti, sabia gati, El corazón de la mujer deportista: descripción general y tratamiento de las enfermedades cardiovasculares, *Revista Europea de Cardiología* 2021;16:e47.
- Boccardo D, Tibaldi M, Coll M. La evaluación cardiovascular en jóvenes deportistas. *Revista Costarricense de Cardiología [Internet]*. 2000 [citado 2023 jul 25];2(2):35–45. Available

from: [http://www.scielo.sa.cr/scielo.php?script=sci\\_arttext&pid=S1409-41422000000200007&lng=en&nrm=iso&tlng=es](http://www.scielo.sa.cr/scielo.php?script=sci_arttext&pid=S1409-41422000000200007&lng=en&nrm=iso&tlng=es)

Verdugo, M. Francisco, and T. Alejandro Gayan. "Evaluación Preparticipativa en Deportistas Jóvenes, ¿ Cuánto es Suficiente?." *Revista Médica Clínica Las Condes* 23.3 (2012): 245-252.

Manonelles Marqueta, Pedro, et al. "Utilidad del electrocardiograma de reposo en la prevención de la muerte súbita del deportista documento del consenso de la federación española de medicina del deporte." *Arch. med. deporte* (2007): 159-168.

Pelliccia A, Culasso F, Di Paolo FM, Maron BJ. Physiologic left ventricular cavity dilatation in elite athletes. *Ann Intern Med* 2000;130:23-31

Peidro, Roberto M. "Cardiología del deporte." *Rev Argent Cardiol* 71 (2003): 126-137.

De Matos, L. Ferreira, L. Chakur, P. Argentino, E. Martilleni, M. Negrao, C. Corredor de Larga Distancia con Cardiomiopatía Dilatada y Excelente Desempeño. *Arq Bras Cardiol* 2011; 96(1): e3-e6

Mahon NG, Murphy RT, MacRae CA, Caforio AL, Elliott PM, McKenna WJ. Echocardiographic evaluation in asymptomatic relatives of patients with dilated cardiomyopathy reveals preclinical disease. *Ann Intern Med.* 2005;143(2):108-15

Solis, C. Sensibilidad y especificidad de los criterios electrocardiográficos de Seattle en deportistas de alto rendimiento de España. Tesis doctoral. Madrid - España. Universidad Complutense de Madrid. 2018. Disponible en:

<https://docta.ucm.es/rest/api/core/bitstreams/5a5516c5-293d-42e3-ba82-aa5a89c5f7a9/content>

Gabe, E. Eichenblat, J. Muglia, M. Brunelli, G. Vetere, L. Dos Santos, D. Revoredo, R. Evaluación precompetitiva de atletas. Experiencia de la Asociación del Fútbol Argentino en futbolistas juveniles. *Revista Argentina de Cardioangiología Intervencionista* 2018;9(2):88-93