



Ciencia Latina
Internacional

Ciencia Latina Revista Científica Multidisciplinar, Ciudad de México, México.
ISSN 2707-2207 / ISSN 2707-2215 (en línea), enero-febrero 2024,
Volumen 8, Número 1.

https://doi.org/10.37811/cl_rcm.v8i1

DESENSIBILIZACIÓN A LA WARFARINA EN PACIENTES CON PATOLOGÍAS TROMBOEMBÓLICAS

**DESENSITIZATION TO WARFARIN IN PATIENTS WITH
THROMBOEMBOLIC PATHOLOGIES**

Luis Alfredo Sossa Pinzón

Universidad Tecnológica de Pereira, Colombia

Ronald Fernando Rojas Jiménez

Universidad del Valle, Colombia

José Manuel Acosta Marín

Universidad de Sucre, Colombia

Mario Andrés Beltrán Lugo

Universidad del Sinú, Colombia

Claudia Milena Olarte Giraldo

Universidad del Quindío, Colombia

Andrés Mauricio Posso Escobar

Universidad ICESI, Colombia

Karla Melissa Román Medrano

Corporación Universitaria Rafael Núñez, Colombia

Héctor Andrés Guerra Romero

Universidad del Sinú, Colombia

Martín Martínez Peredo

Universidad Central de Venezuela.

María José Navarro Alvarado

Corporación Universitaria Rafael Núñez, Cartagena-Colombia

María del Pilar Espinosa Bejarano

Universidad Javeriana Cali, Colombia

https://doi.org/10.37811/cl_rcm.v8i1.9699

Desensibilización a la Warfarina en Pacientes con Patologías Tromboembólicas

Luis Alfredo Sossa Pinzón¹lasossa@utp.edu.co<https://orcid.org/0009-0007-6521-9280>Universidad Tecnológica de Pereira
Colombia**José Manuel Acosta Marín**joseacosta.2712@gmail.com<https://orcid.org/0009-0006-8867-7922>Universidad de Sucre
Colombia**Claudia Milena Olarte Giraldo**Clerck3@hotmail.comUniversidad del Quindío
Colombia**Karla Melissa Román Medrano**medikroman@gmail.com<https://orcid.org/0009-0006-4220-2542>Corporación Universitaria Rafael Núñez
Colombia**Martín Martínez Peredo**martinfernanda2021@gmail.com<https://orcid.org/0009-0003-3199-6859>

Universidad Central de Venezuela.

María del Pilar Espinosa Bejarano<https://orcid.org/000-0003-3265-9750>

Universidad Javeriana Cali, Colombia

Ronald Fernando Rojas Jiménezronald.rojas@correounivalle.edu.co<https://orcid.org/0009-0007-9724-7139>Universidad del Valle
Colombia**Mario Andrés Beltrán Lugo**mariobetran97@gmail.com<https://orcid.org/0009-0006-0395-3642>Universidad del Sinú
Colombia**Andrés Mauricio Posso Escobar**andrespossoescobar@gmail.com<https://orcid.org/0000-0003-3183-4334>Universidad ICESI
Colombia**Héctor Andrés Guerra Romero**<https://orcid.org/0009-0001-2108-1175>Universidad del Sinú
Colombia**María José Navarro Alvarado**majonaal1996@gmail.com<https://orcid.org/0000-0002-6363-5260>Corporación Universitaria Rafael Núñez,
Cartagena-Colombia

RESUMEN

Las patologías tromboembólicas se encuentran entre las enfermedades vasculares más frecuentes en la mayoría de los países. La piedra angular del tratamiento ETV actualmente es la anticoagulación, entre los fármacos más utilizados está la warfarina. La Warfarina ha sido utilizada tradicionalmente como anticoagulante oral para la profilaxis y el tratamiento de ETV; sin embargo, tiene limitaciones como la hipersensibilidad a este fármaco, lento inicio de acción, riesgo de hemorragia, necrosis de piel, alopecia, y necesidad de monitoreo riguroso. Pese a sus efectos adversos, la warfarina es un anticoagulante que evita la actividad de los factores de coagulación dependientes de la vitamina K, es por ello que la desensibilización a la warfarina representa un desafío clínico significativo en pacientes con patologías tromboembólicas, particularmente cuando se enfrentan a complicaciones hemorrágicas o intolerancia a la terapia anticoagulante convencional. El objetivo de este artículo es reconocer la desensibilización a la warfarina en pacientes con patologías tromboembólicas.

Palabras claves: warfarina, anticoagulante, reacciones adversas, desensibilización, TVP

¹ Autor principal

Correspondencia: lasossa@utp.edu.co

Desensitization to Warfarin in Patients with Thromboembolic Pathologies

ABSTRACT

Thromboembolic pathologies are among the most common vascular diseases in most countries. The cornerstone of ETV treatment currently is anticoagulation, among the most used drugs is warfarin. Warfarin has traditionally been used as an oral anticoagulant for the prophylaxis and treatment of VTE; However, it has limitations such as hypersensitivity to this drug, slow onset of action, risk of hemorrhage, skin necrosis, alopecia, and the need for rigorous monitoring. Despite its adverse effects, warfarin is an anticoagulant that prevents the activity of vitamin K-dependent coagulation factors, which is why desensitization to warfarin represents a significant clinical challenge in patients with thromboembolic pathologies, particularly when faced with to bleeding complications or intolerance to conventional anticoagulant therapy. The objective of this article is to recognize warfarin desensitization in patients with thromboembolic pathologies.

Keywords: warfarin, anticoagulant, adverse reactions, desensitization, DVT

*Artículo recibido 28 diciembre 2023
Aceptado para publicación: 30 enero 2024*



INTRODUCCIÓN

El tromboembolismo venoso (TEV), y otras enfermedades interrelacionadas como embolia pulmonar y trombosis venosa profunda (TVP), se encuentran entre las cinco enfermedades vasculares más comunes en la mayoría de los países (1). Se estima que el riesgo de TEV a lo largo de la vida es del 8% en general entre los adultos estadounidenses, pero esto varía ampliamente según la edad, el sexo, la raza y las afecciones médicas. En Asia, se cree que las tasas de TEV son más bajas que en Europa y Estados Unidos. De manera general, aproximadamente el 20% de las personas mueren dentro del año siguiente al diagnóstico de TEV, a veces por TEV pero a menudo por afecciones que provocaron el evento (2) (3). Epidemiológicamente, su incidencia es desconocida, pero se calcula que el riesgo estimado de ETV es de 100/100.000 casos al año, generando una incidencia anual de 0,1 % en Estados Unidos, sin embargo, se ha reportado una incidencia de TVP que varía entre 48/100.000 y 160/100.000 casos al año. En Colombia, no se cuenta con un registro reciente de los datos epidemiológicos sobre ETV. Aun así se encontró, en un estudio realizado en 1996 que la prevalencia de ETV es cercana al 7 % (4). La cirugía y la fractura ósea son factores de riesgo establecidos para el TEV, seguidamente están los factores de riesgo basales (como edad avanzada y sexo masculino), condiciones comórbidas (como obesidad, cáncer activo y desnutrición) y complicaciones postoperatorias (como neumonía, transfusiones de sangre e infarto de miocardio) entre otros factores de riesgo que se pueden dividir en riesgo fuerte, moderado y débil, observables en la tabla 1 (5).

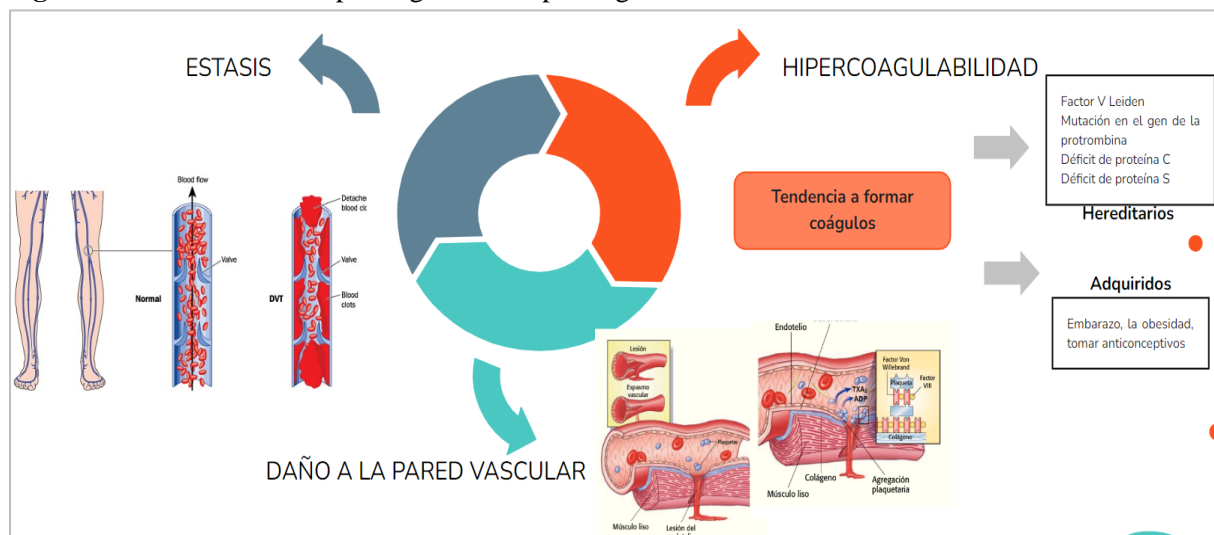
Tabla 1. Factores de riesgo de las patologías tromboembólicas

Factores de riesgo fuertes (OR >10) <ul style="list-style-type: none">• Fractura de cadera o miembro pélvico• Reemplazo de cadera o rodilla• Cirugía mayor• Trauma mayor• Lesión de la medula espinal
Factores de riesgo moderados (OR 2-9) <ul style="list-style-type: none">• Cirugía artroscópica de rodilla• Catéteres venosos centrales• Quimioterapia• Falla cardíaca o respiratoria crónica• Tumores malignos• Terapia anticonceptiva oral• EVC parálitico• Embarazo/puerperio• Embolismo previo• Trombofilia
Factores de riesgo débiles (OR <2) <ul style="list-style-type: none">• Reposo en cama por más de 3 días• Reposo prolongado• Ancianos• Obesidad• Venas varicosas• Embarazo/anteparto

Tomado de: Morales-Blanchir, Jaime Eduardo, et al. "Diagnóstico de tromboembolia pulmonar." Archivos de cardiología de México 81.2 (2011): 126-136.

Dentro de la fisiopatología, la causa de la tendencia a sufrir una trombosis, fenómeno también llamado trombofilia, es claramente identificada en la mayoría de los pacientes. La Trombofilia es toda situación en la que está latente la posibilidad de que se formen trombos arteriovenosos (6). El término fue usado por vez primera en 1937 para designar una enfermedad asociada con trombosis venosa, considerándose como algo contrario de la hemofilia. Los estados trombofílicos pueden ser hereditarios como la mutación G20210A de la protrombina, la mutación Leiden del FV (o FV Leiden), la mutación de metilentetrahidrofolato reductasa (MTHFR) responsable de la hiperhomocisteinemia. También pueden ser adquiridos por medio de la ingesta de anticonceptivos orales, cirugía, y/o embarazo. Pueden ser propios del sistema de coagulación y son conocidos como trombofilia primaria como en los casos donde hay un incremento en la concentración del factor VIII de la coagulación o una deficiencia de antitrombina; o bien pueden ser parte de una enfermedad de otro sistema, en este caso se hablaría de trombofilia secundaria que puede ser por cáncer, y/o síndrome de anticuerpos antifosfolípidos. Finalmente, ocurren estados trombofílicos agudos (traumatismos, coagulación intravascular diseminada, quimioterapia), o crónicos (asociados con cáncer, aterosclerosis). Los pacientes con patología tromboembólica suelen desencadenar la clínica característica por la obstrucción sanguínea arterial pulmonar por embolismo de un coágulo que proviene desde sitios distantes de la vasculatura (7). Se reconocen 3 mecanismos que hoy por hoy son designados como la triada de Virchow por los cuales involucran la injuria endotelial, la estasis y la hipercoagulabilidad Figura 1 (8).

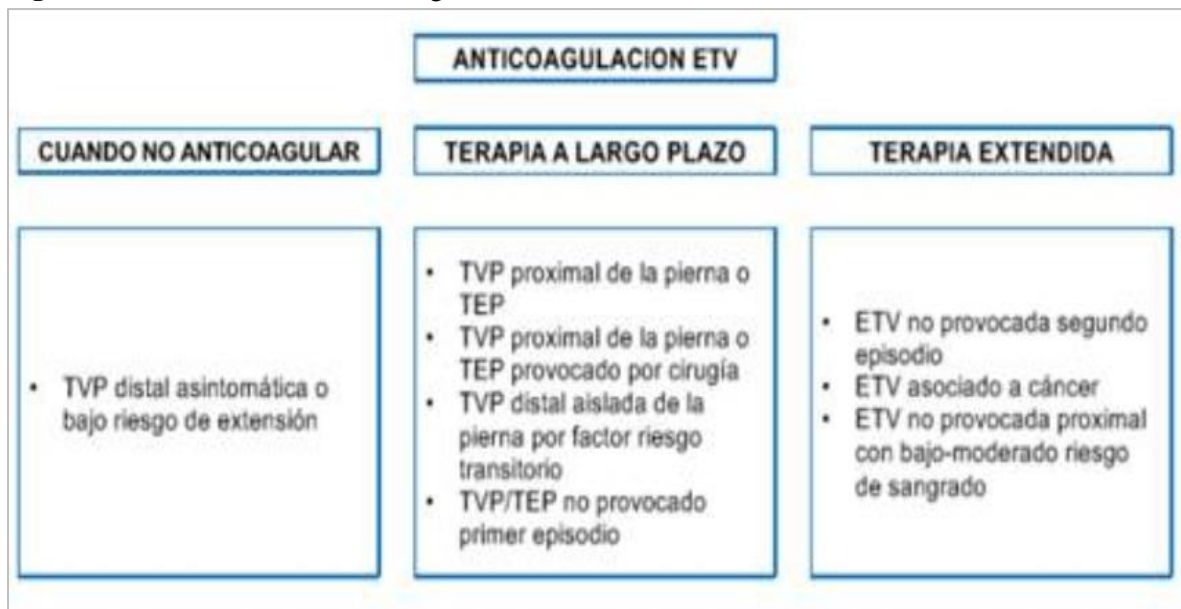Figura 1. Mecanismos fisiopatológicos de la patología tromboembólica



Elaboración propia

La piedra angular del tratamiento ETV es en la actualidad, la anticoagulación y esta tiene opciones diferentes a considerar dependiendo del ámbito clínico; adicional al manejo anticoagulante, si hay inestabilidad clínica se deben considerar otras opciones como la fibrinólisis o el uso de dispositivos intervencionistas que destruyen el trombo con o sin fibrinolítico local (9). El tratamiento estándar está basado inicialmente en la administración de heparina no fraccionada (HNF) o heparina de bajo peso molecular (HBPM), el cual debe tener una duración de 5 máximo 7 días, seguidamente, se inicia un tratamiento prolongado con antagonistas de la vitamina K (VKA). La Warfarina ha sido utilizada tradicionalmente como anticoagulante oral para la profilaxis y el tratamiento de ETV; sin embargo, tiene limitaciones entre esas las diferentes interacciones con alimentos y otros medicamentos, lento inicio de acción, riesgo de hemorragia, necrosis de piel, alopecia, y necesidad de monitoreo riguroso con INR dentro del rango terapéutico (10) .

Figura 2. Indicaciones de la anticoagulación



Pese a sus efectos adversos, la warfarina es un anticoagulante que evita la actividad de los factores de coagulación dependientes de la vitamina K; su principal efecto antitrombótico está relacionado con la disminución de la protrombina, fundamental para la generación de trombina, modulador principal en la formación de coágulos, por esto y otros beneficios más, en pacientes donde se produce una hipersensibilidad a este medicamento, es importante aplicar el protocolo de desensibilización rápida a la warfarina, ya que este surge como una posibilidad terapéutica para aquellos pacientes evaluados

individualmente que presentan ciertas características clínicas y en los cuales el único tratamiento posible o que brinde mayores beneficios clínicos sea la warfarina (11).

MATERIALES Y MÉTODOS

Se realizó una búsqueda bibliográfica detallada de información publicada más relevante en las bases de datos pubmed, scielo , medline, bibliotecas nacionales e internacionales especializadas en los temas tratados en el presente artículo de revisión. Se utilizaron los siguientes descriptores: Warfarina, anticoagulante, reacciones adversas, desensibilización, TVP, patologías tromboembólicas. La búsqueda de artículos se realizó en español e inglés, se limitó por año de publicación y se utilizaron estudios publicados desde 2000 a la actualidad.

RESULTADOS

Como se mencionó anteriormente la warfarina es un anticoagulante que evita la actividad de los factores de coagulación dependientes de la vitamina K (12). Asimismo, los beneficios de la warfarina son múltiples desde el punto de vista clínico y económico, pero no es exento de presentar potenciales efectos adversos como manifestaciones hemorrágicas principalmente, así como reacciones de hipersensibilidad que dan desde petequias, equimosis, exantemas maculopapulares que cobran importancia en el ámbito clínico así como la gravedad que cobran estas reacciones (13).

Por ello, Fuentes y colaboradores presentan en el año 2021 un reporte de caso de un paciente de 59 años con antecedentes familiares de episodios trombóticos por parte de la madre y el hermano, así como antecedente personal de trombosis mesentérica dos años atrás, quien recibía warfarina, la cual suspendió voluntariamente a pesar de no reportar efectos adversos. El paciente acudió al servicio de urgencias por presentar dolor abdominal de inicio súbito, que no mejoraba al consumir analgésicos. Al ingreso, en el examen físico manifestó dolor a la palpación del mesogastrio, sin signos de irritación peritoneal. Pero al realizarse una angiotomografía computarizada de abdomen debido a sus antecedentes se evidencia trombosis aguda de la confluencia porto esplénico y de la porta izquierda, con extensión parcial a la vena esplénicas, hemorroidal y venas cólicas derechas. Por lo que se inició tratamiento con dipirona, enoxaparina y posteriormente con warfarina con 10 mg. Al tercer día, el paciente presenta múltiples lesiones en la piel tipo máculas y pápulas eritematosas y pruriginosas. Se suspendió la administración de los dos primeros medicamentos por sospecha de estas reacciones. No obstante, a los 20 minutos se

administró warfarina y reaparecieron las lesiones por lo que se confirmó la sensibilidad a la warfarina por lo que se consideró la realización de un protocolo desensibilización el cual fue exitoso (14).

A su vez, en su reporte de caso, Hermans y colaboradores presentan a una paciente femenina de 21 años de edad con un historial extenso de trombosis venosa desde los 11 años, la cual había sido previamente tratada con heparina de bajo peso molecular y un antagonista de la vitamina K. Un análisis de trombofilia reveló una deficiencia grave de proteína C. Inició un régimen de anticoagulación a largo plazo con warfarina, apuntando a un INR de 2,5. Sin embargo, la paciente experimentó induraciones necróticas dolorosas y recurrentes en los muslos, siendo más frecuentes cuando el INR superaba 3, pero ausentes con monoterapia de heparina de bajo peso molecular o terapia antitrombótica dual (warfarina más heparina de bajo peso molecular). Los autores sugirieron que estas lesiones podrían ser una forma de necrosis cutánea inducida por la warfarina. Dada la dificultad para mantener la terapia a largo plazo con inyecciones de heparina de bajo peso molecular, la paciente transitó a dabigatrán, con una dosis de 150 mg dos veces al día. Después de 6 meses, no se informaron nuevos episodios de trombosis venosa ni lesiones de necrosis cutánea mientras la paciente estaba en tratamiento con dabigatrán (15). En este caso, no se realizó el protocolo de desensibilización, sino que se optó por dabigatrán como segunda alternativa, siendo un anticoagulante directo de la trombina, sin embargo, es importante considerar este proceso con el fin de administrar warfarina como fármaco de elección, teniendo en cuenta su grado de efectividad registrada en la bibliografía existente.

Sin embargo, la aplicación de otros fármacos puede ser de gran utilidad en este tipo de pacientes, tal como lo mencionan Skelley y colaboradores en su estudio de casos, en el que afirma que los anticoagulantes orales de acción directa (ACOD) pueden ser opciones apropiadas en lugar de la warfarina, especialmente considerando que los pacientes con trombofilia probablemente requieran tratamiento anticoagulante a largo plazo, dependiendo de la presencia de complicaciones trombóticas. (16)

DISCUSIÓN

La desensibilización a la warfarina representa un desafío clínico significativo en pacientes con patologías tromboembólicas, particularmente cuando se enfrentan a complicaciones hemorrágicas o intolerancia a la terapia anticoagulante convencional. La warfarina, un antagonista de la vitamina K, ha

sido un pilar en la prevención y tratamiento de trastornos tromboembólicos durante décadas. Sin embargo, la necesidad de desensibilización surge en situaciones donde la tolerancia a este anticoagulante se ve comprometida. Este proceso implica una cuidadosa evaluación de la respuesta individual del paciente, ajustes de dosis graduales y un monitoreo constante de los parámetros de coagulación. Los protocolos de desensibilización buscan restablecer la eficacia anticoagulante de la warfarina mientras se minimizan los riesgos asociados con la variabilidad de la respuesta del paciente. Aunque se han desarrollado enfoques específicos, la desensibilización sigue siendo un área de investigación activa, ya que se busca optimizar la seguridad y la eficacia en el manejo de pacientes con patologías tromboembólicas que presentan desafíos clínicos únicos.

A su vez, diversos autores, tales como *Castellano y colaboradores*, mencionan que hay evidencia sólida que respalda la preferencia por el uso de warfarina o acenocumarol como tratamiento principal en casos de accidentes isquémicos cerebrales de origen cardioembólico. Este tipo de eventos puede ser atribuido a condiciones como la fibrilación auricular, valvulopatías reumáticas, endocarditis verrugosa o la presencia de trombos intracardíacos. La anticoagulación con warfarina o acenocumarol se ha identificado como la opción terapéutica más eficaz en estas situaciones, según la evidencia disponible (17) por lo que es necesario que en pacientes con patologías tromboembólicas que presenten sensibilización se realice el protocolo de desensibilización, que permita la aplicación de este anticoagulante como tratamiento de primera línea.

Esta inducción a la desensibilización de este fármaco consiste en un proceso progresivo en que se administran varias dosis del mismo, tal como se evidencia en el reporte de caso presentado por *Jameson y colaborador*, en el que se presenta un hombre de 59 años con historial médico que incluye fibrilación auricular, insuficiencia cardíaca congestiva, cirugía de bypass de tres vasos coronarios, accidente cerebrovascular e infarto renal reciente en el lado derecho. A pesar de un tratamiento de tres años con warfarina oral, se suspendió debido a prurito severo y urticaria ocurridos días después de comenzar el medicamento, con resolución completa de los síntomas al suspender la warfarina. Debido a las comorbilidades significativas y al riesgo elevado de tromboembolismo recurrente, se decidió que se beneficiaría más con la anticoagulación a largo plazo utilizando warfarina.

Se derivó al paciente para evaluar una presunta alergia a la warfarina, basándose en la historia de prurito y urticaria, indicativos de un proceso mediado por IgE. Luego de obtener el consentimiento informado, se realizaron pruebas cutáneas y un desafío con el medicamento. Las pruebas cutáneas, que incluyeron warfarina a concentración completa (2 mg/ml), histamina (1 mg/ml) y controles con glicerol-salino, resultaron negativas. El desafío con el medicamento comenzó con dosis intravenosas de 0.2 mg, seguidas de 0.5 mg y 2.0 mg a intervalos de 30 minutos. Durante el desafío, el paciente experimentó enrojecimiento, sudoración y dificultad para respirar, con edema leve en la espalda y sibilancias pulmonares. La administración de epinefrina intramuscular, difenhidramina oral e intravenosa llevó a la completa resolución de los síntomas.

Luego de discutir con el paciente y los médicos, se acordó realizar una desensibilización oral a la warfarina, para la cual no hay protocolos establecidos debido a la rareza de la alergia. La desensibilización incluyó premedicación (prednisona 20 mg oral, ranitidina 150 mg oral y difenhidramina 50 mg oral, administradas 24 horas antes) y se llevó a cabo según un protocolo de escalada de dosis.

Al día siguiente, se administró al paciente una dosis de 5.0 mg de warfarina. Mantuvo su estabilidad sin eventos adversos y fue dado de alta con esa dosis, manteniendo un índice internacional normalizado en el rango terapéutico. Dos semanas después, durante el seguimiento de 6 meses, el paciente acudió a la clínica ambulatoria y mencionó una leve picazón, controlada con cetirizina diaria. Hubo mejoría en la función renal y ningún episodio tromboembólico adicional. (18)

Por lo tanto, la desensibilización a la warfarina emerge como un aspecto crucial en el manejo de pacientes con patologías tromboembólicas, especialmente cuando la intolerancia o reacciones adversas limitan la continuidad del tratamiento convencional. En situaciones donde la warfarina es el agente anticoagulante de elección, la desensibilización se presenta como un enfoque estratégico para superar las respuestas alérgicas o efectos secundarios que podrían comprometer la eficacia del tratamiento a largo plazo. Este proceso, aunque desafiante y sin protocolos establecidos debido a la rareza de la alergia a la warfarina, ofrece una alternativa valiosa para mantener la anticoagulación esencial en pacientes con historial de trombosis. La habilidad de reintroducir la warfarina de manera controlada y gradual, con medidas de premedicación y monitoreo riguroso, permite a los profesionales de la salud ofrecer una

terapia anticoagulante efectiva y personalizada, minimizando riesgos y optimizando los beneficios en individuos con patologías tromboembólicas.

CONCLUSIÓN

El uso de anticoagulantes como la warfarina ha sido el pilar fundamental en las patologías tromboembólicas en cuanto a su profilaxis y tratamiento debido a sus múltiples beneficios en el área médica. No obstante, su interacción con otros medicamentos y/o alimentos puede provocar diversas reacciones adversas en los pacientes así como la hipersensibilidad generada por esta. Por ello, nuestra revisión bibliográfica y búsqueda de reportes de casos nos muestran como la desensibilización a la warfarina es de vital importancia cuando empieza la aparición de las diversas reacciones que se pueden presentar. Aunque la hipersensibilidad a la warfarina sea poco común es de vital importancia para el personal de la salud el conocimiento y la aplicación de un protocolo de desensibilización con el fin de evitar la intervención del tratamiento adecuado para cada paciente.

REFERENCIAS BIBLIOGRAFICAS

1. Wendelboe, AM & Raskob, GE Carga global de trombosis: aspectos epidemiológicos. *Circo. Res.* 118 , 1340-1347 (2016).
2. Sogaard, KK, Schmidt, M., Pedersen, L., Horvath-Puho, E. & Sorensen, HT Mortalidad a 30 años después de tromboembolismo venoso: un estudio de cohorte poblacional. *Circulación* 130 , 829–836 (2014).
3. Kort, D. et al. Relationship between neighborhood socioeconomic status and venous thromboembolism: results from a population-based study. *J. Thromb. Haemost.* 15, 2352–2360 (2017).
4. Bell, EJ y cols. Riesgo de por vida de tromboembolismo venoso en dos estudios de cohortes. *Soy. J. Med.* 129 , 339 e19–339.e26 (2016).
5. Morales-Blanhir, Jaime Eduardo, et al. "Diagnóstico de tromboembolia pulmonar." *Archivos de cardiología de México* 81.2 (2011): 126-136.
6. Antithrombotic therapy for VTE disease: antithrombotic therapy and prevention of thrombosis 9 th ed. American College of Chest Physicians evidence-based clinical practice guidelines

7. Konstantinides, Stavros v., et al. Guía esc de 2019 para el diagnóstico y tratamiento de la embolia pulmonar aguda desarrollada en colaboración con la sociedad respiratoria europea (ers) el grupo de trabajo para el diagnóstico y tratamiento de la embolia pulmonar aguda de la sociedad europea de cardiología (esc). *Revista europea del corazón* , 2020, vol. 41, nº 4, pág. 543-603.
8. Huisman, M., Barco, S., Cannegieter, S. et al. Pulmonary embolism. *Nat Rev Dis Primers* 4, 18028 (2018).
9. BRANDÃO GM, CÂNDIDO RC, ROLLO HA, SOBREIRA ML, JUNQUEIRA DR. Direct oral anticoagulants for treatment of deep vein thrombosis: overview of systematic reviews. *J Vasc Bras.* 2018;17(4):310-317
10. GALANIS T, MERLI G. Contemporary Treatment of Venous Thromboembolic Disease. *Cardiology Clinics.* 2015; 33(1): 49-57
11. Jameson T, Siri D. Induction of tolerance to warfarin after anaphylaxis with a desensitization protocol. *Cardiology.* 2010;115(3):174-175.
12. Mega J, Simon T. Pharmacology of antithrombotic drugs: an assessment of oral antiplatelet and anticoagulant treatments. *Lancet.* 2015;386(9990):281-291.
13. Rowe C, Robertson I, James D, McMeniman E. Warfarin-induced erythroderma. *Australas J Dermatol.* 2015;56(1):15-17.
14. Fuentes-Abreu FS, Ardila-Herrera JC, Raigosa M. Desensibilización a warfarina. Reporte de caso. *Rev Alerg Mex.* 2021;68(1):80-83
15. Hermans, C. Eeckhoudt, S. Lambert, C. Dabigatran etexilate for preventing warfarin-induced skin necrosis in a patient with severe protein C deficiency. *Thrombosis and haemostasis.* 2012. 107(6), 1189–1191.
16. Skelley, J. White, W. Thomason, A. The use of direct oral anticoagulants in inherited thrombophilia. *J Thromb Thrombolysis.* 2017. 43:24–30
17. Castellano, J. Perez, A. Sanchez, R. Lopez, F. Evidencias en el tratamiento del síndrome antifosfolípido en pacientes alérgicos a la aspirina. *Rev. Sociedad Val. Reuma.* 2006, 2;1:27-30
18. Jameson T, Siri D. Induction of tolerance to warfarin after anaphylaxis with a desensitization protocol. *Cardiology.* 2010;115(3):174-175.